



**CORSO DI LAUREA PER
EDUCATORI PROFESSIONALI
SANITARI**

Università di Trento/Rovereto e Ferrara



Introduzione alla NEUROLOGIA

Enrico Granieri, MD

University Professor of Neurology

**Head of the Department of Medical-Surgical Sciences
of Communication and Behaviour**

Chief of Section of Neurology

University of Ferrara

email enrico.granieri@unife.it

Granieri webpage www.unife.it/docenti/enrico.granieri

Neurologia www.unife.it/sezione/sezione-300135.htm



DISORDINI DELLA SOMESTESI

Enrico Granieri

**Direttore delle Scuole di Specializzazione
in Neurologia e Neurochirurgia**

*Direttore della Sezione di Neurologia e del Dipartimento di
Discipline Medico-Chirurgiche della Comunicazione e del
Comportamento, Università di Ferrara.*



SOMATOESTESIA

SENSIBILITA' PROTOPATICHE
(superficiali)

SENSIBILITA' EPICRITICHE
(profonde e complesse)

SENSIBILITA' SUPERFICIALI

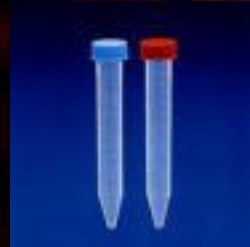- **Termica** (caldo e freddo): 2 provette
 1. acqua calda
 2. acqua fredda
- **Dolorifica**: ago a punta smussa
- **Tattile superficiale**: punta di cotone asciutto

ESAME CLINICO SENSIBILITA'

- TATTILE → batuffolo di cotone asciutto

- TERMICA →

»



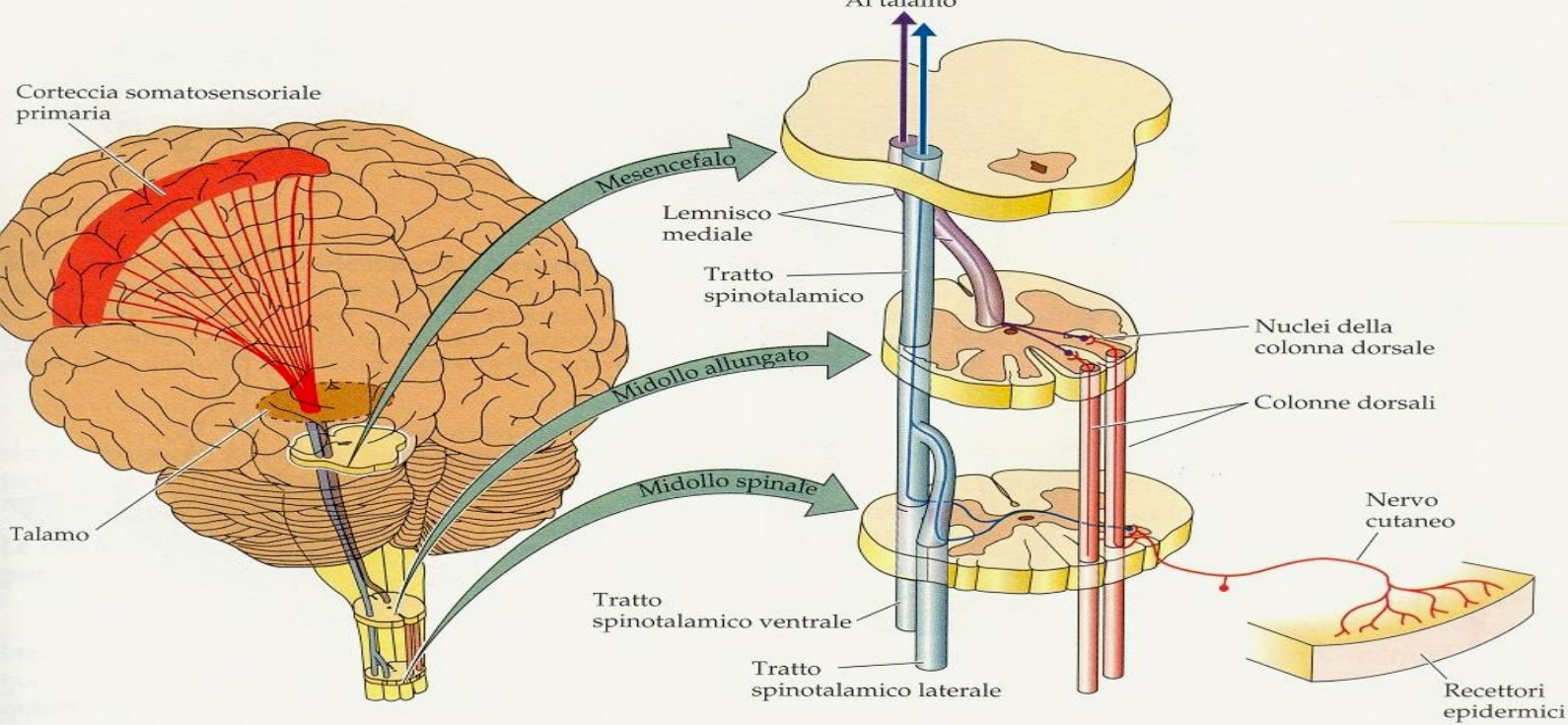
acqua fredda circa 4-5°

acqua calda circa 40°

- DOLORIFICA → ago del martello

- VIBRATORIA →

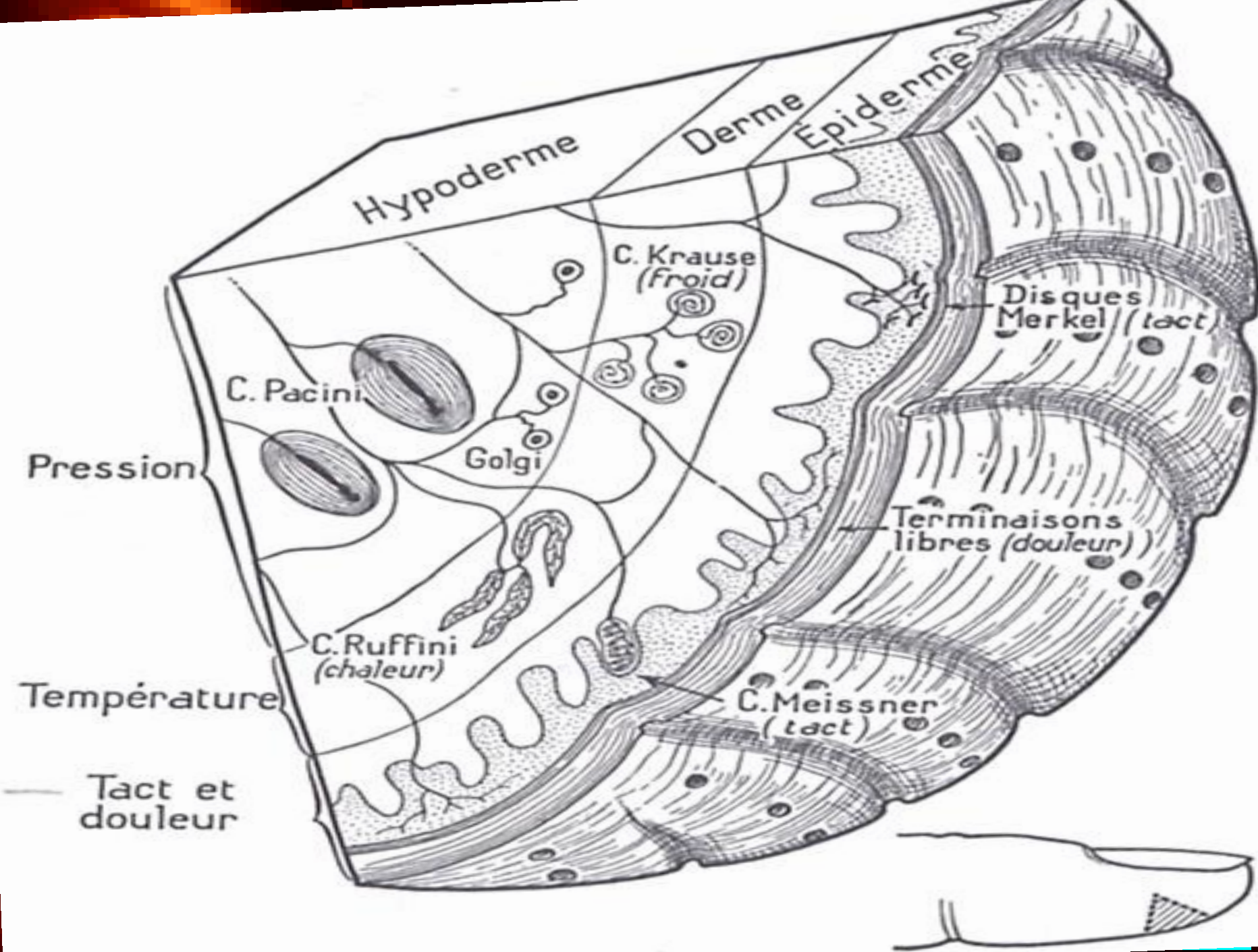




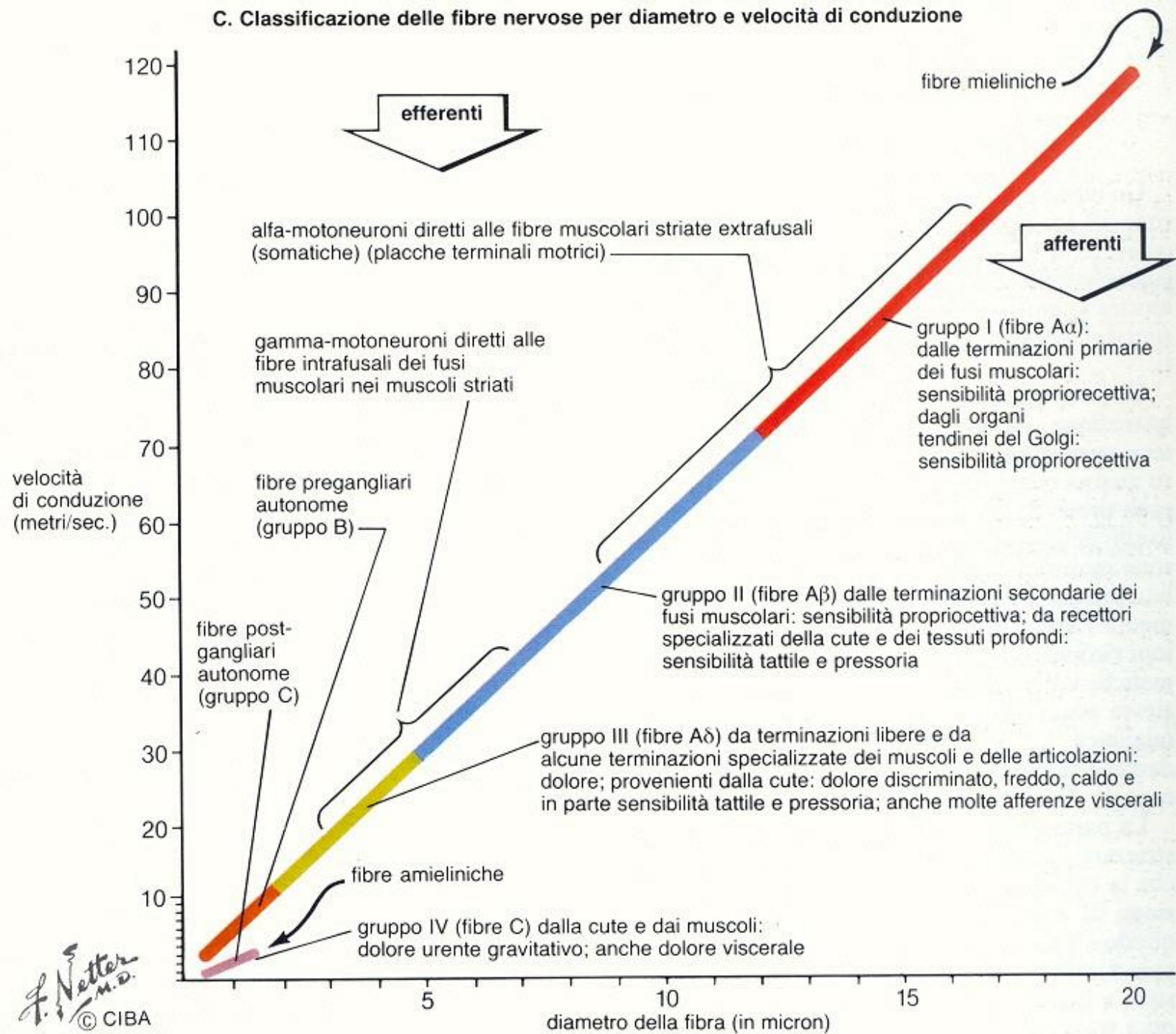
l'informazione afferente viene utilizzata per tre fini:

- percezione
- stato dell'erta
- controllo del movimento

**l'elaborazione
somatosensoriale**



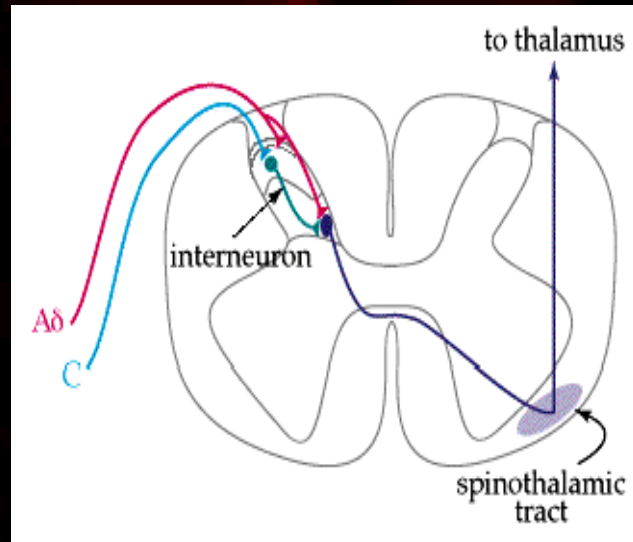
C. Classificazione delle fibre nervose per diametro e velocità di conduzione



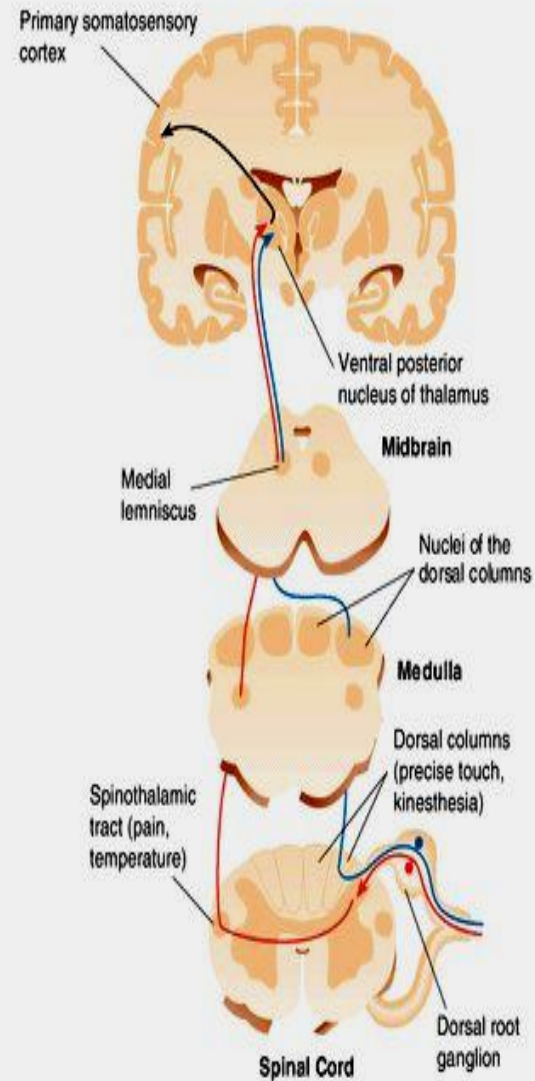
SENSIBILITA' PROFONDE e COMPLESSE

- Tattile discriminativa
- Senso di posizione e movimento (statochinestesia)
- Pallestesia
- Barestesia
- Stereognosia
- Grafestesia
- Topognosia

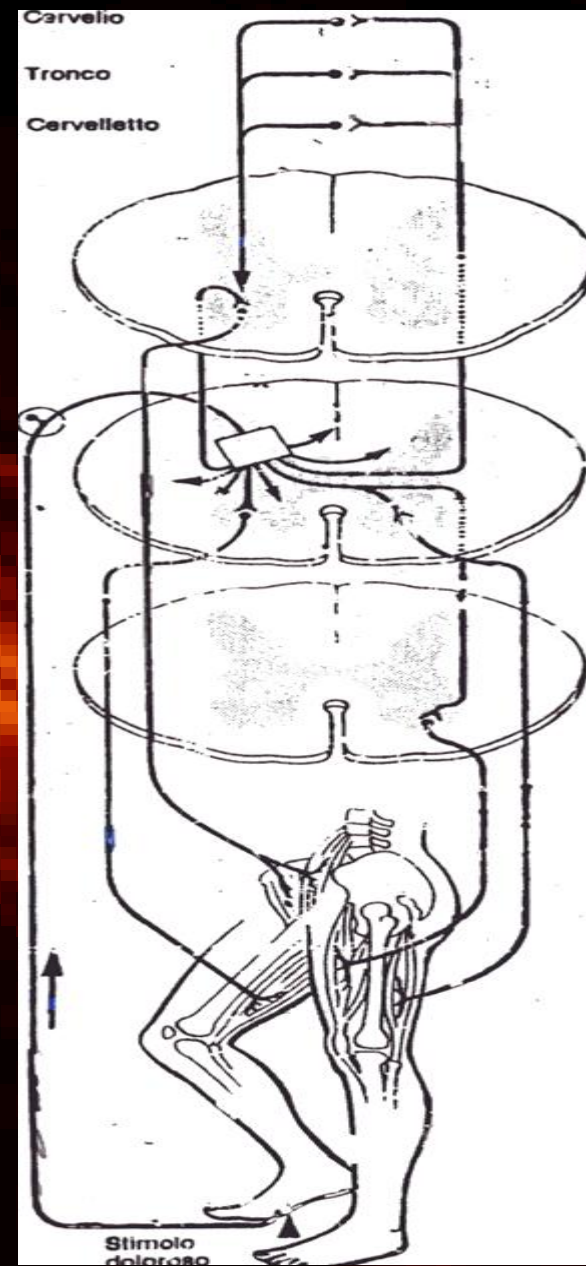
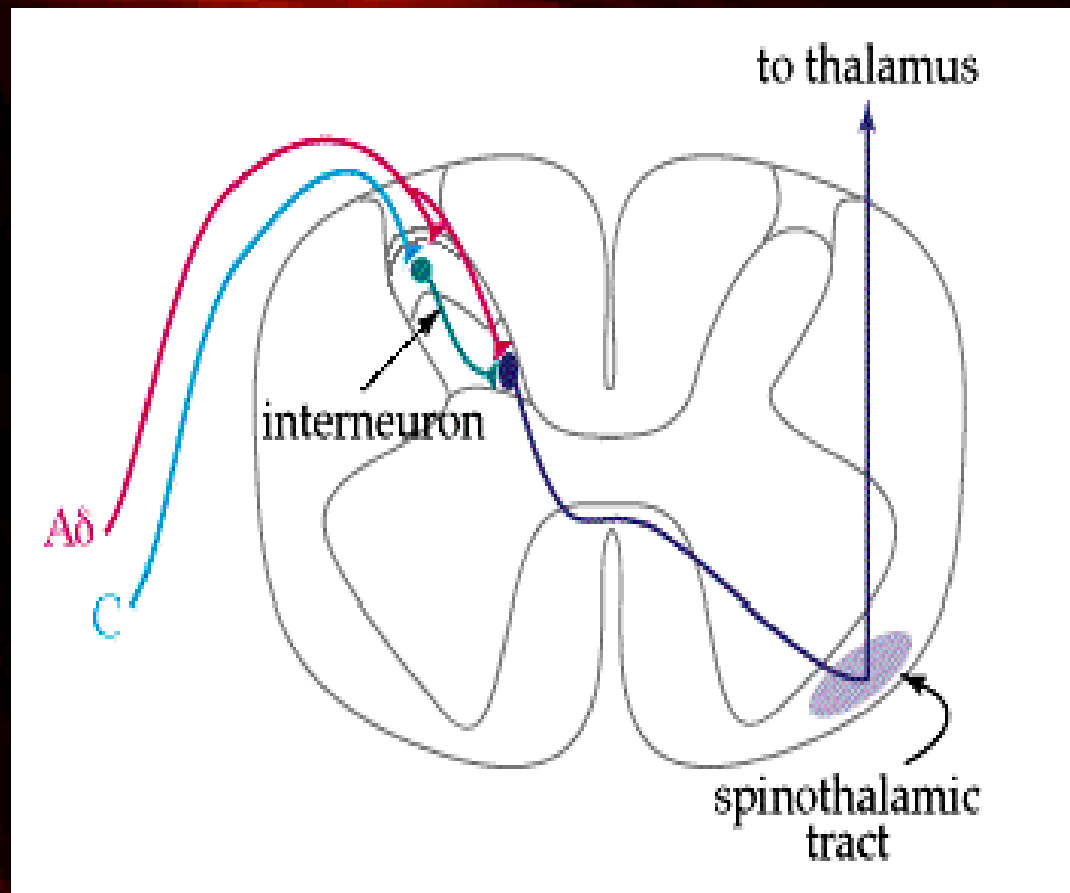
SENSIBILITA' SUPERFICIALI

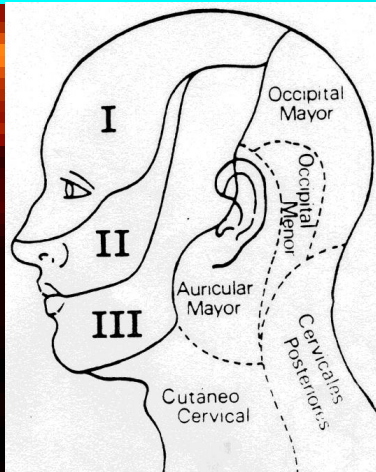


► Somatosensory Pathways from the Spinal Cord to the Somatosensory Cortex


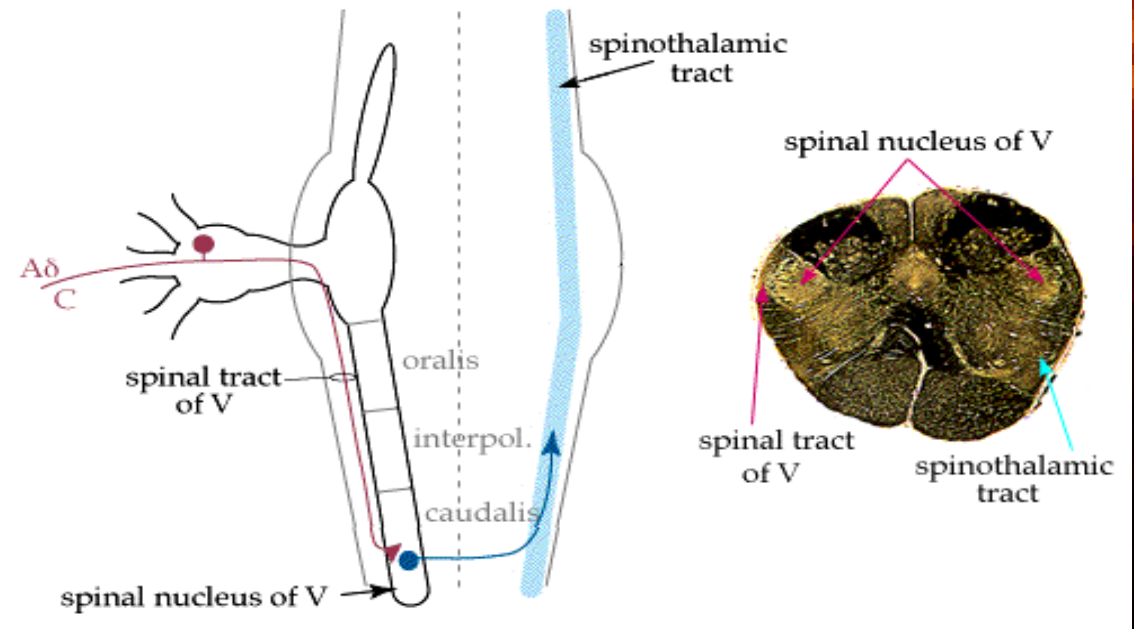
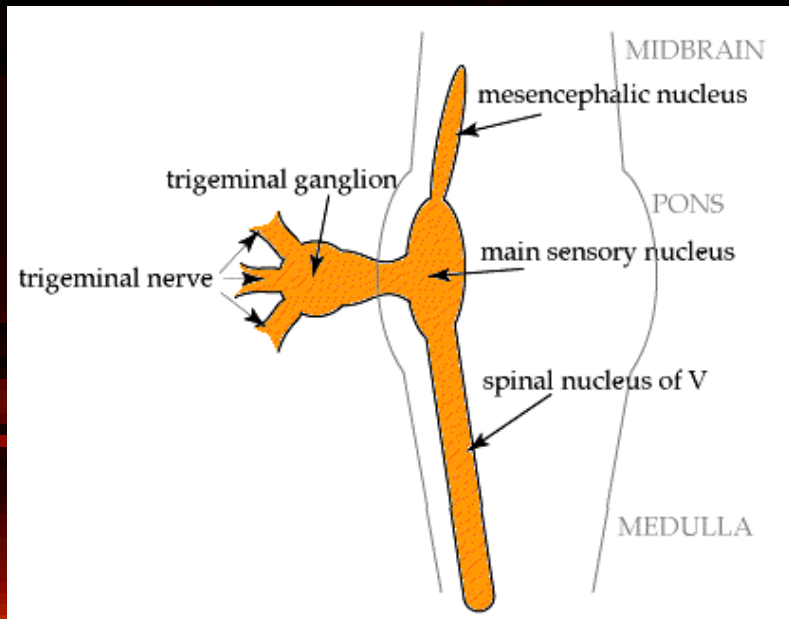


Esterocettività

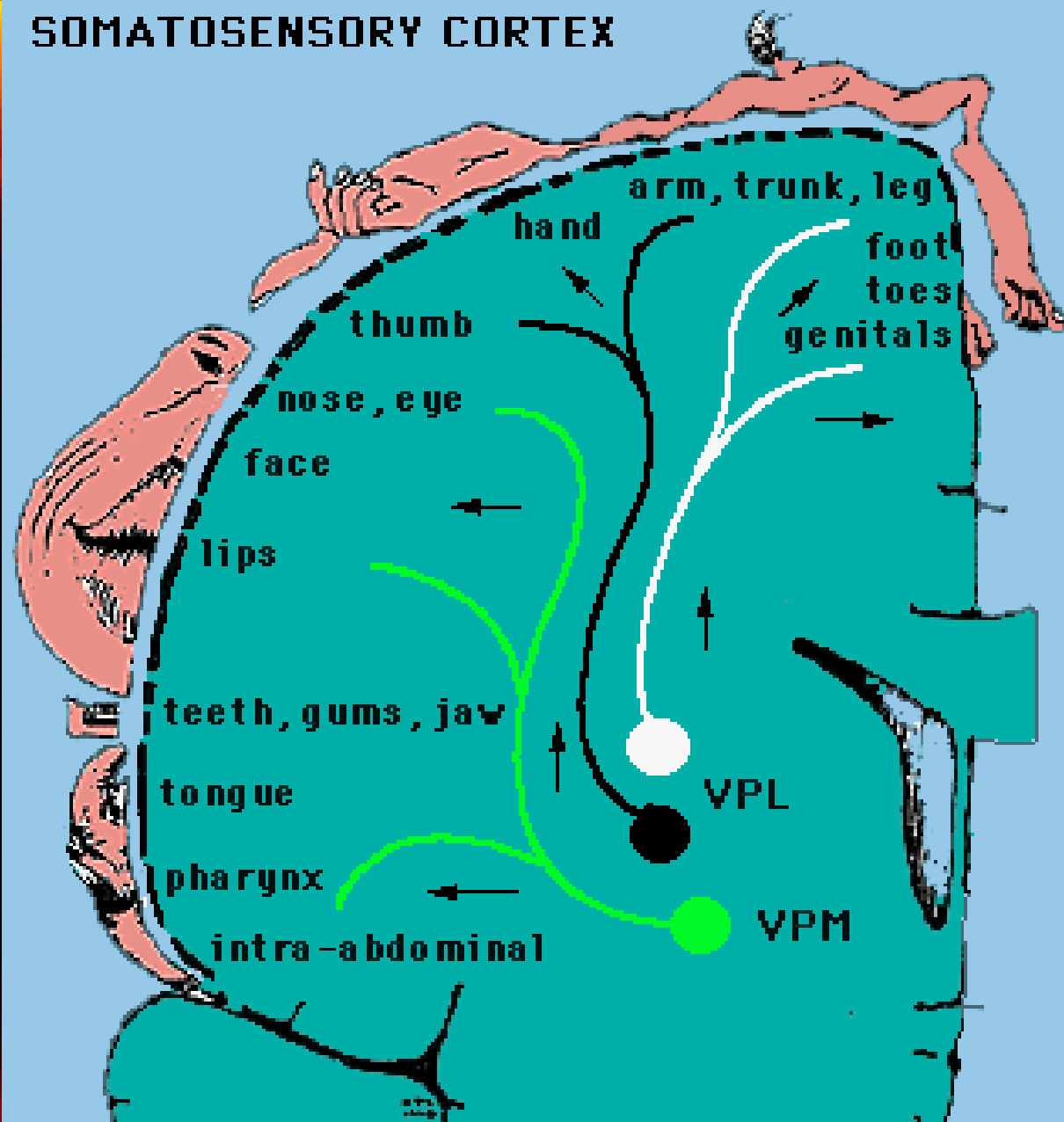




NUCLEO VPM

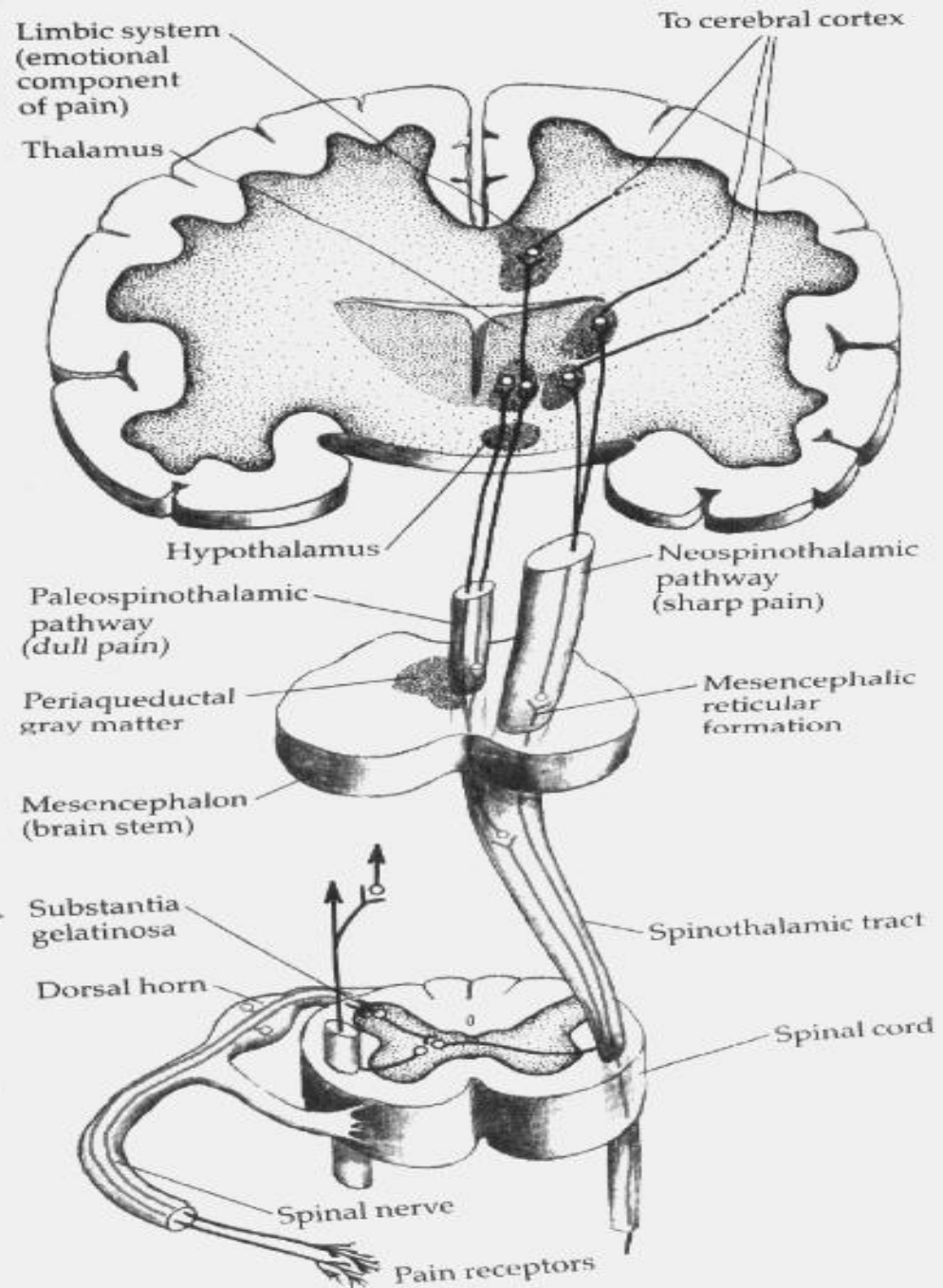


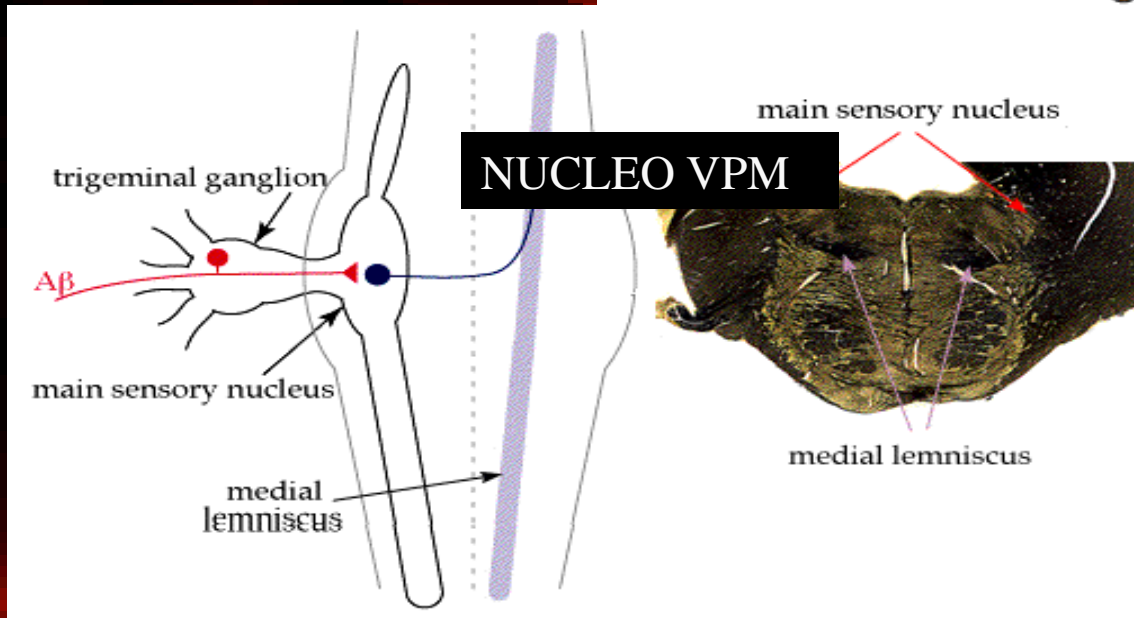
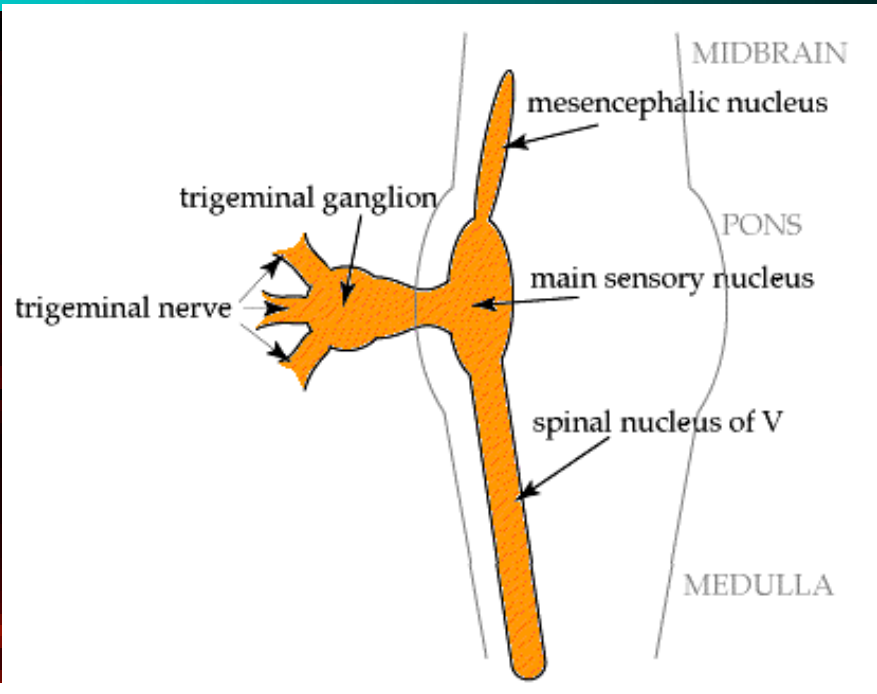
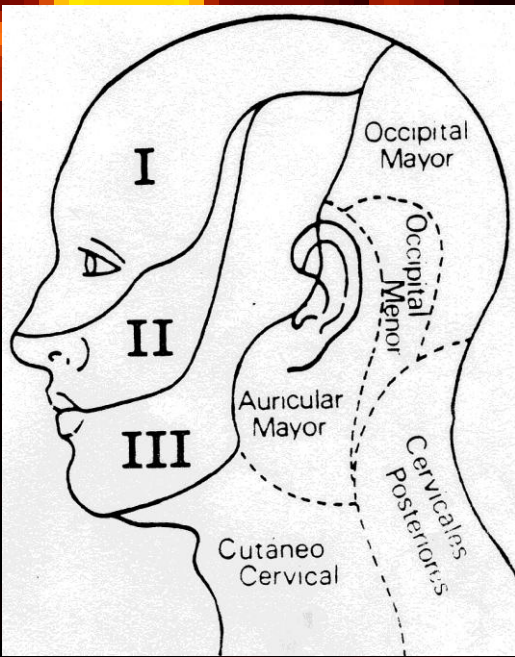
SOMATOSENSORY CORTEX



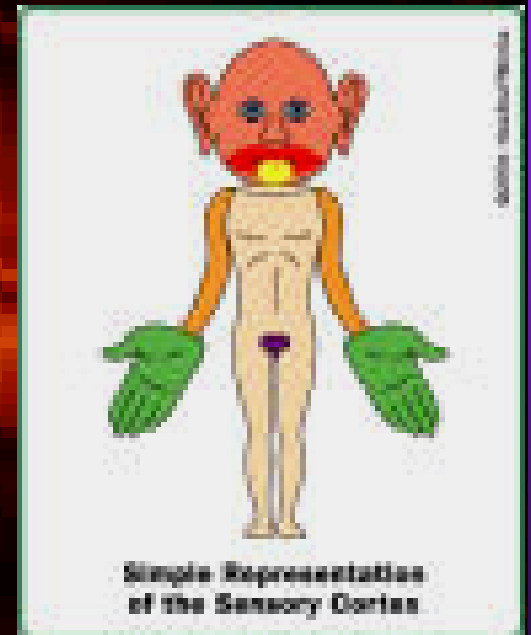
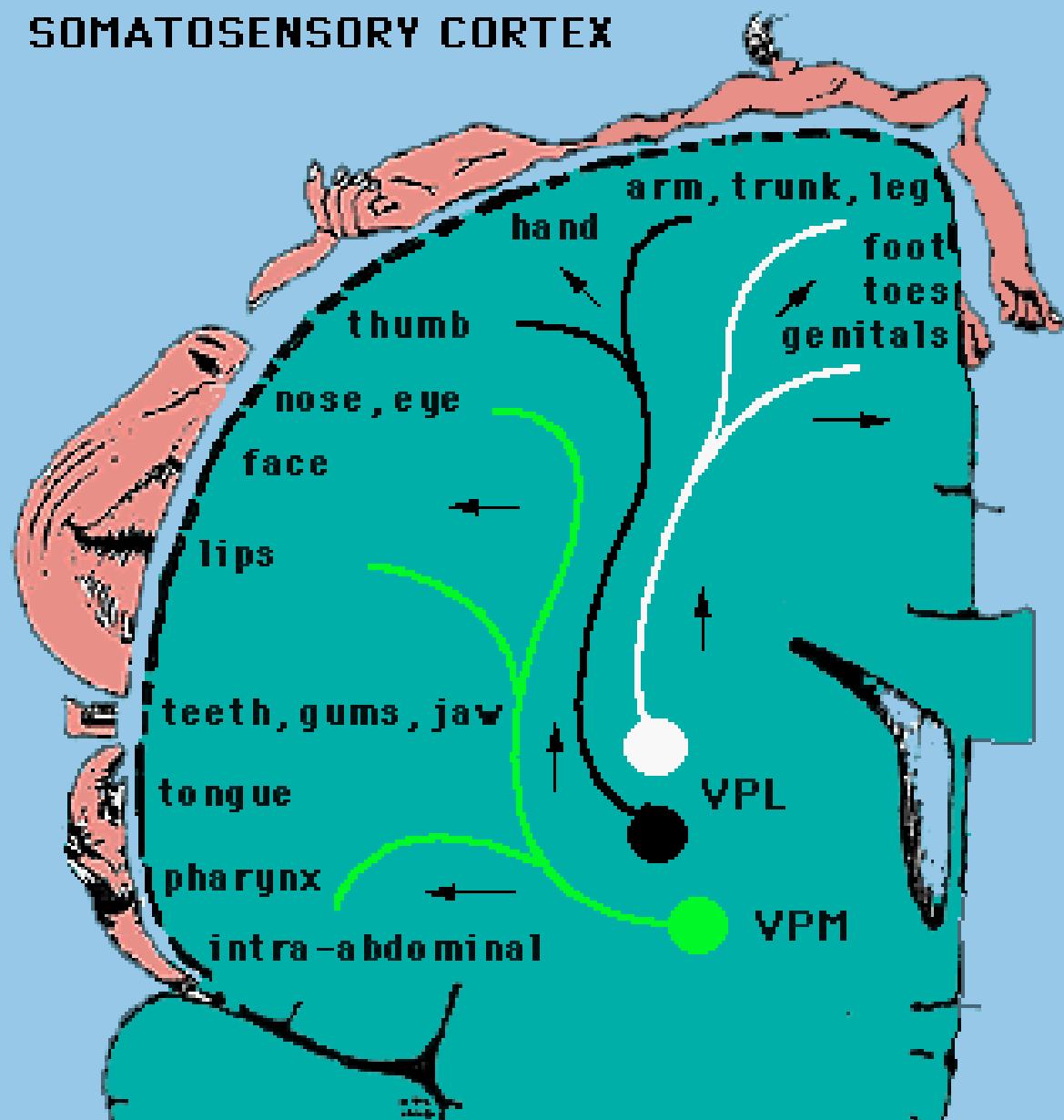
NEO- SPINOTALAMICO

PALEO- SPINOTALAMICO o SPINO-RETICOLO- TALAMICO

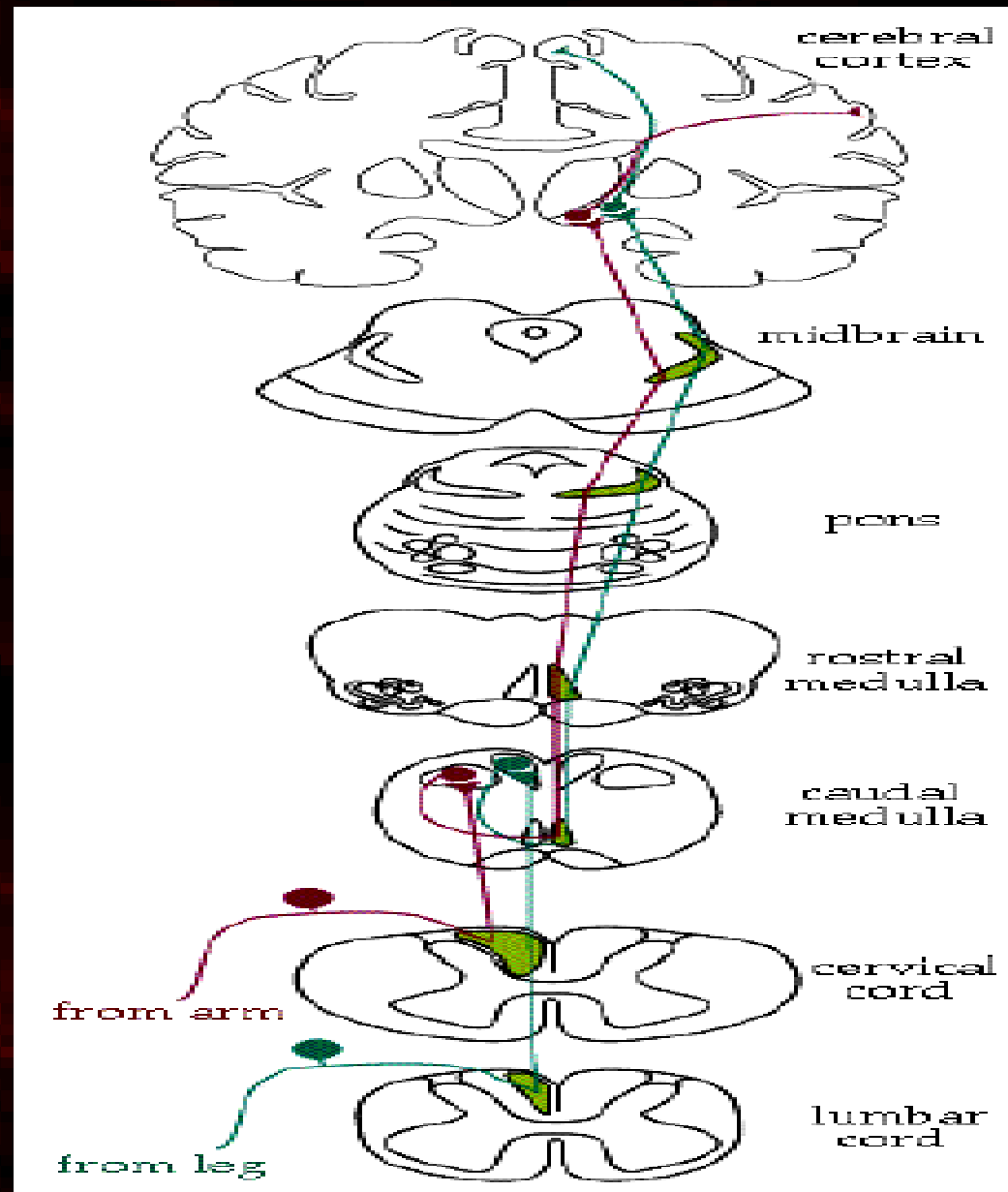




SOMATOSENSORY CORTEX

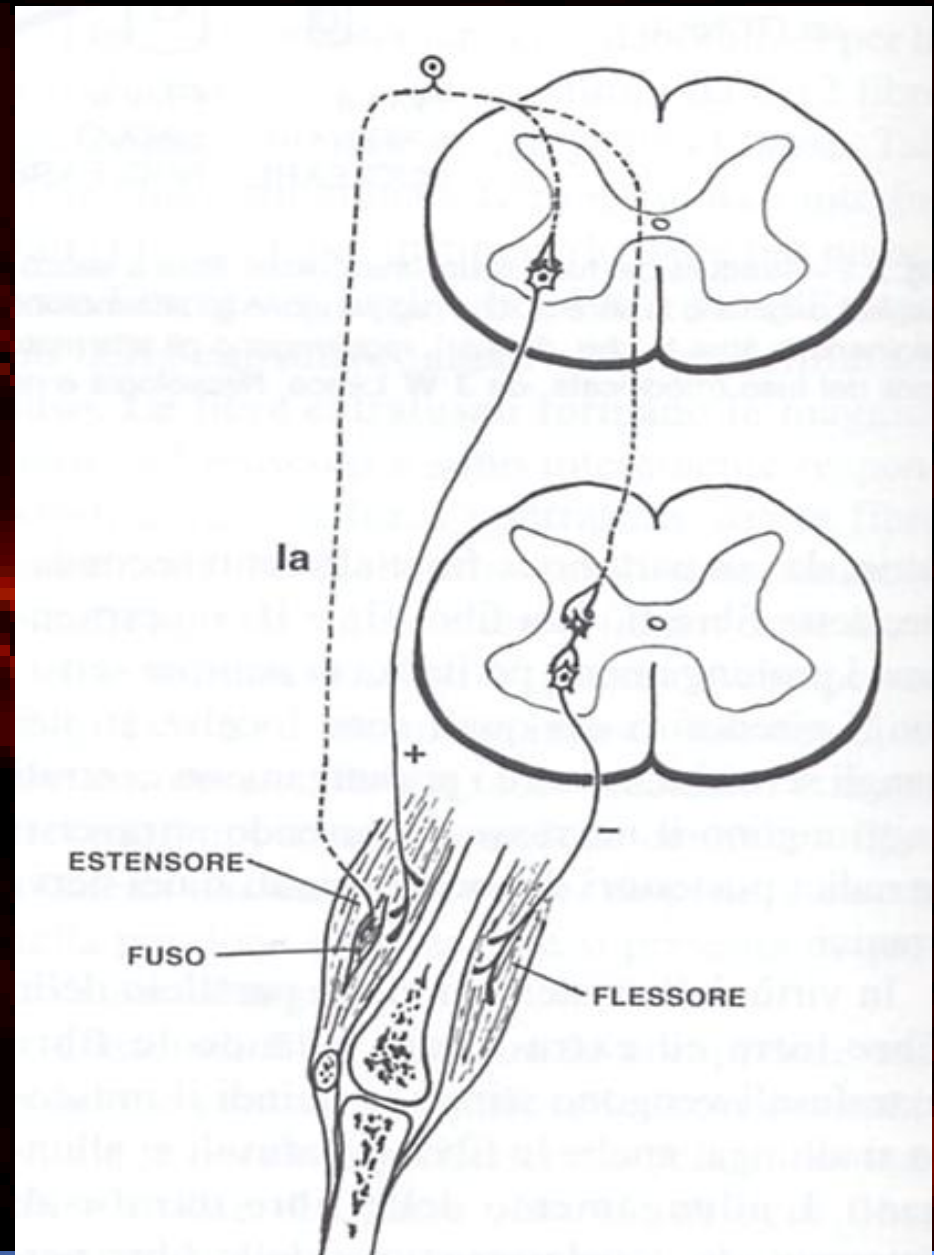


SENSIBILITA' PROFONDE e COMPLESSE

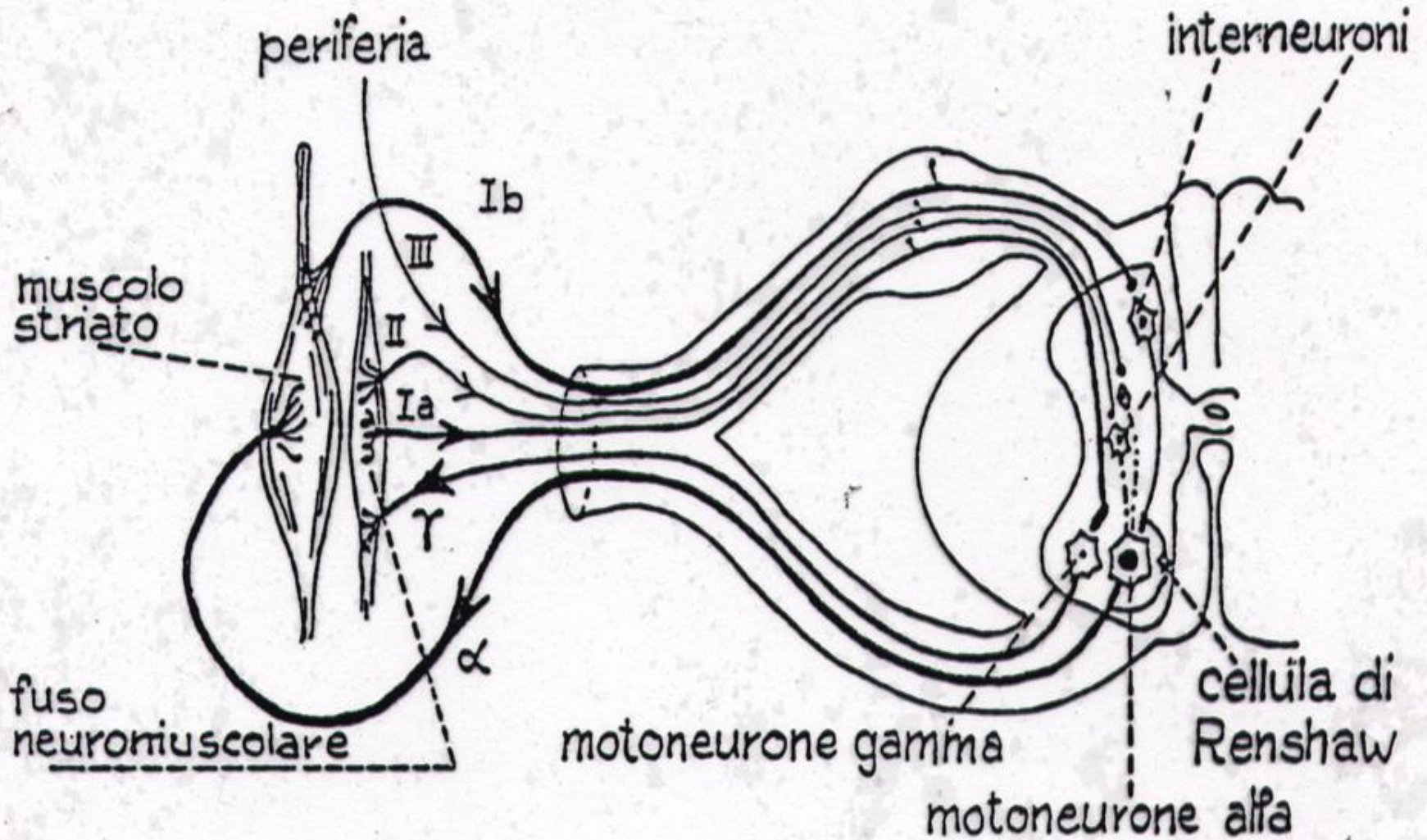


ALTERAZIONI della SENSIBILITA'

- IPO-ANESTESIA
- *IPOREFLESSIA superficiale e profonda*
- *ATASSIA SENSITIVA statica e dinamica*



ARCO RIFLESSO



ALTERAZIONI

SOGGETTIVE

- DOLORE
- DISESTESIE
- IPERESTESIA
- IPERALGESIA
- IPERPATIA
- ALLODINIA
- PARESTESIE
- Disordini dell'equilibrio

parestesie

- sensazioni abnormi, non provocate da stimoli esterni
 - possono essere termiche (caldo/freddo), tipo formicolio, punture di spilli, "carne morta", senso di costrizione, ragnatele...
- se sensazioni abnormi, ma provocate da stimoli esterni, si parla di DISESTESIE
- anestesia: è difficile che il pazienti si lamenti di un difetto delle sensibilità (v. siringomielia)

disturbi oggettivi

- evidenziati dall'esame delle sensibilità
 - ipo- o anestesia
 - disestesie (parestesie provocate)
 - dolori parossistici da stimolo a "zone trigger"
 - iperalgesia (a stimoli dolorosi), allodinia (a stimoli innocui)
 - anestesia dolorosa: si alza soglia per stimoli dolorosi (ipoalgesia), ma si dolore per stimolo tattile (allodinia): pz con neuropatia tabetica

disturbi motori: atassia sensitiva

- dovuta a deficit sens propriocettiva:
 - per nn periferici, midollo (cordoni post), tronco enc (lemnisco mediale), e sistema talamo-parietale.
- segni:
 - dist stazione eretta: base d'appoggio allargata, oscillazioni del tronco. Segno di Romberg + (chiusura occhi, peggiora)
 - dist marcia: sbanda, solleva troppo ginocchio e batte il tallone troppo forte (marcia talloneggiante)
 - dist movimenti segmentari: prove indice naso e tallone ginocchio: con chiusura OO → sbaglia bersaglio: dismetria
 - dist mantenimento postura: in posture oscillazioni lente, aritmiche, ma non slivella come in deficit di moto.

ATASSIE


- atassia: disturbo motorio che consiste nella perdita della coordinazione tra i gruppi muscolari
 - atassia cerebellare:
 - marcia a zig-zag, tremore intenzionale, dismetria, disartria, nistagmo. No deficit sensitivi.
 - atassia sensitiva:
 - marcia talloneggiante, Romberg +, dismetria, deficit sensitivi, (evtl areflessia, ipotonia), no tremore, no disartria, no nistagmo.
 - atassia vestibolare:
 - vertigini preminenti, lateropulsione...

disturbi soggettivi

- dolore
 - dolore neuropatico
 - spontaneo
 - dolori parossistici (di solito da I neurone)
 - dolori continui (meno localizzatori)
 - dolore nocicettivo
- parestesie

TIPI DI DOLORE

Dolore nocicettivo
attivazione fisiologica
nocicettori

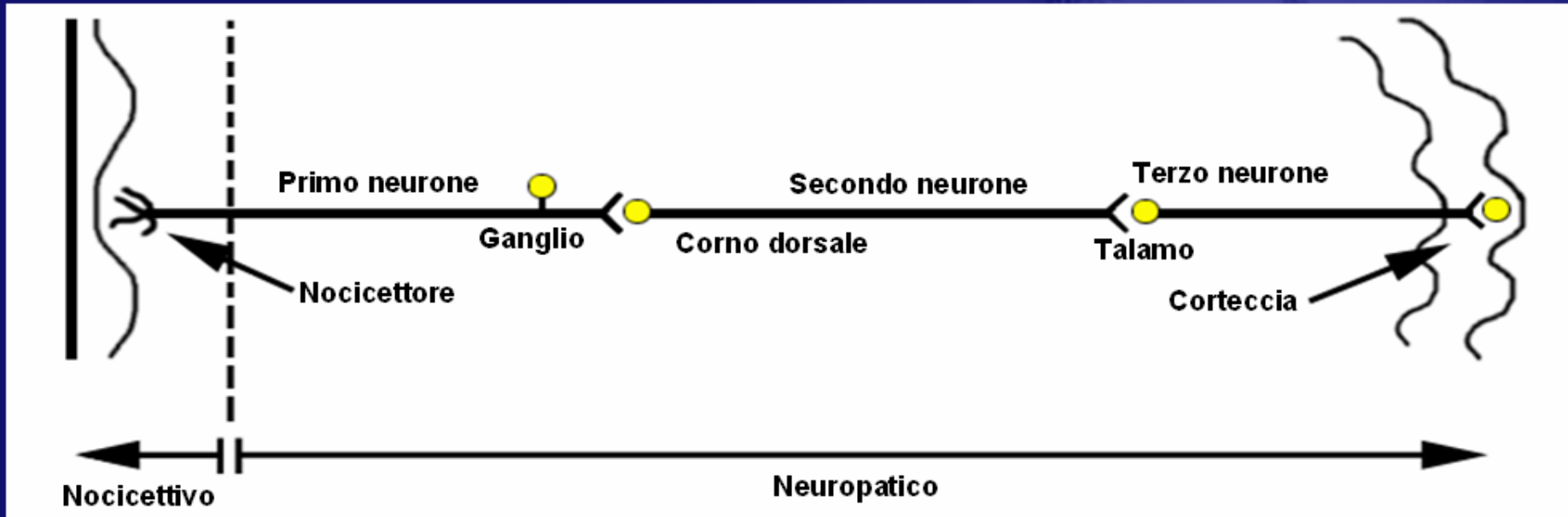


Dolore neuropatico
disfunzione del sistema
di percezione



Dolore Nocicettivo

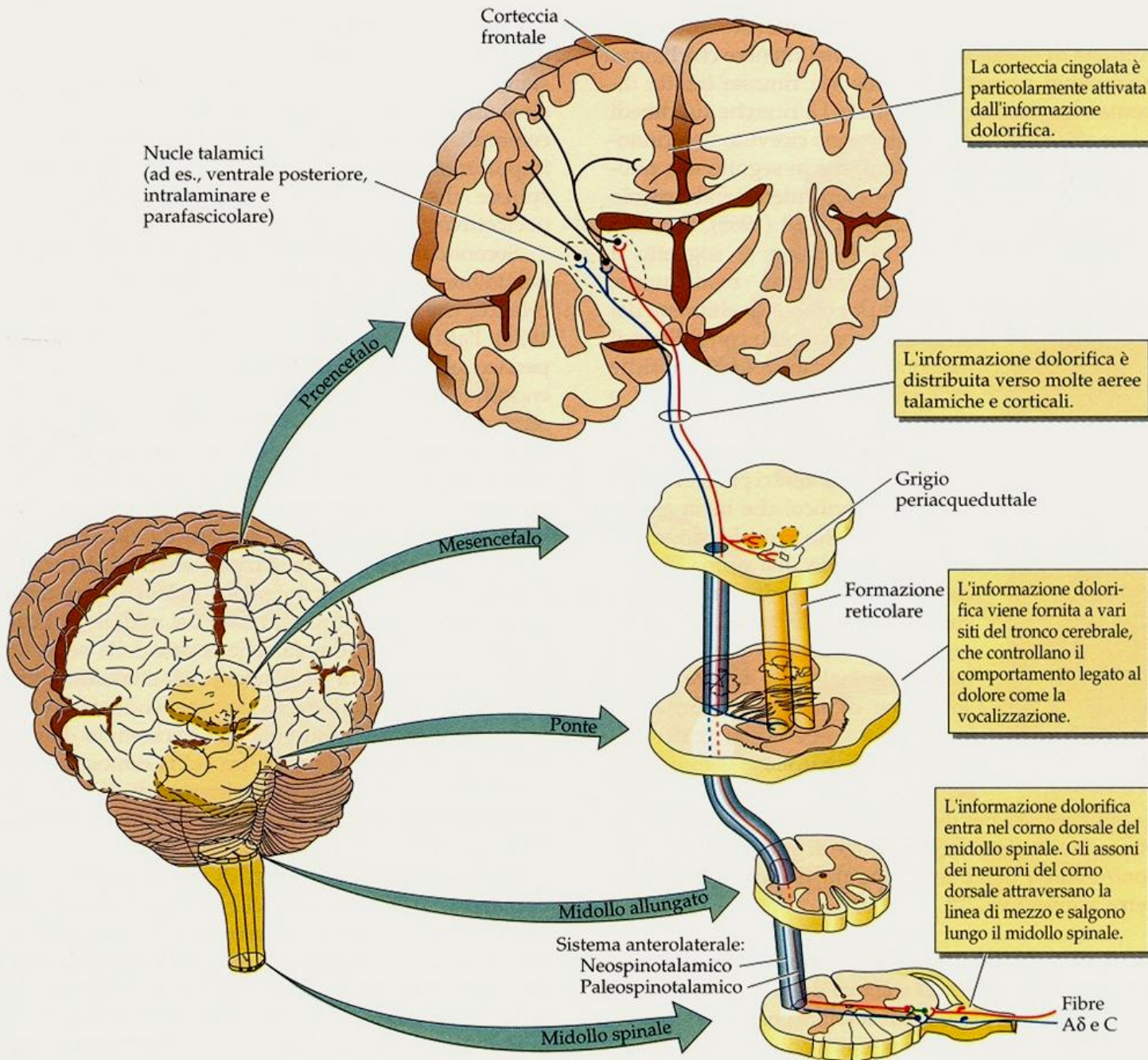
i recettori del dolore svolgono il loro compito, segnalando al centro che i tessuti circostanti sono esposti a danno



Dolore Neuropatico

una lesione del sistema nervoso provoca attività anormale direttamente lungo le vie periferiche o centrali che trasmettono il dolore

il dolore

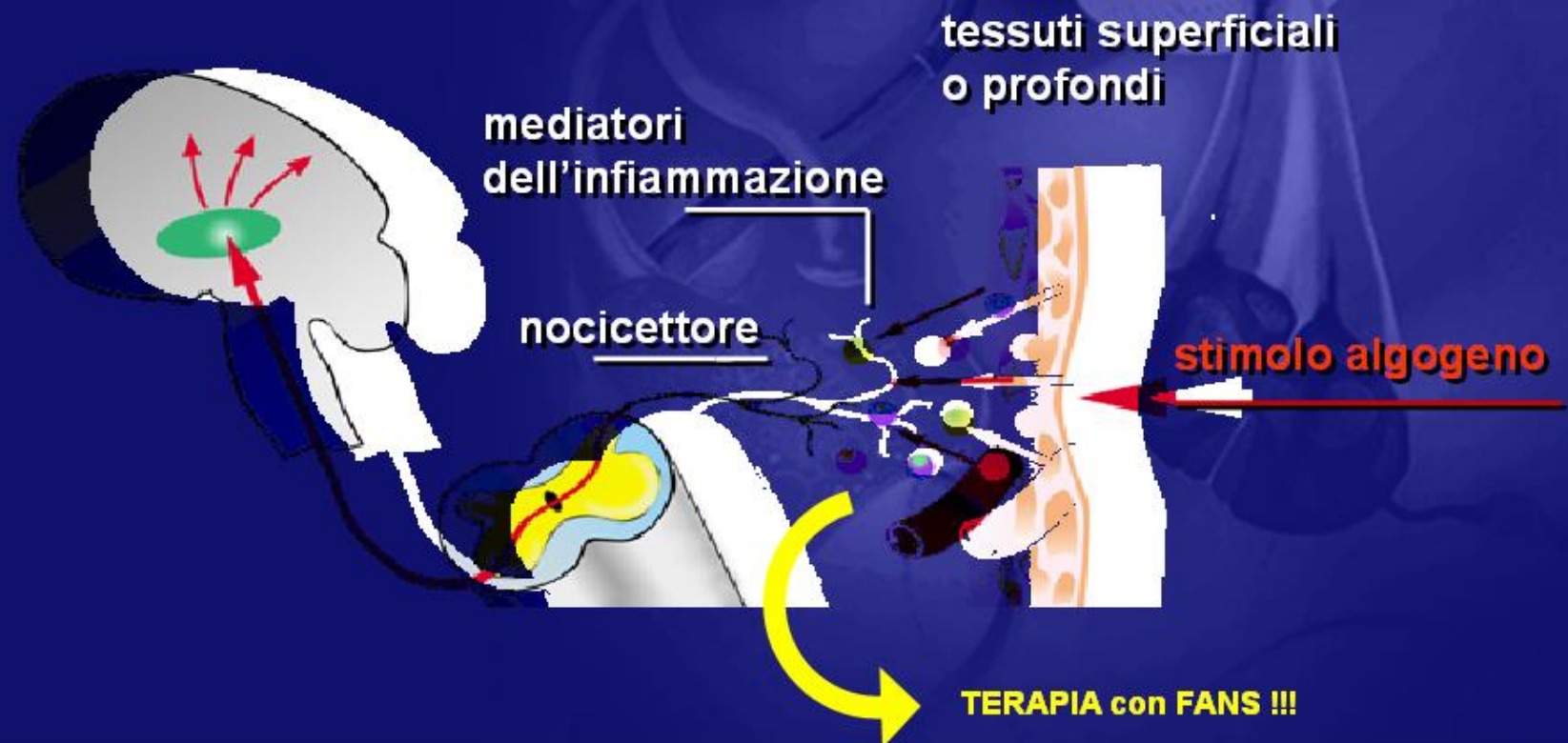


8.21 Vie ascendenti del dolore nel SNC

La sensazione di dolore viaggia dalla sua origine al cervello attraverso il midollo spinale.

Dolore Nocicettivo

Il dolore nocicettivo è una reazione fisiologica ad uno stimolo potenzialmente lesivo per i tessuti



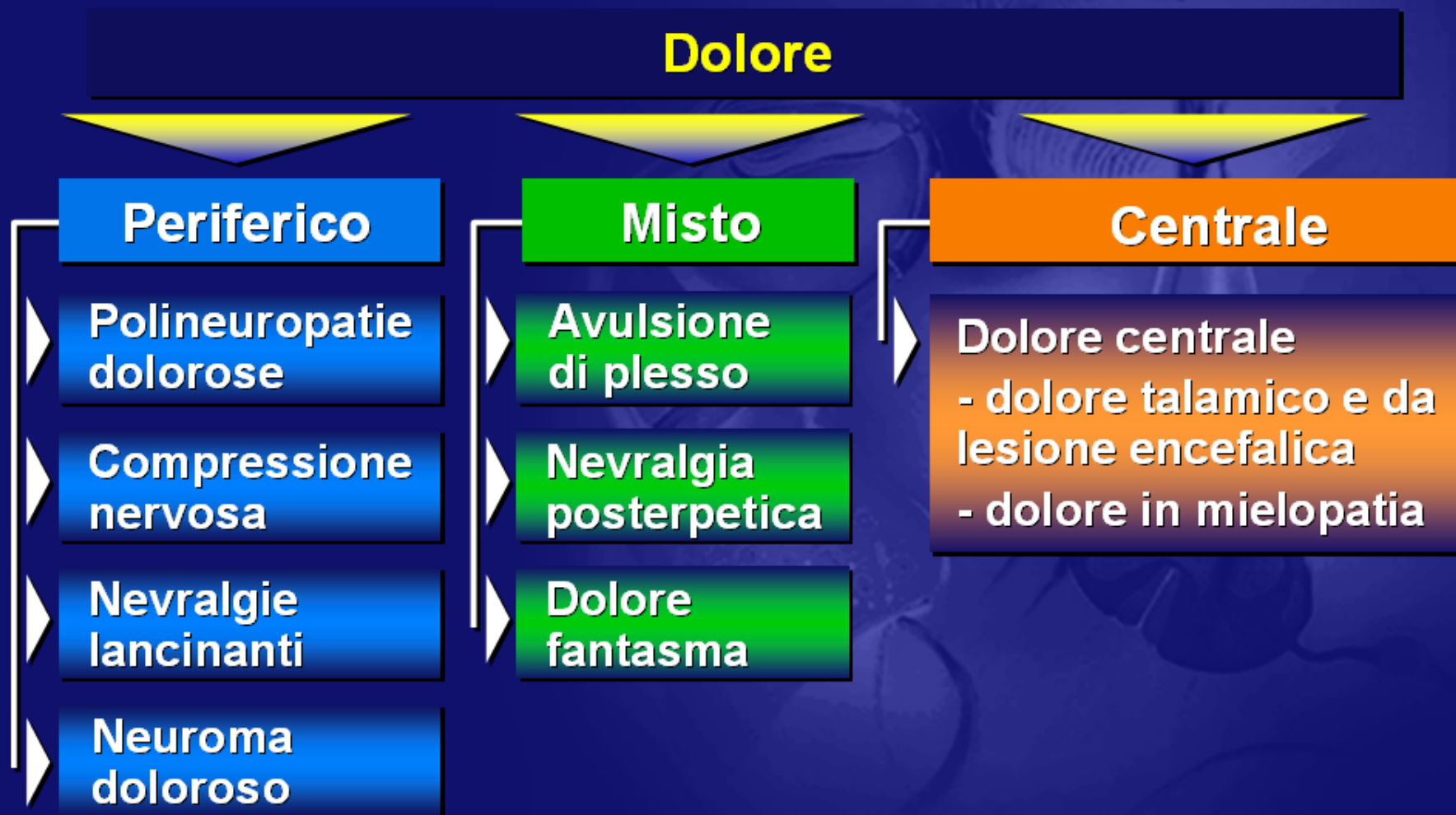DOLORE NEUROPATICO

Dolore indotto o causato
da una lesione primitiva o da una disfunzione
del sistema nervoso

- ▶ centrale (dolore centrale)
- ▶ periferico (dolore neuropatico periferico)

*IASP classification of chronic pain,
1994*

CLASSIFICAZIONE DEL DOLORE NEUROPATICO in base alla localizzazione della lesione



DOLORE NEUROPATICO

Sintomi

Dolore spontaneo

Dolore bruciante

Dolore intermittente
lancinante, a fitta

Dolore parossistico

Parestesie/Disestesie

Segni

Dolore evocato

Iperalgesia

Allodinia

Iperpatia

Wind up-like
pain

Hansson P, Kinnman E. Unmasking mechanism of peripheral neuropathic pain in a clinical perspective. Pain reviews 1996; 3 272 - 292

Iperalgesia

risposta dolorosa incrementata e sproporzionata verso stimoli **dolorosi**

Allodinia

Dolore conseguente a stimoli **non dolorosi**

Wind up like pain

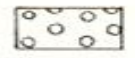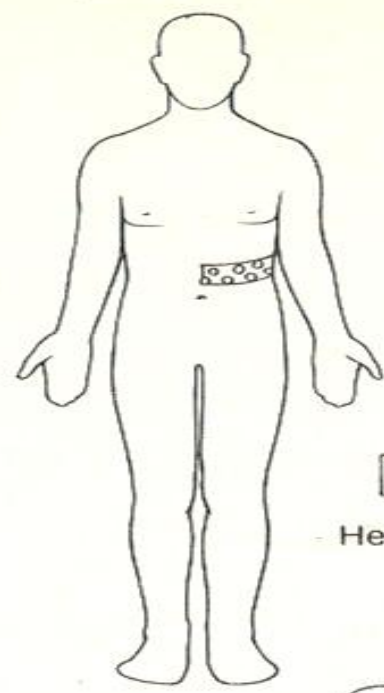
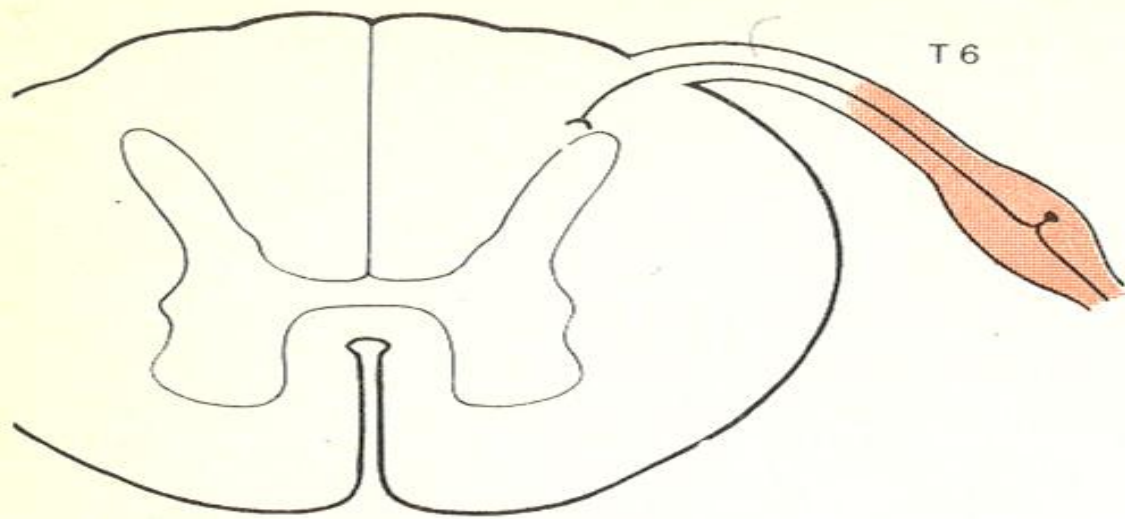
Stimoli dolorosi e non, ripetuti nelle stesse aree a breve intervallo di tempo determinano una sensazione dolorosa di intensità crescente

Iperpatia

Sensazione dolorosa persistente, a comparsa ritardata, particolarmente intensa. Evocata da uno stimolo nocivo in area cutanea con aumentata soglia sensitiva.

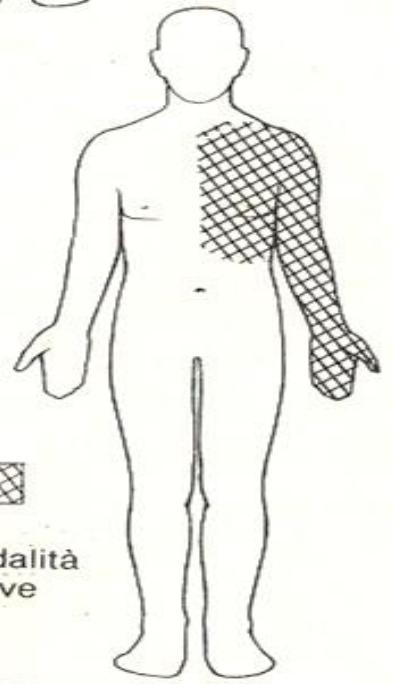
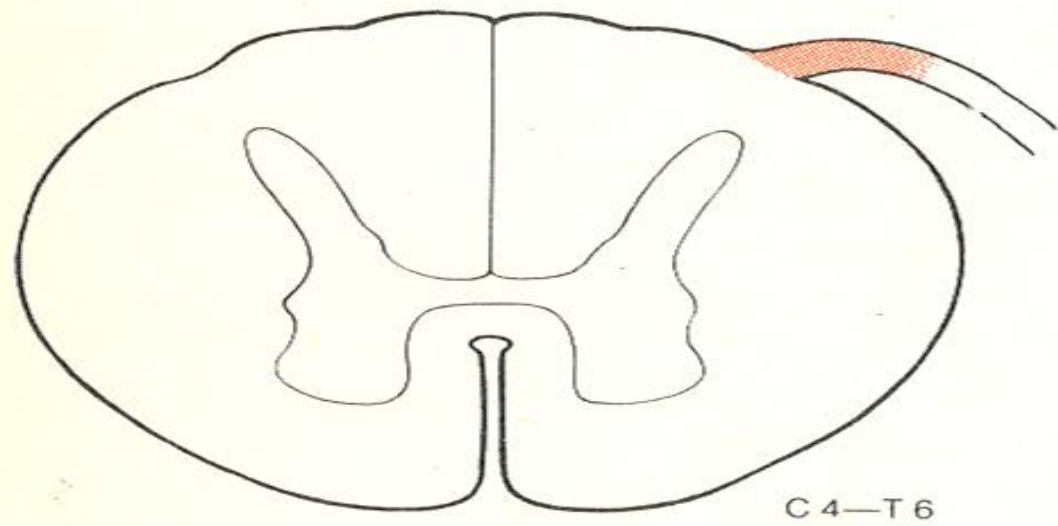
caratteristiche disturbi delle sensibilità

- formula:
 - quali tipi di sensibilità sono deficitarie?
- topografia:
 - come è distribuito il difetto?



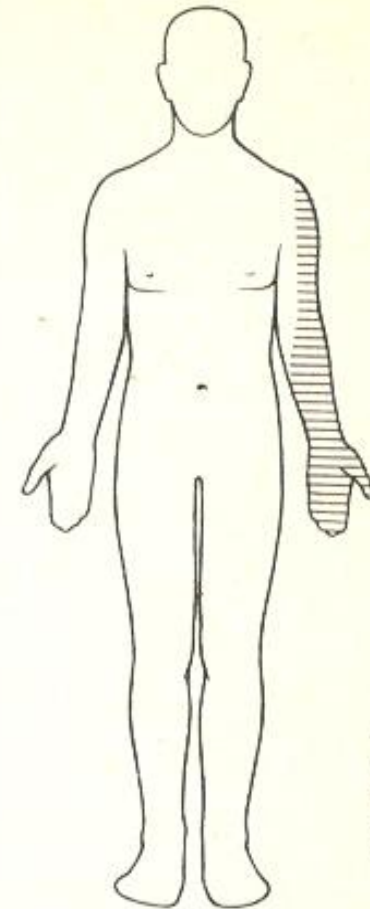
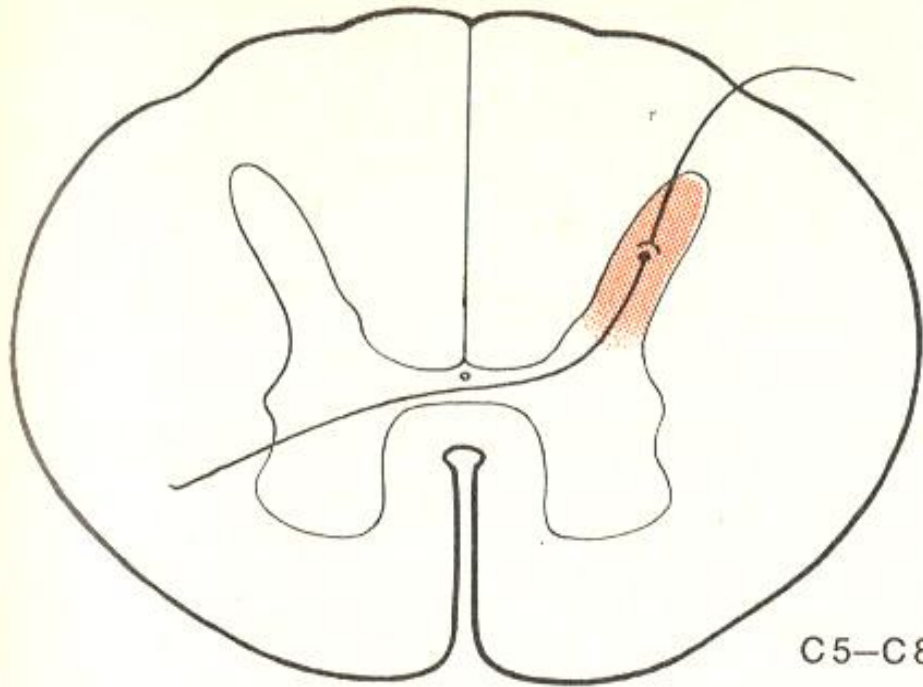
Herpes zoster

Fig. 2.18 Sindrome del ganglio spinale.



Tutte le modalità sensitive

Fig. 2.19 Sindrome delle radici posteriori.



Analgesia,
termo-
anestesia

Fig. 2.21 Sindrome del corno posteriore.

formula

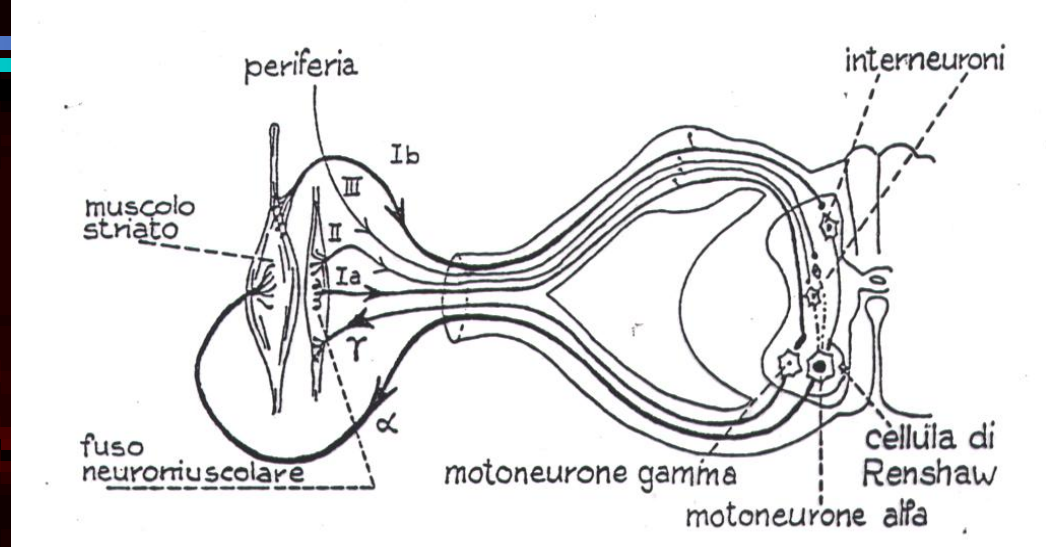
anestesia globale:

- difetto di tutte le modalità sensitive, è coinvolto sia sistema lemniscale che lo spino-talamico

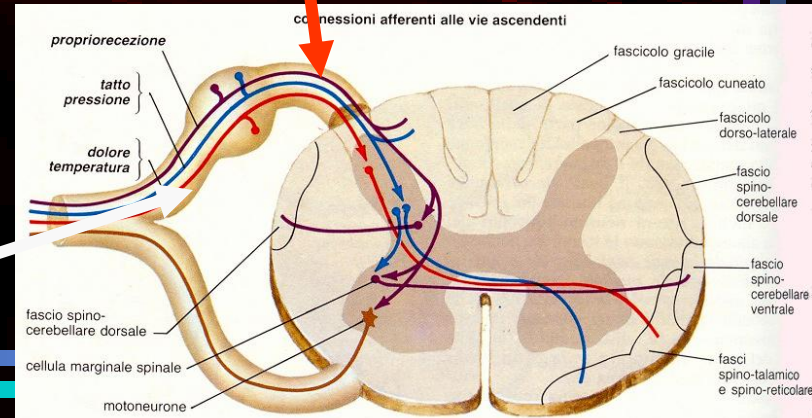
anestesia dissociata:

- **tipo tabetico:** deficit sensibilità propriocettiva, integra la termodolorifica
- **tipo siringomielico:** deficit sensibilità termodolorifica, conservata la propriocettiva

SINDROME SIRINGOMIELICA

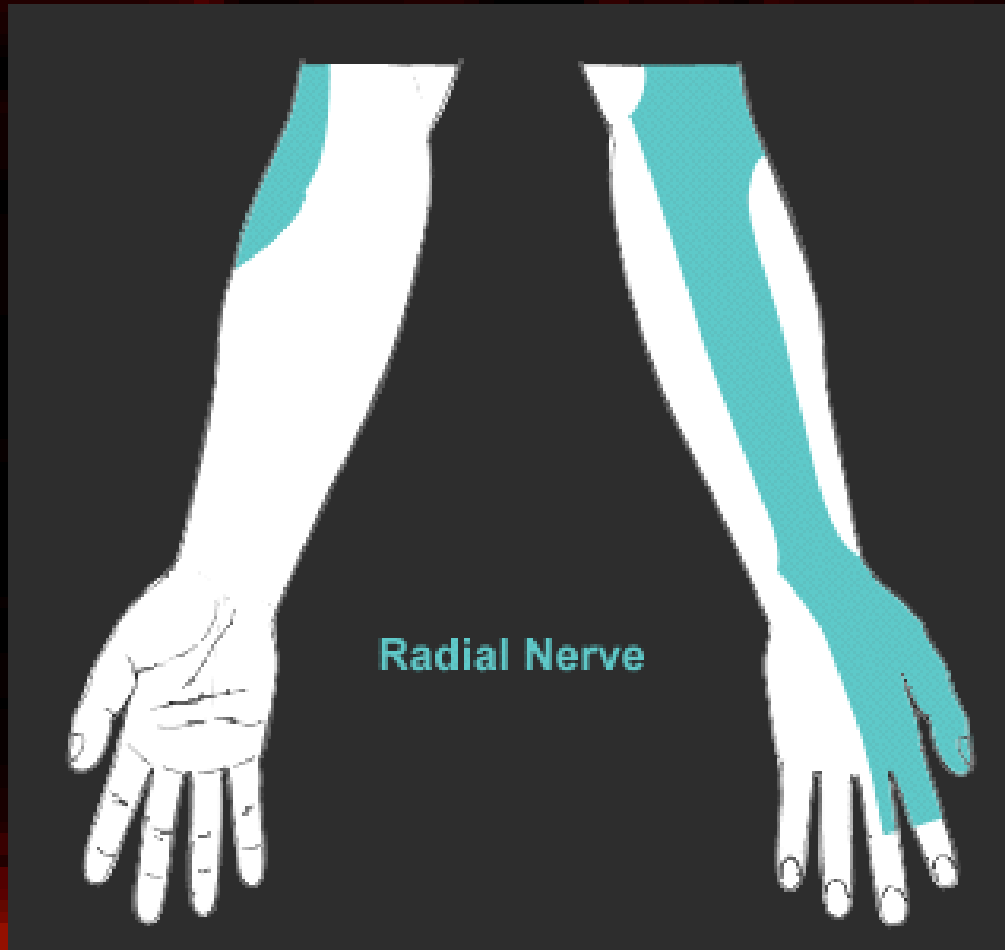

TABE DORSALE



SINDROMI SENSITIVE PERIFERICHE

- Da interessamento tronco nervoso



ESEMPIO

mononeuropatie

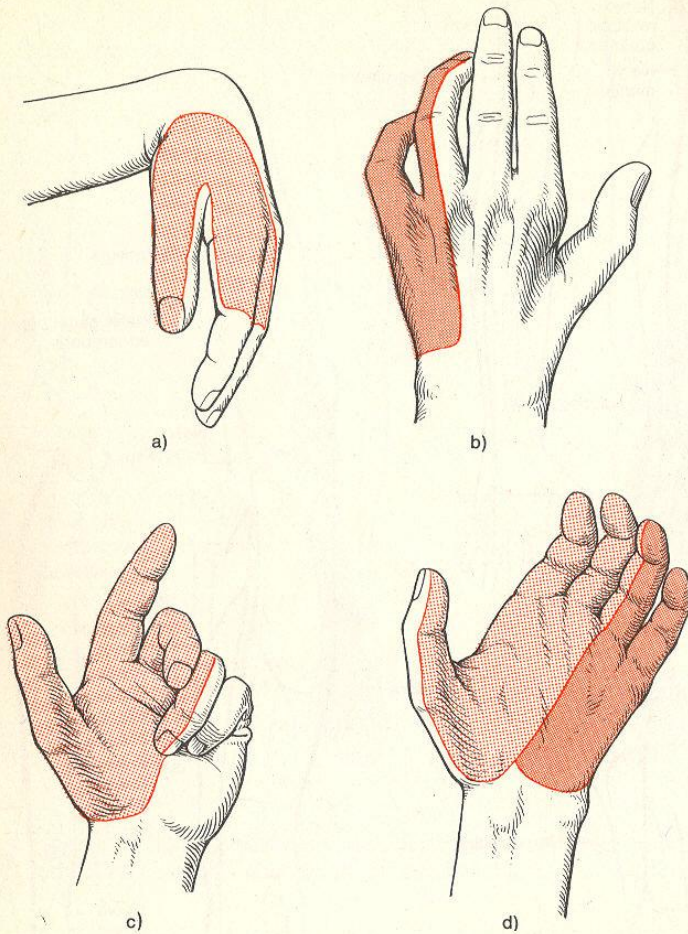
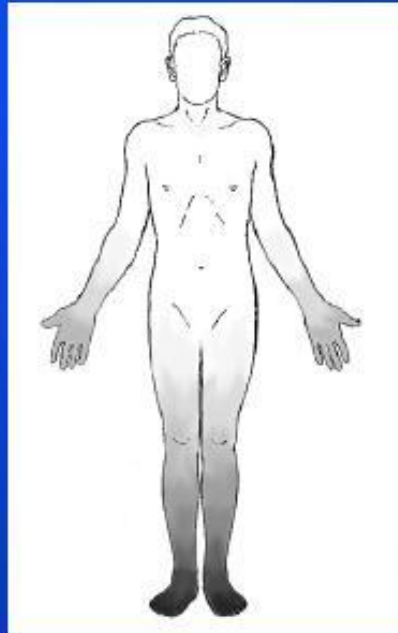
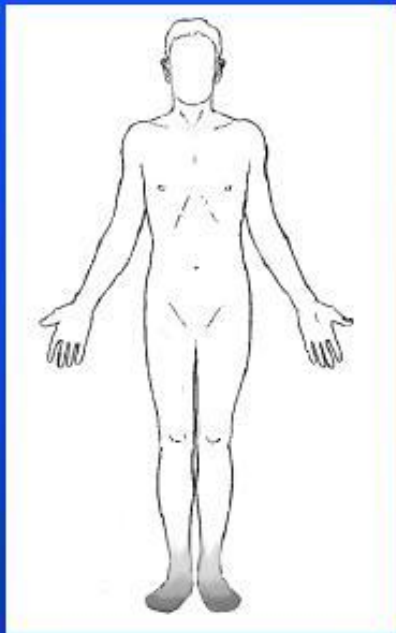


Fig. 2.14 Sindromi da paralisi flaccide: (a) mano cadente (nervo radiale); (b) mano ad artiglio (nervo ulnare); (c) mano da benedizione (nervo mediano); (d) mano da scimmia (nervi mediano ed ulnare).

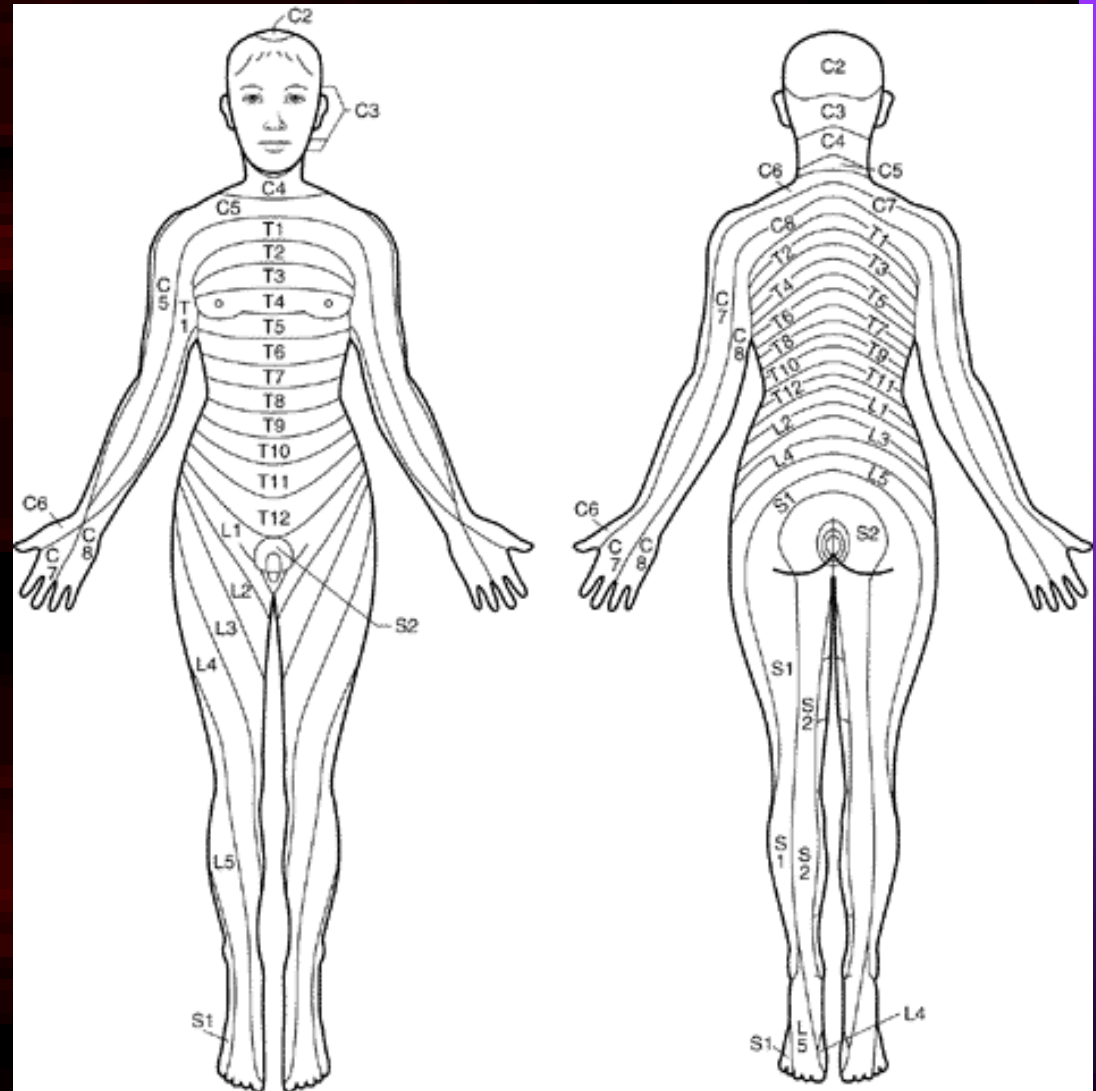
SINDROMI SENSITIVE PERIFERICHE

Polyneuropathy



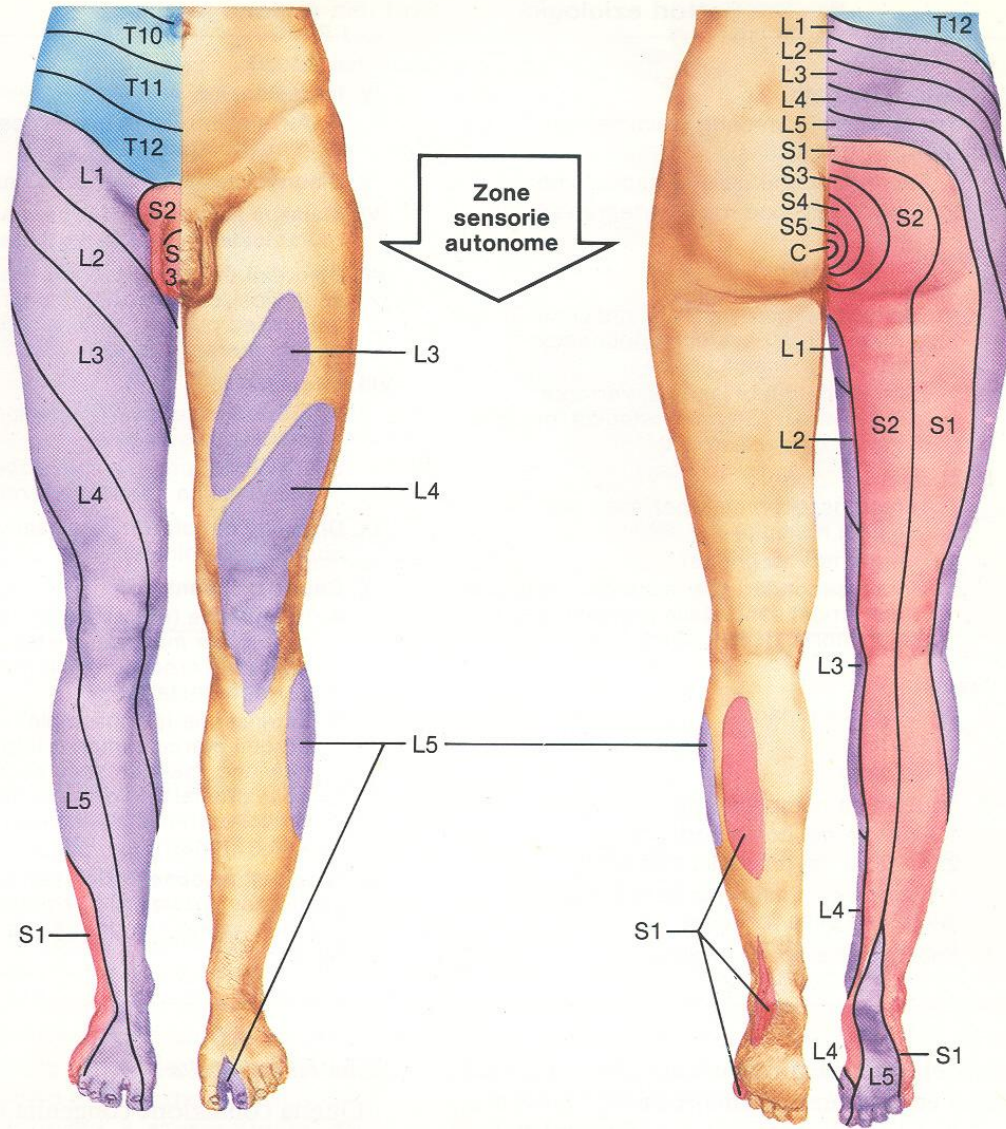
SINDROMI SENSITIVE PERIFERICHE

- S. RADICOLARE



radicolopatie arti inferiori (sensibilità)

Innervazione sensoria segmentale (dermatomi) dell'arto inferiore (secondo Keegan)



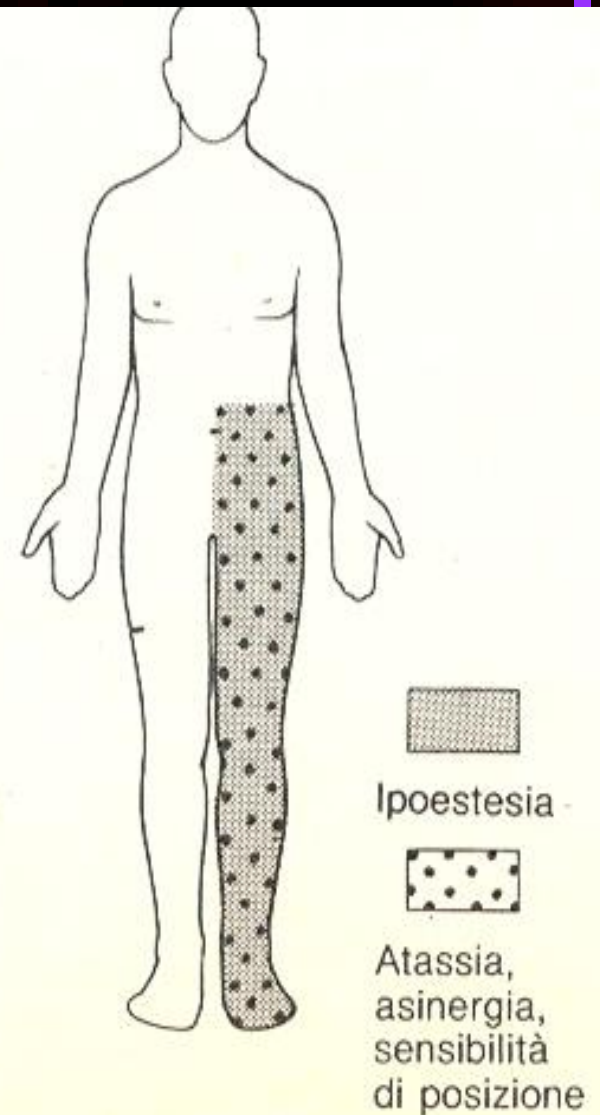
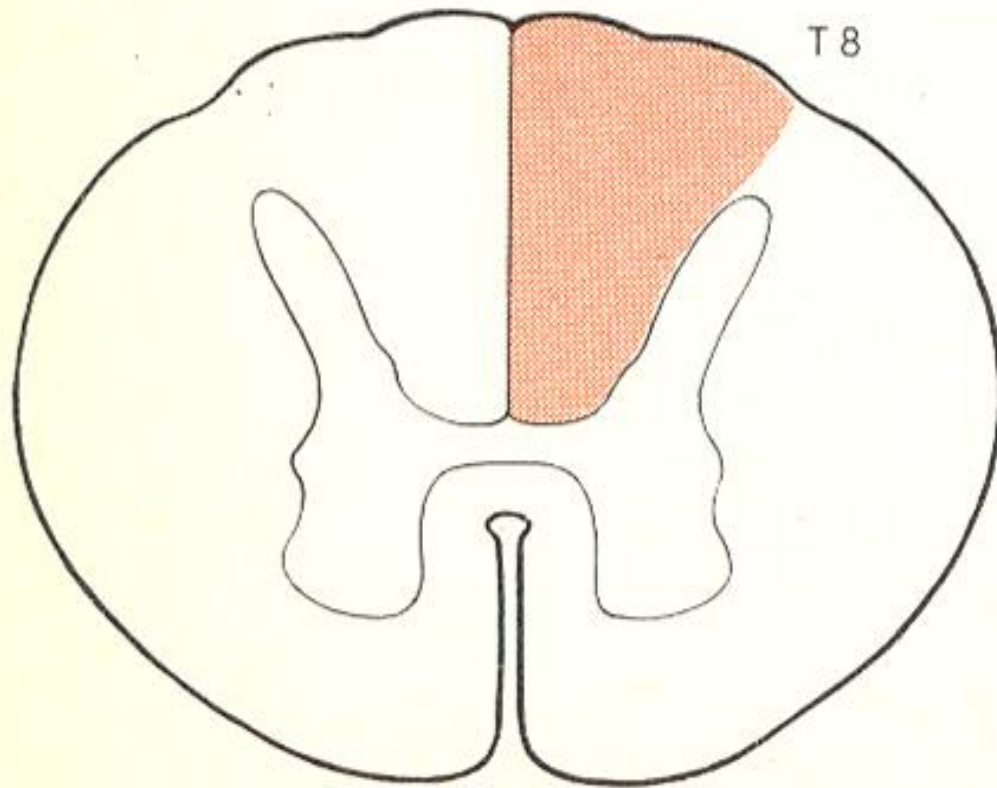
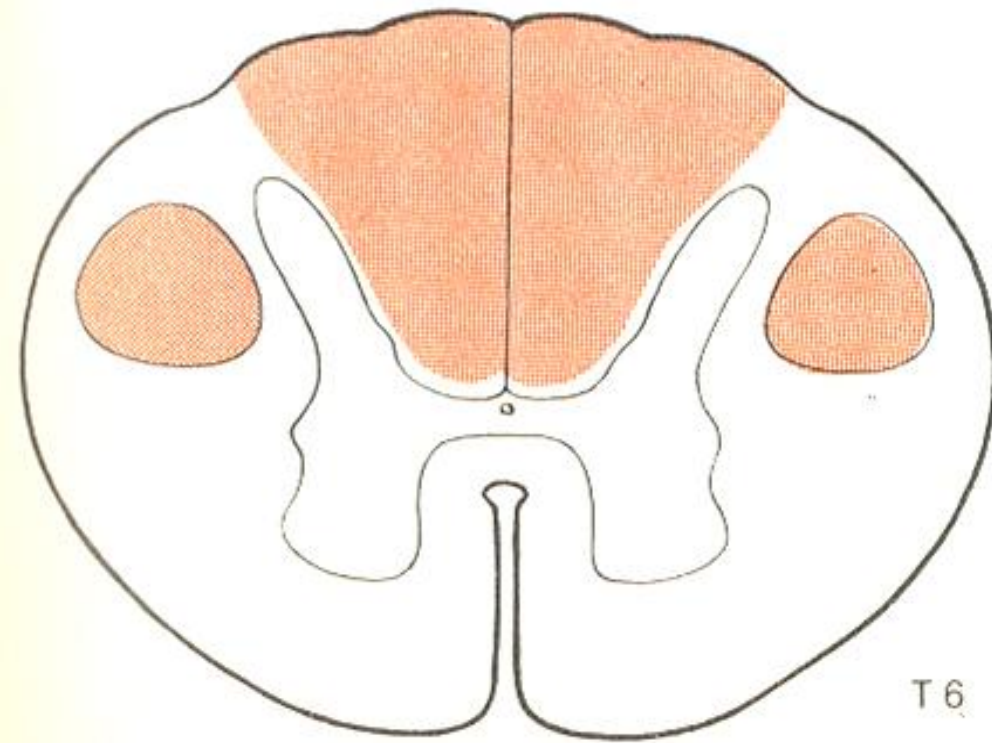


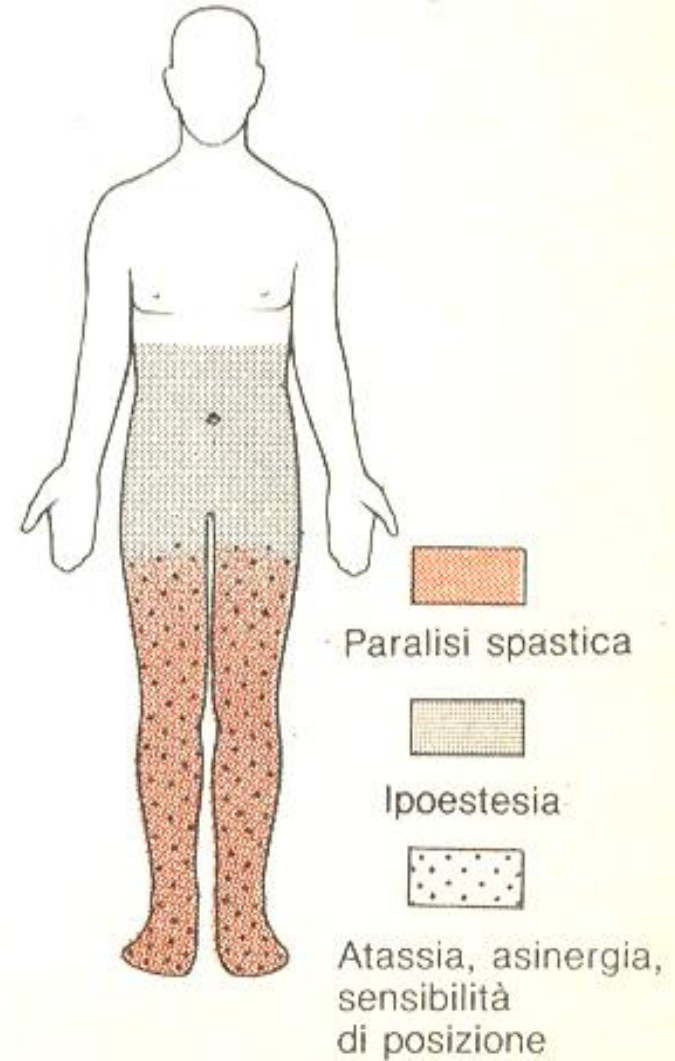
Fig. 2.20 Sindrome dei cordoni posteriori.

commissurale.



T 6

Fig. 2.23 Sindrome combinata dei cordoni posteriori e delle vie corticospinali (mielosi funicolare).



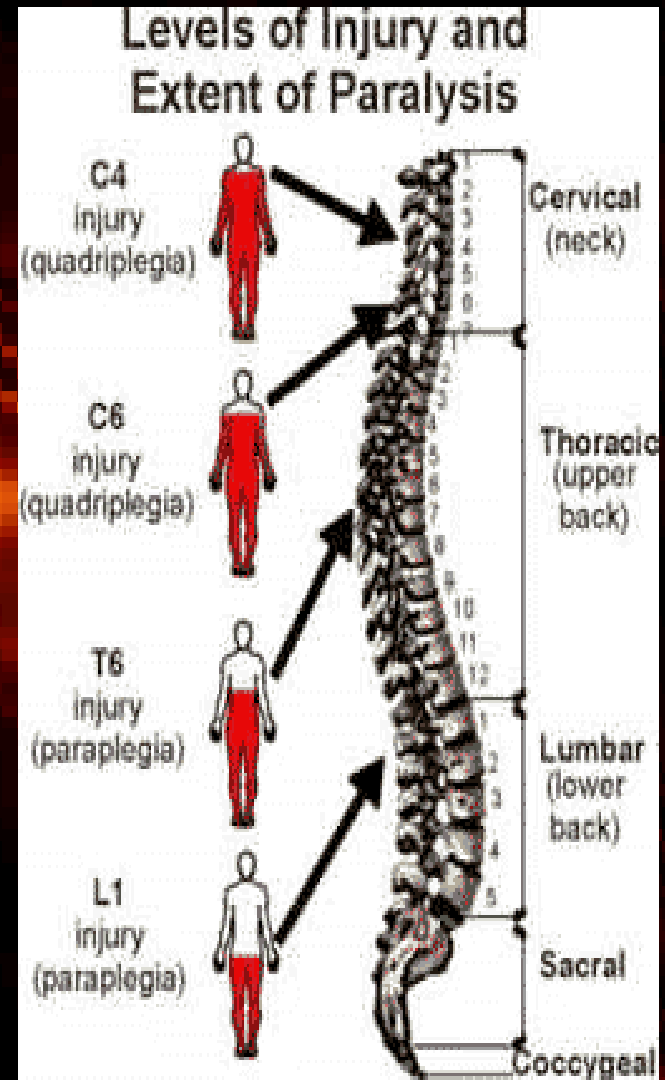
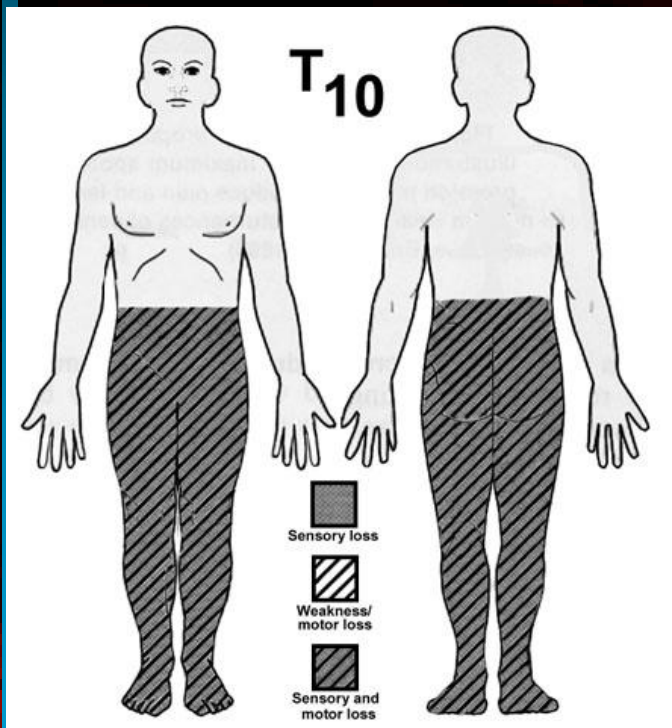

topografia

dall'analisi topografica del deficit sensitivo si desume se si tratta di

- danno al nervo periferico:
 - polineuropatia
 - mononeuropatia
 - radicolopatia
- lesione del midollo spinale
 - lesione anteriore
 - lesione cordoni posteriori
 - sindrome siringomielica
 - Emisezione midollo (sdr di Brown-Sequard)
 - mielite trasversa
- lesione tronco encefalo
 - sdr alterna
- lesione cerebrale:
 - talamo
 - radiazione talamo-corticale
 - lesione corticale

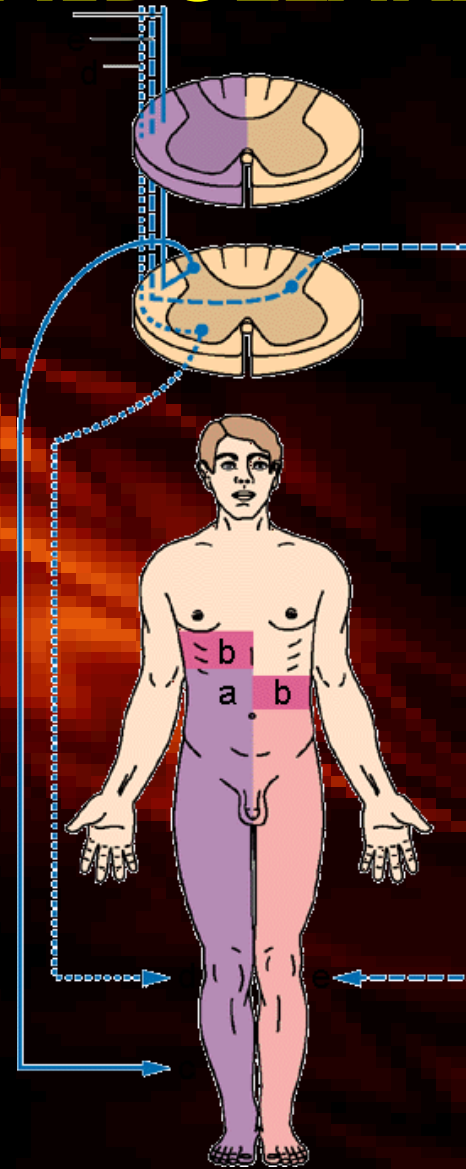
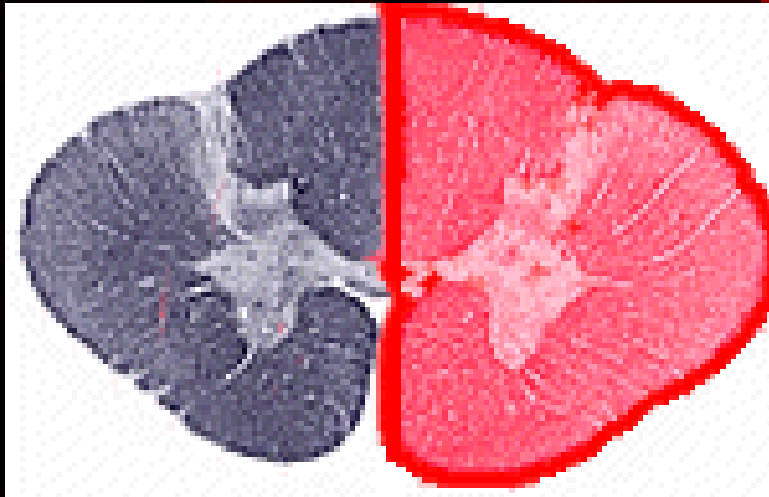
SINDROMI SENSITIVE MIDOLLARI

- SEZIONE TRASVERSA



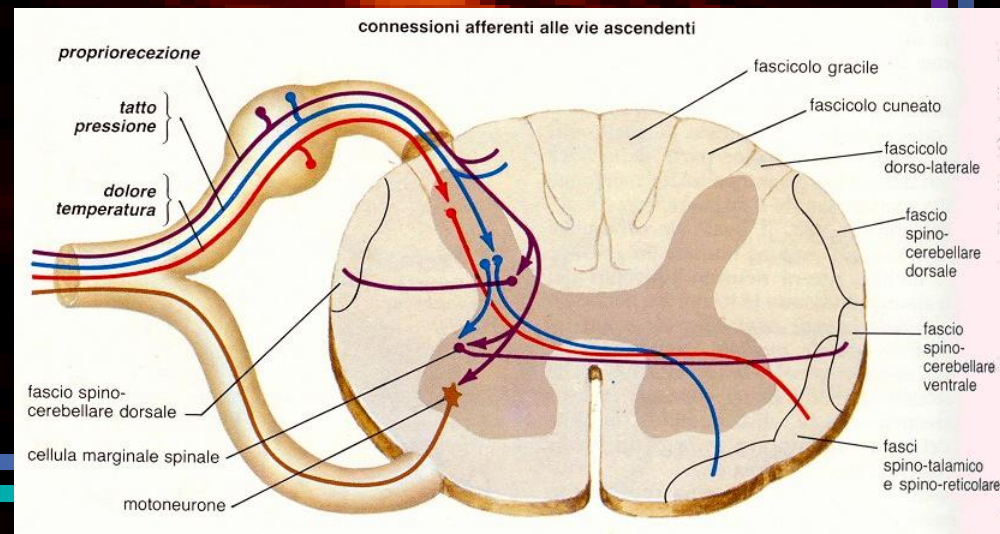
SINDROMI SENSITIVE MIDOLLARI

- EMISEZIONE (s. di Brown Séquard)



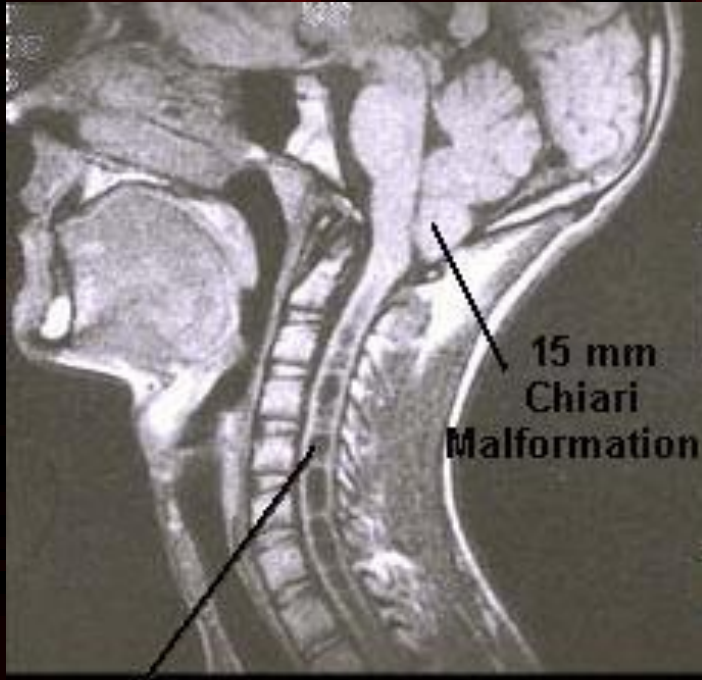
siringomielia

- clinica
 - perdita dissociata della sensibilità, con distribuzione “a corazza sospesa”. Ricordiamo che le fibre spino-talamiche incrociano due metameri più in alto → l’anestesia sarà due metameri sotto alla lesione.
 - Poi eventualmente alterazioni motorie periferiche arti superiori (corni anteriori) e centrali arti inferiori (colonne laterali).
 - Colonne intermedio-laterali ortosimpatiche: turbe trofiche vasomotorie (cercare turbe vaso-motorie, trofiche, ulcere torpide, ..);
 - Alterazioni malformative osteo-articolari: fusioni vertebrali (s.Klippel-Feil, coste cervicali spurie, anomalie più complesse della cerniera atlo-occipitale (impressione basilare, occipitalizzazione dell’atlante, diastasi atlo-odontoidea)
 - Comune la cifoscoliosi.
 - Quadro di siringobulbia

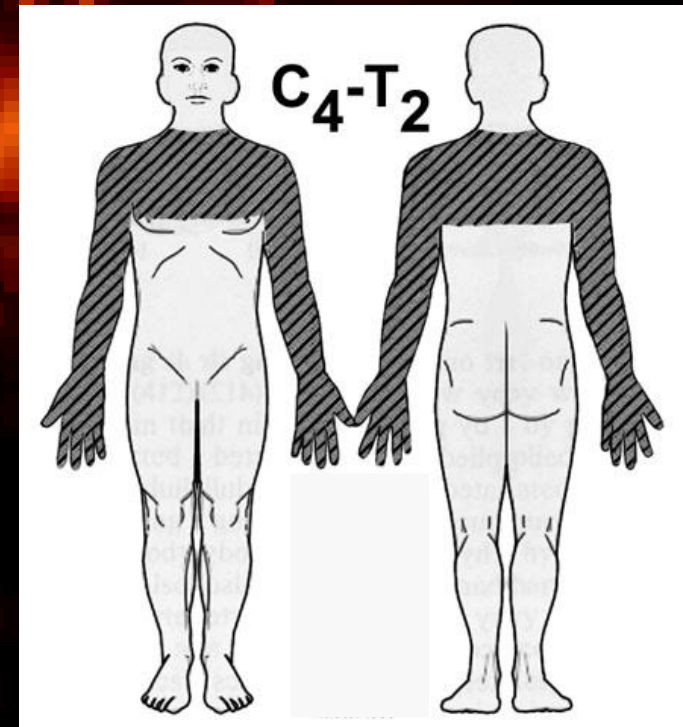
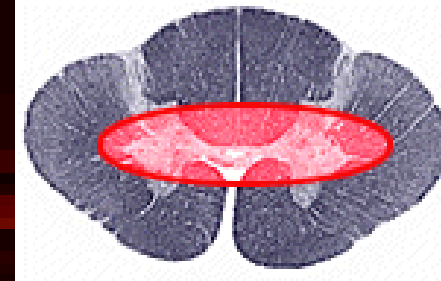


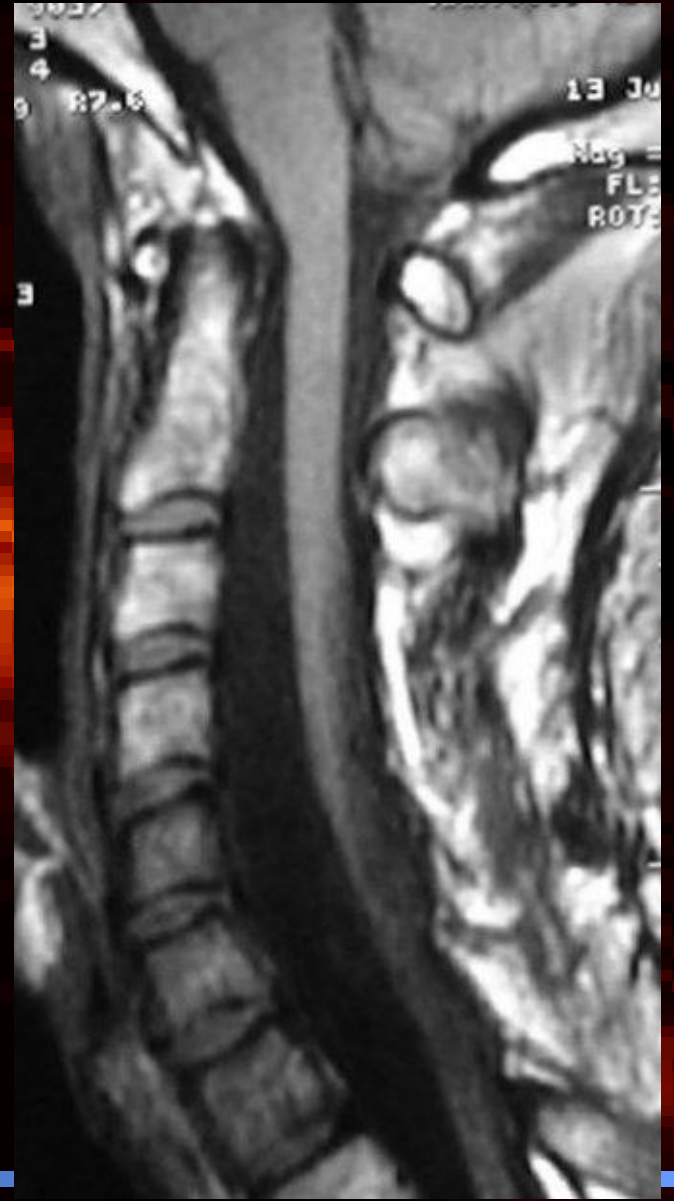SINDROMI SENSITIVE MIDOLLARI

- S. centromidollare



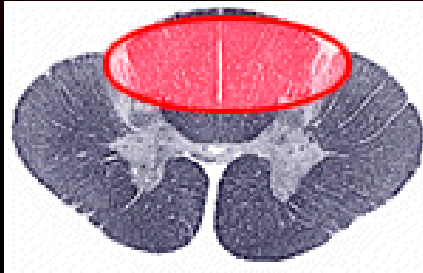
Syrinx, or Syringomyelia



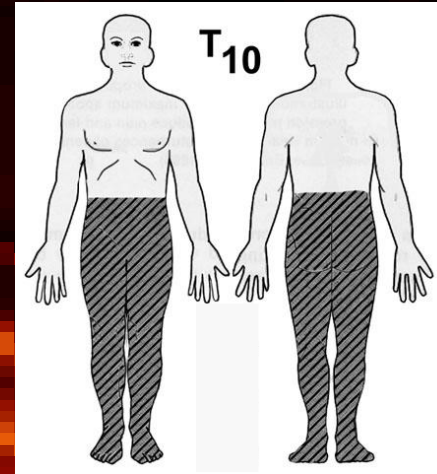


SINDROMI SENSITIVE MIDOLLARI

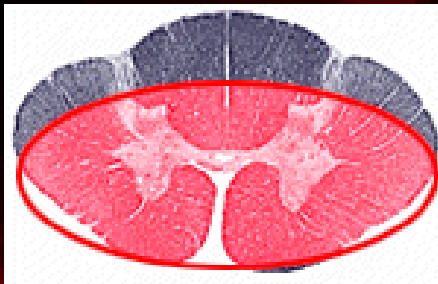
- S. cordonale posteriore



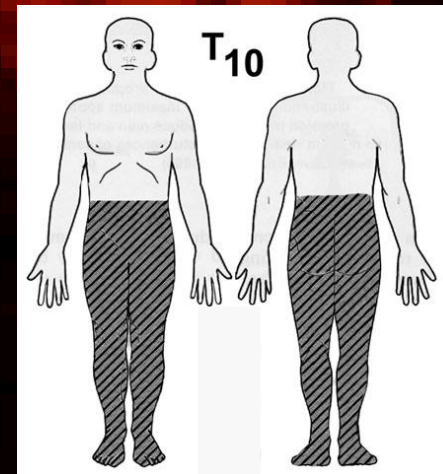
Sensibilita'
profonde



- S. cordone anteriore-laterale



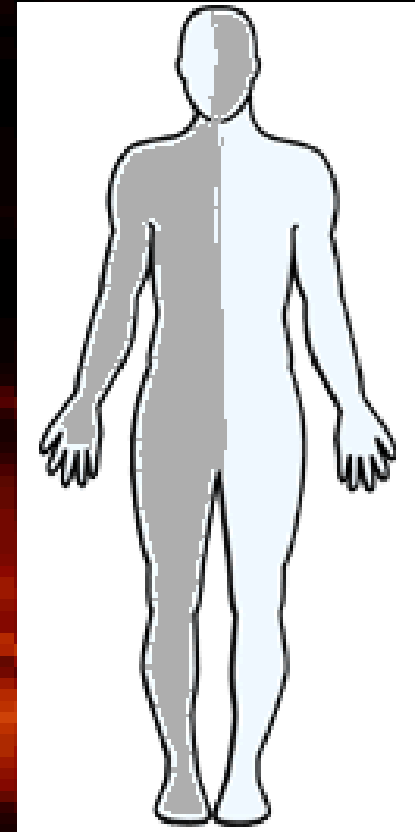Sensibilita'
superficiali



SINDROMI SENSITIVE TRONCOENCEFALICHE



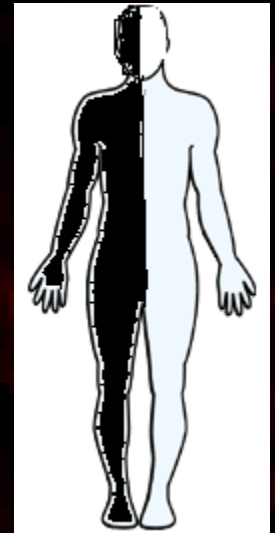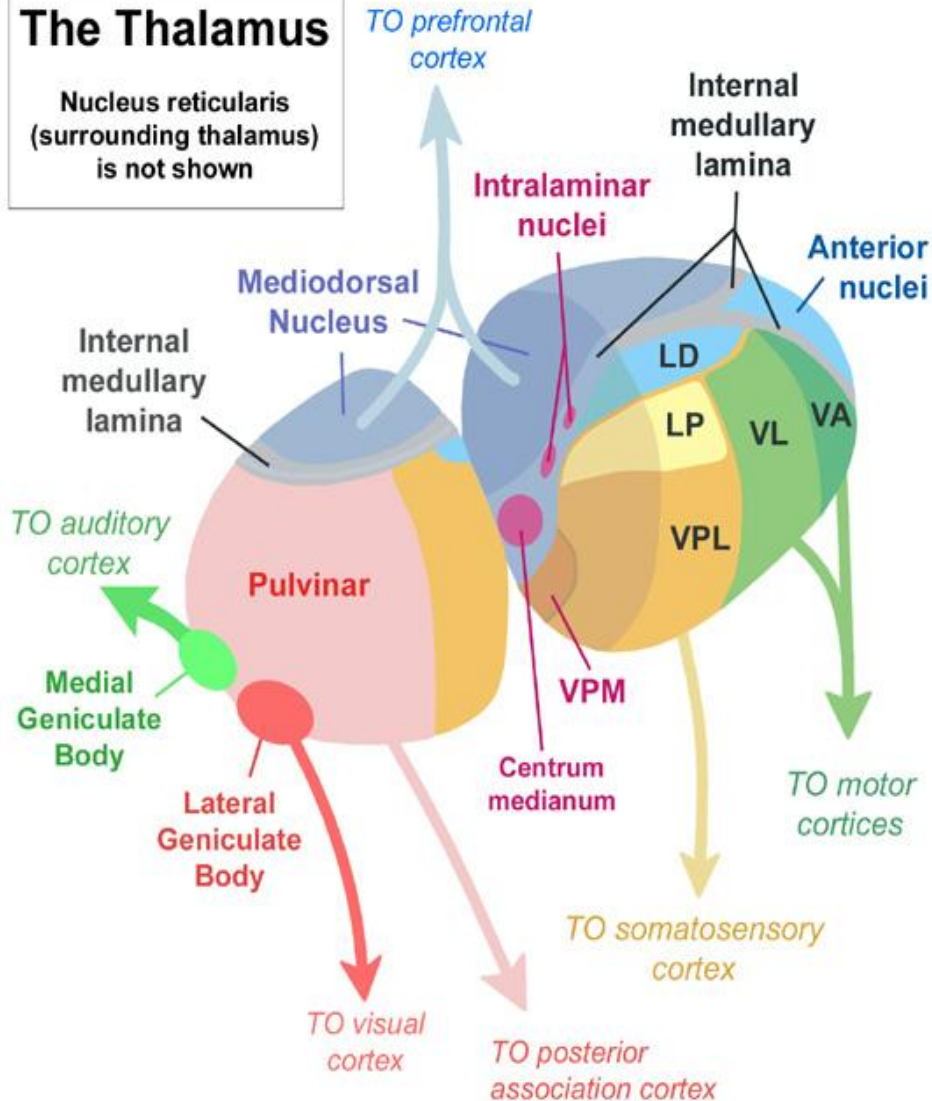
**S. sensitiva alterna
dissociata con ipoestesia
termodolorifica**



S. SENSITIVA TALAMICA

The Thalamus

Nucleus reticularis
(surrounding thalamus)
is not shown



Soprattutto sensibilità
discriminativa e profonde,
meno le superficiali

Iperpatia

S. SENSITIVA CORTICALE

Soprattutto sensibilita' profonde e complesse

Agnosie

