PARALISI
PERIFERICA e CENTRALE
SISTEMA MOTORE SOMATICO

Prof. ENRICO GRANIERI

Direttore Clinica Neurologica

Università di Ferrara

Clinica
Neurologica

Sistema di moto

- Il sistema di moto è costituito da un insieme di strutture nervose e muscolari che permette ad un essere vivente di muovere se stesso, e quindi di poter vivere: respirare, procurarsi cibo e acqua, perpetuare la specie, etc…

L’atto motorio volontario

- Qualsiasi movimento volontario implica che vi siano dei meccanismi neurali sottostanti che permettono di scegliere i muscoli adatti e come farli funzionare.
- Il movimento volontario implica che vi sia un piano che porti all’azione e alla scelta dei muscoli adatti: il piano motorio.

Una classificazione dei movimenti

I. **Riflessi semplici**

Di stiramento	Di sorpresa
Di starnuto	Di contrazione pupillare
Di ammiccamento	Di flessione
Patellare	Di tosse

II. **Postura e cambiamenti posturali**

Stare in piedi	Alzarsi
Giacere	Bilanciarsi
Stare seduti	Assumere la posizione per urinare

III. **Locomozione**

Passeggiare	Arrampicarsi
Correre	Strisciare
Nuotare	Drizzarsi
Volare	Saltare

IV. **Orientamento sensoriale**

Girare il capo	Toccare
Fissare con gli occhi	Annusare
Muovere le orecchie	Assaggiare

V. **Modelli di azione specie-specifici**

Ingestione: assaggiare, masticare, mordere, sorseggiare, bere
Eliminazione: urinazione, defecazione
Corteggiamento: esibizione, annusamento, inseguimento, ritiro
Copula: monta, penetrazione, eiaculazione, orgasmo
Parentale: nutrizione, sostegno, ricupero
Attacco: drizzarsi, inseguire, graffiare, mordere, afferrare
Fuga e difesa: sibilare, sputare, assumere posture di sottomissione, accucciarsi
Pulitura: lavarsi, lisciarsi, leccare
Costruzione del nido: scavare, trasportare materiali, sistemare, intrecciare
Gesti: fare smorfie, rizzare la coda, sogguardare, scoprire i denti, sorridere
Comportamenti di gioco: inseguimenti, stuzzicare, lottare

VI. **Abilità acquisite**

Parlare	Vestirsi	Scolpire	Fare sport
Usare strumenti	Dipingere	Guidare	Ballare

L’atto motorio volontario

- FASE 1
  - **Progettazione**: decisione di compiere un movimento.
    - Aspetti motivazionali (psicologici) ed ideazionali (schema del movimento, aree corticali (lobi frontali), anche aree sottocorticali ed aree associative
    - Deficit iniziativa motoria (Parkinson): acinesia.
    - Deficit ideazione: Aprassia

- FASE 2
  - **Programmazione**: coordinazione dei parametri spazio-temporali dell'atto motorio volontario:
    - Ampiezza, velocità, intensità, durata, traiettoria.
    - Questa coordinazione è garantita da: nuclei della base (movimenti lenti, tonici), talamo e cervelletto (movimenti più rapidi, ballici)

- FASE 3
  - **Esecuzione**: trasferimento dell'impulso dal motoneurone superiore (area 4) al motoneurone α, o motoneurone inferiore (lamina IX corna anteriori sos grigia midollare)

TIPI DI MOVIMENTO

- VOLONTARIO
  - Transitivo
  - Intransitivo
    - Significativo Simbolico
    - Non significativo

LIVELLI DI ATTIVITA' MOTORIA NELL'UOMO

Livello psico-motorio:

- Tutta la corteccia

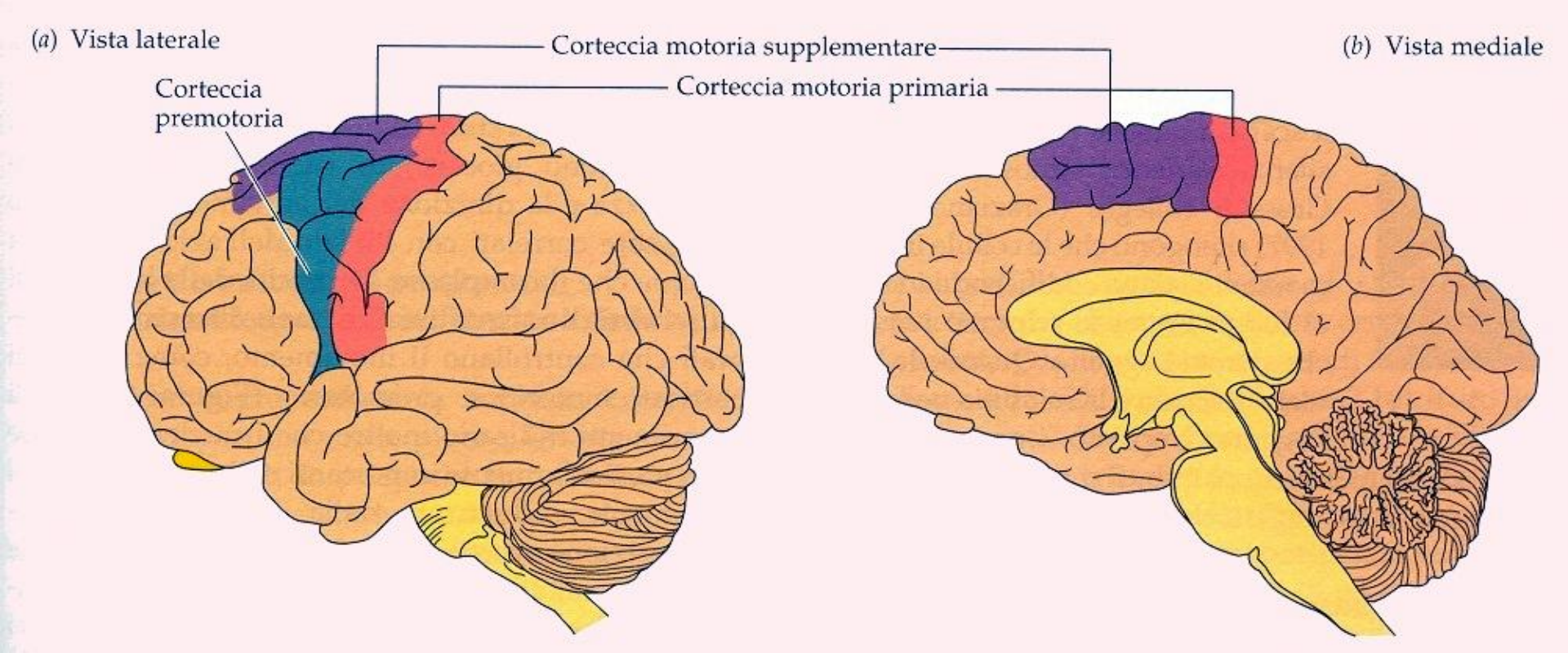

A livello psicomotorio

si forma l'intenzione dell'azione motoria,

si compone la strategia della sua esecuzione e del suo mantenimento, si raffronta l'intenzione con l'effetto.

L'Esecuzione di un gesto richiede il preliminare richiamo alla memoria della sua configurazione generale e la successiva trasformazione in una serie di comandi codificati da trasmettere ai centri motori.

LE CORTECCE MOTORIE

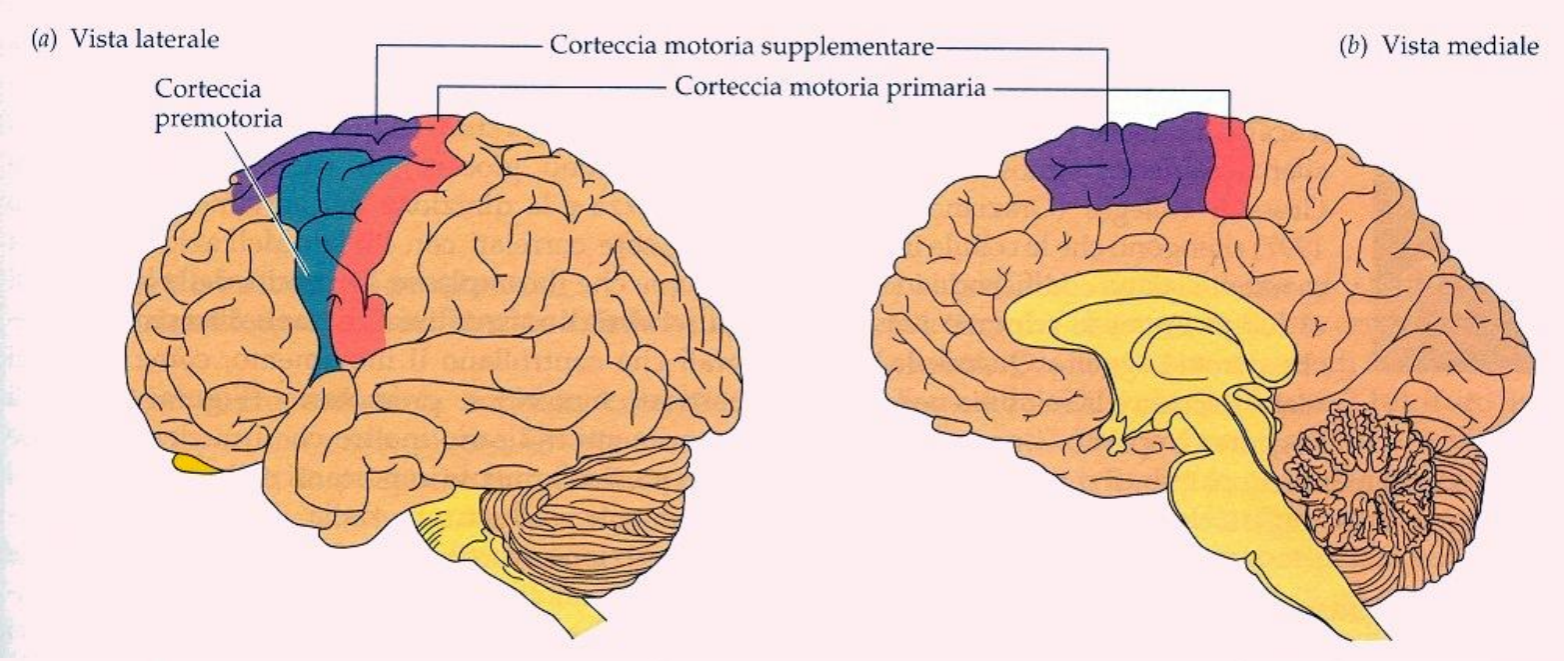

(a) Vista laterale del cervello che mostra la localizzazione della corteccia motoria primaria

(b) Rappresentazione del corpo nella corteccia motoria primaria

(c) Homunculus motorio

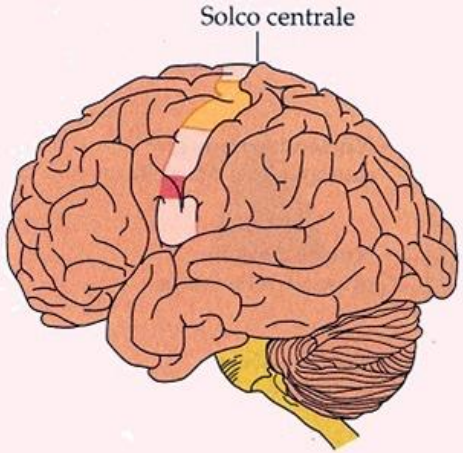

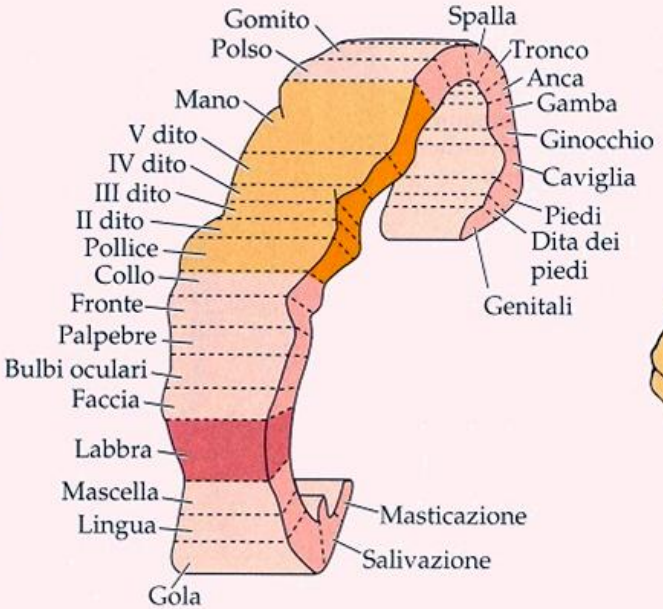

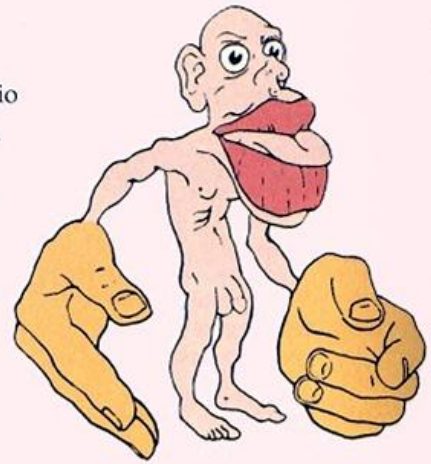

LIVELLI DI ATTIVITA' MOTORIA NELL'UOMO

Livello piramidale:

- **Neuroni motori corticali della circonvoluzione frontale prerolandica:**
- **area 4 di Brodman**

- **Corteccia** e **via piramidale**
- Corna anteriori, lamina IX sos grigia:

  motoneurone α,

  e **nervo periferico**
- **giunzione neuromuscolare**
- **muscolo**

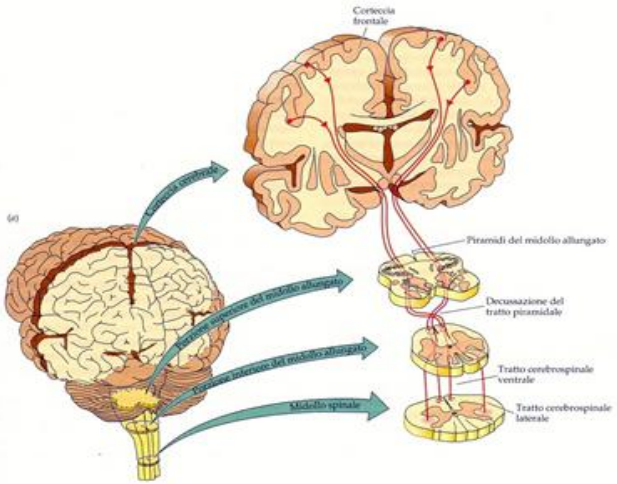

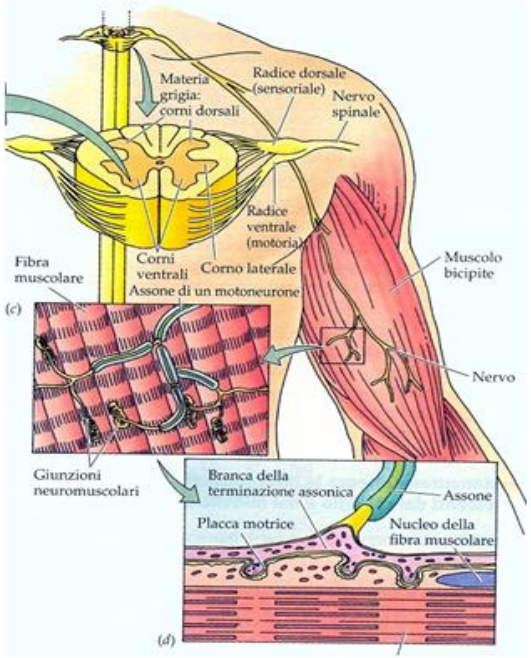

CONTROLLO del MOVIMENTO

The Motor System

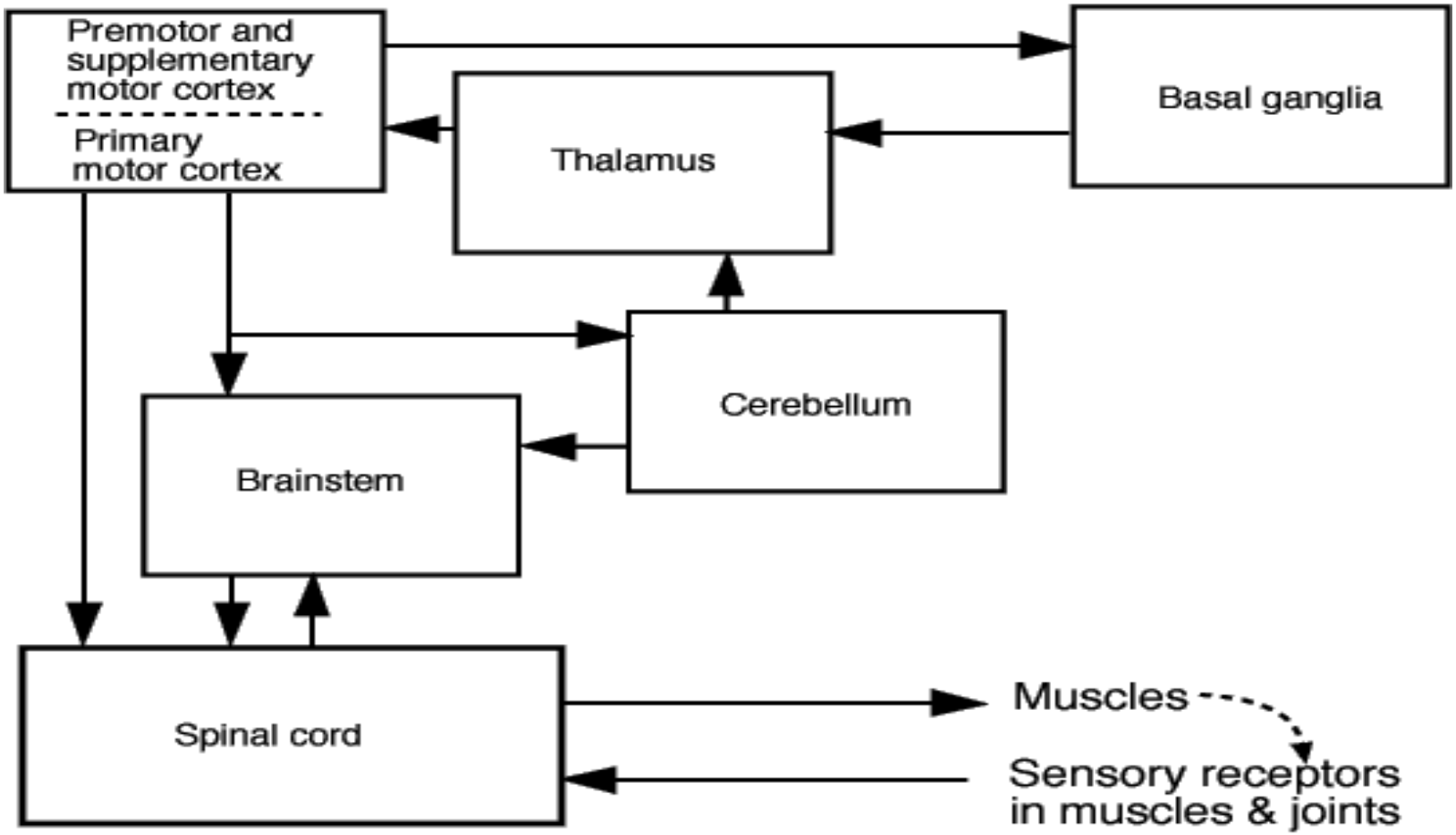

LIVELLI DI ATTIVITA' MOTORIA NELL'UOMO

Livello extrapiramidale:

- Sistemi proiettivi "non piramidali":
- Nuclei della base
- Substantia nigra del Sommering
- Corpo di Luys e zona incerta

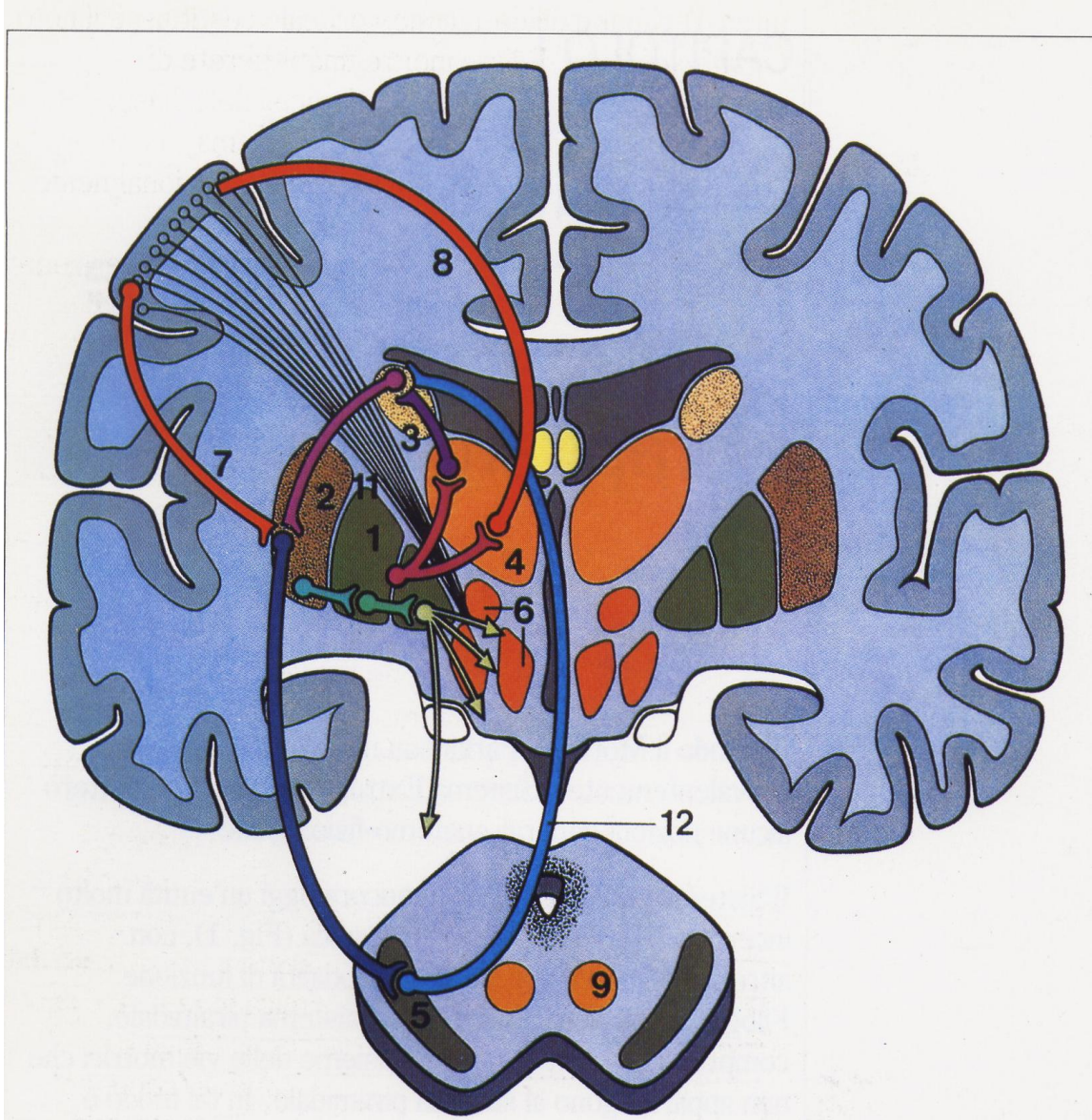

LIVELLI DI ATTIVITA' MOTORIA NELL'UOMO

Livello cerebellare

- Sindrome Mediana (vermiana)
- Emisferica

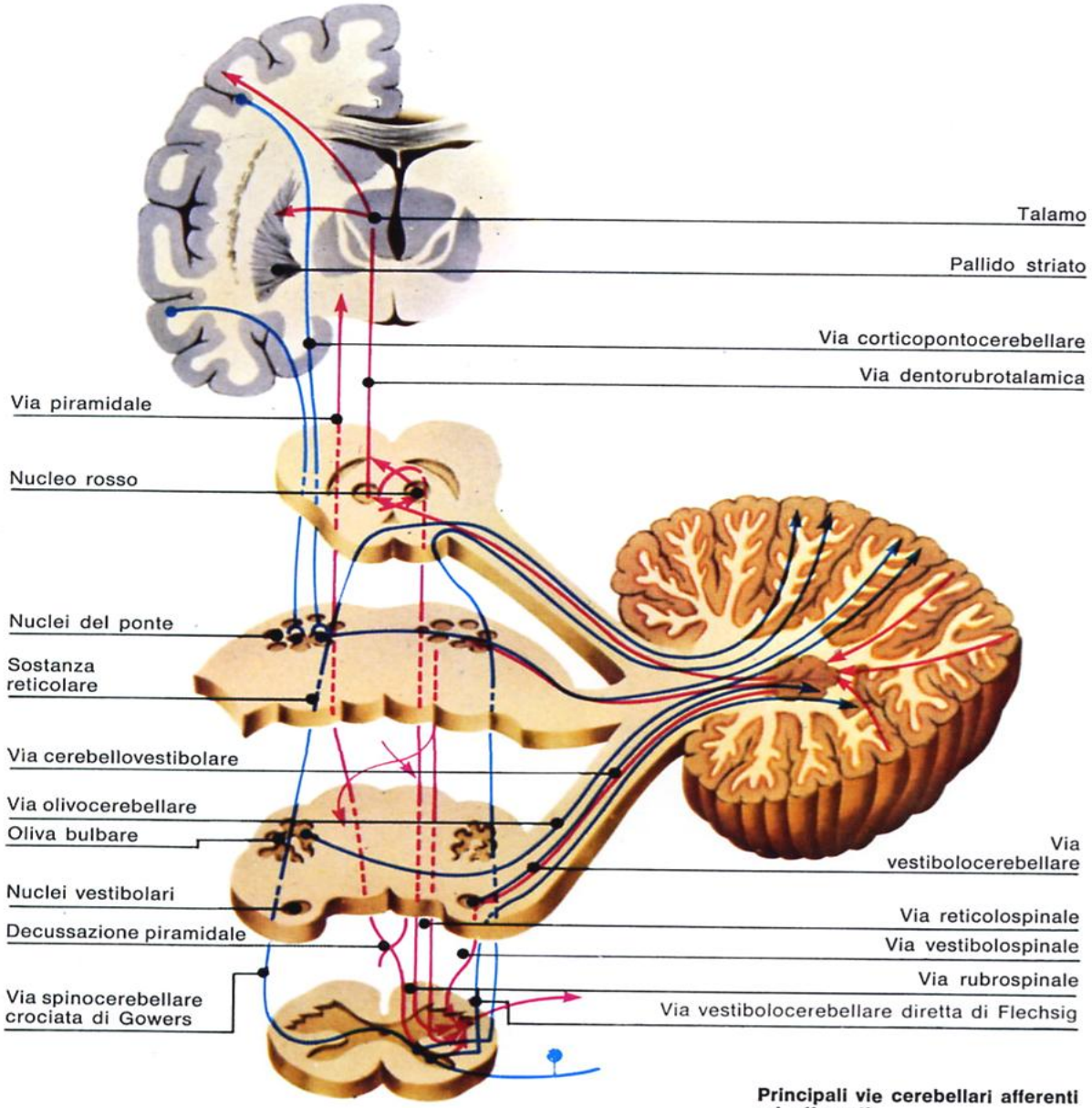

Principali vie cerebellari afferenti ed efferenti

Fibre motorie discendenti che sinaptano con i motoneuroni

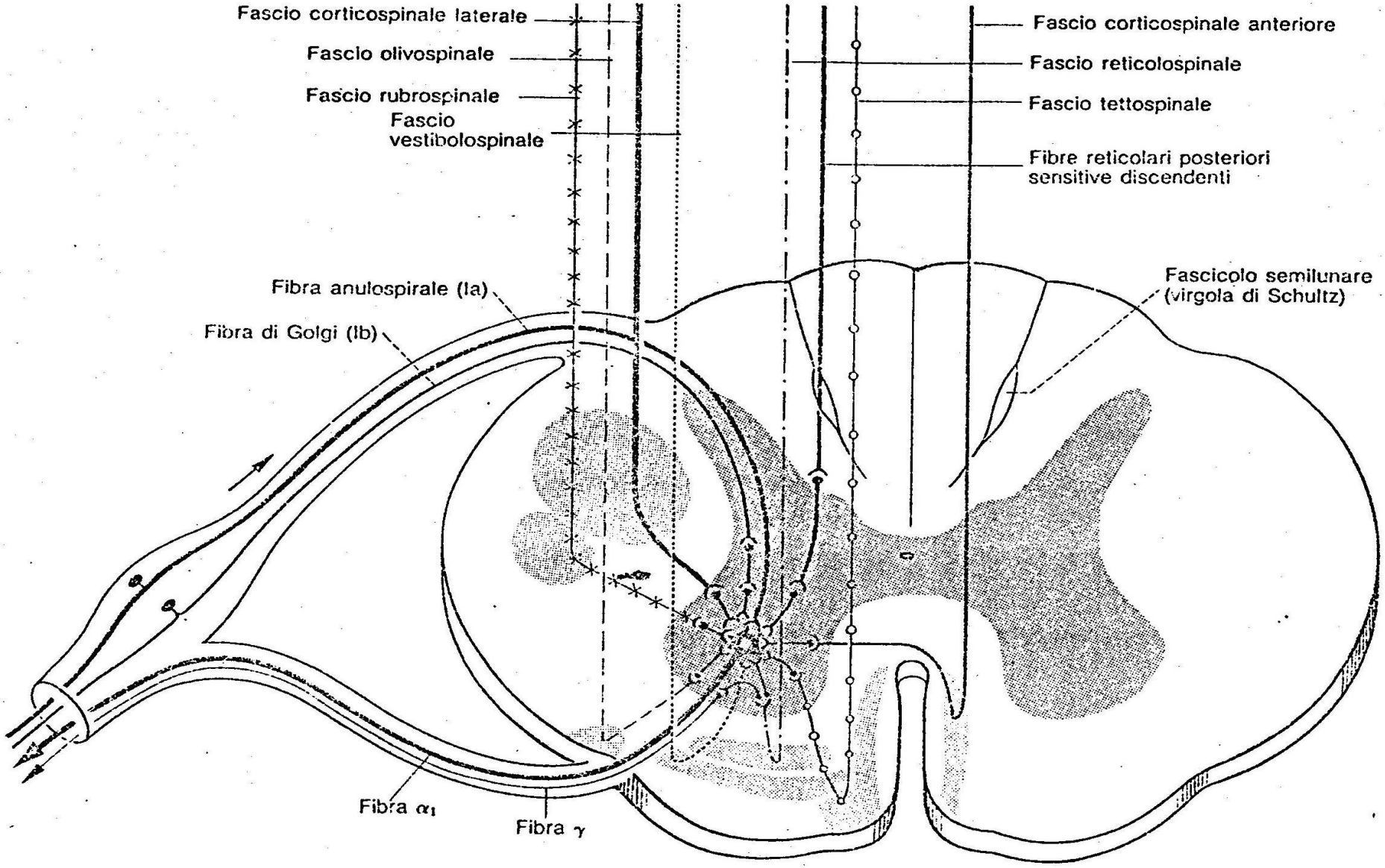

LIVELLI DI ATTIVITA' MOTORIA NELL'UOMO

Livello spino muscolare:

- ***Corpi cellulari dei motoneuroni spinali (ed equivalenti neuroni nei nuclei dei nervi cranici)***
- ***Cilindrassi dei neuroni che formano:***
- Radici anteriori
- Plessi dei nervi motori
- Tronchi nervosi motori
- ***Giunzione neuromuscolare***
- ***Fibre muscolari striate***

- **Corteccia** e **via piramidale**
- Corna anteriori, lamina IX sos grigia: **motoneurone α**, e **nervo periferico**
- **giunzione neuromuscolare**
- **muscolo**

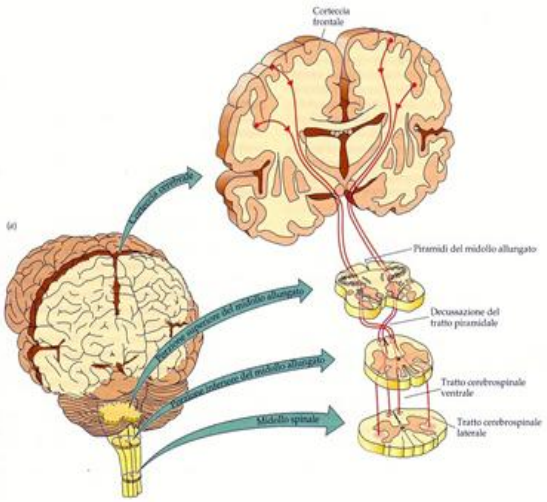

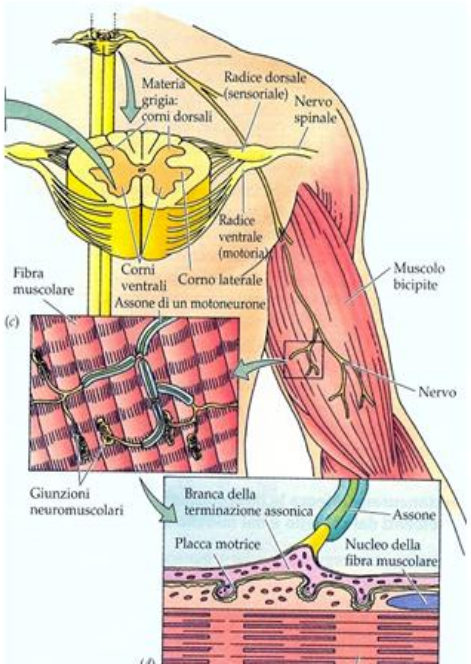

Inquadramento della semeiologia delle funzioni motorie

Le alterazioni delle funzioni motorie sono inquadrabili in differenti disturbi con caratteristiche specifiche:

1. **Alterazione dell'attività gestuale quando è presente una motilità segmentaria che non è finalisticamente valida per le azioni intenzionali.**

Inquadramento della semeiologia delle funzioni motorie

2. Alterazioni dell'attività motoria volontaria quando è deficitaria la realizzazione dell'atto motorio che è ben programmato e può contare su di una buona funzionalità muscolare
3. **Alterazione dell'attività motoria automatica quando l'atto motorio è correttamente espresso in relazione alla volontà ed ai fini da raggiungere, ma è caratterizzato dall'abolizione di automatismi involontari o è turbato dalla mancata coordinazione e dalla comparsa di movimenti patologici**

Inquadramento della semeiologia delle funzioni motorie

4. Alterazione dell'attività motoria riflessa quando è abolita l'attività muscolare rimanendo valide la programmazione del movimento e la sua realizzazione tramite atti volontari compensativi.

Inquadramento della semeiologia delle funzioni motorie

- A queste alterazioni funzionali sono riferite, nella pratica clinica, sindromi neurologiche attribuibili a sistemi semeiologicamente ben identificabili:

1. **Sindromi aprassiche,**
2. **Sindrome piramidale,**
3. **Sindromi extrapiramidali e cerebellare,**
4. **Sindrome dell'unità motoria periferica**

Esame obiettivo delle funzioni di moto

- **Esame generale**
- **Esame del trofismo**
- **Esame del tono muscolare**
- **Esame dei riflessi profondi e superficiali**
- **Esame del movimento e della forza (antigravitaria e contro-resistenza)**
- **Esame della stazione eretta**
- **Esame della marcia**

SISTEMA MOTORE SOMATICO

ISPEZIONE:

Postura, osservazione di malformazioni congenite o acquisite, osservazione di movimenti involontari, tremori, ecc.,

ispezione della superficie cutanea (turbe vasomotorie, nevi),

osservazione del trofismo muscolare (volume masse muscolari: cingoli e arti),

eventuali misurazioni utilizzando punti di riferimento fissi e precisi: utilizzare il metro.

SISTEMA MOTORE SOMATICO

PALPAZIONE:

Conferma i dati già rilevati nel corso dell'ispezione, soprattutto se ci si riferisce a valutazioni del trofismo

IPOTROFIA MUSCOLARE

si distinguono schematicamente 5 tipi di ipotrofia

- Ipotrofia neurogena
- Ipotrofia miogena
- Ipotrofia carenziale
- Ipotrofia da non uso
- Ipotrofia centrale

Trofismo muscolare

- **Con la palpazione delle masse muscolari si possono cogliere anche altri significativi elementi clinici: ipertrofie e pseudoipertrofie muscolari, spasmi muscolari, dolenzia muscolare (nelle miositi)**

PARALISI PERIFERICA

- **PARALISI DELLA VIA FINALE COMUNE:**
  - **Corteccia** e **via piramidale**
  - Corna anteriori, lamina IX sos grigia: **motoneurone α**, e **nervo periferico**
  - **giunzione neuromuscolare**
  - **muscolo**

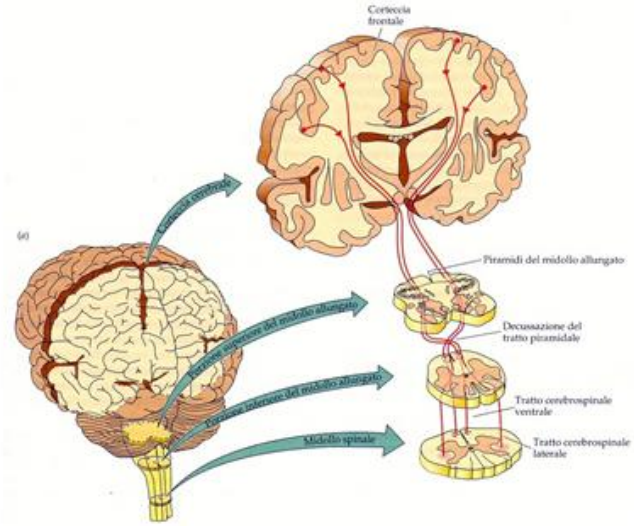

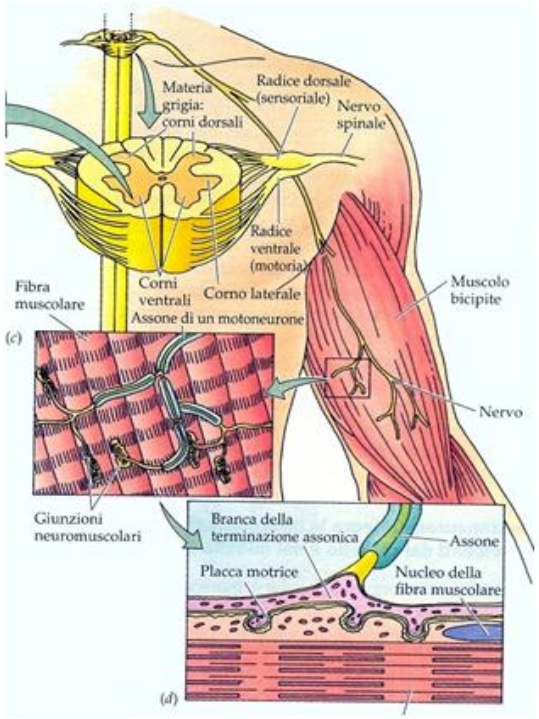

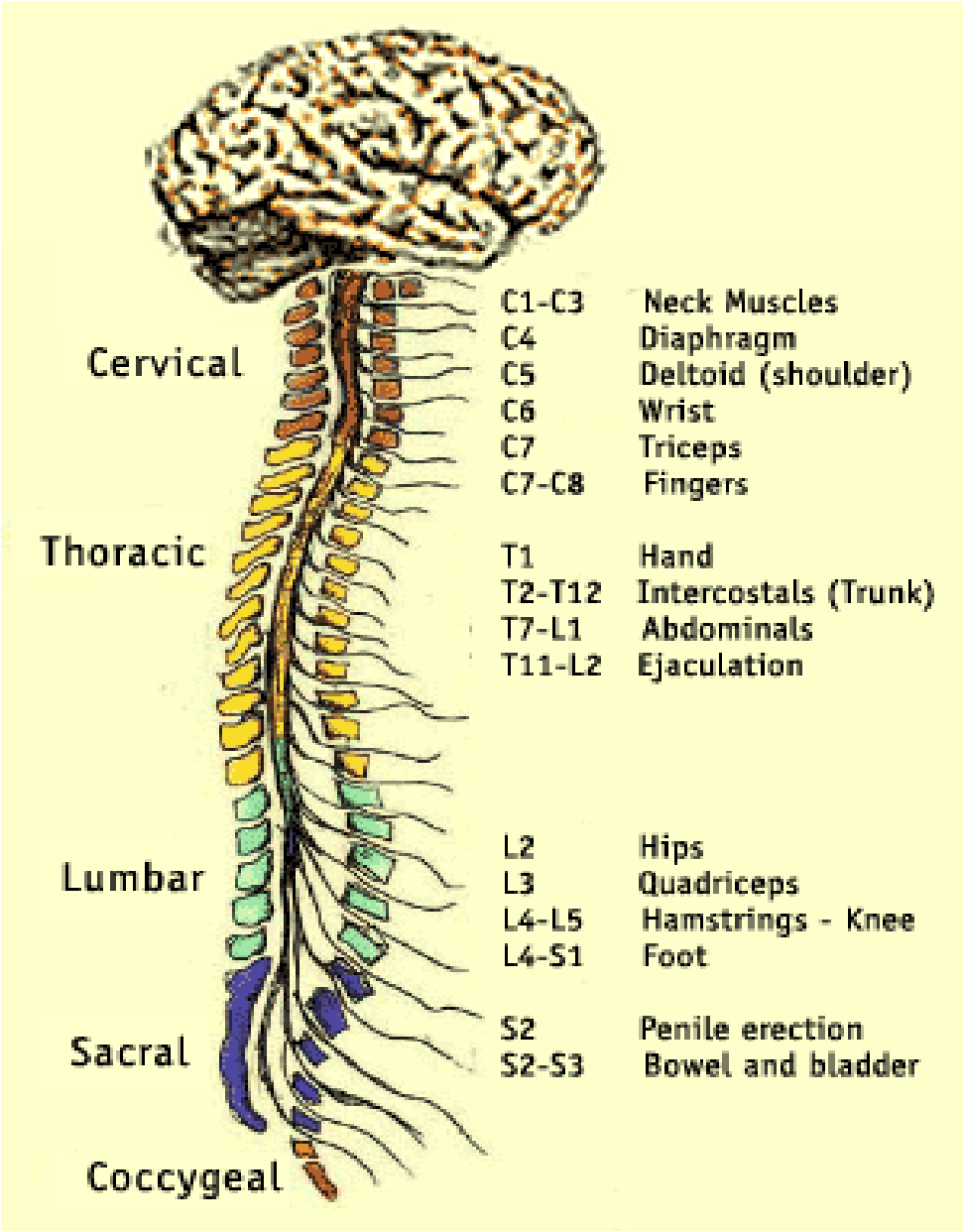
Cervical
Thoracic
Lumbar
Sacral
Coccygeal
C1-C3 Neck Muscles
C4 Diaphragm
C5 Deltoid (shoulder)
C6 Wrist
C7 Triceps
C7-C8 Fingers
T1 Hand
T2-T12 Intercostals (Trunk)
T7-L1 Abdominals
T11-L2 Ejaculation
L2 Hips
L3 Quadriceps
L4-L5 Hamstrings - Knee
L4-S1 Foot
S2 Penile erection
S2-S3 Bowel and bladder

RIFLESSO MIOTATICO, o da stiramento

- terminazioni anulo-spirali: stiramenti fasici
- terminazioni floreali: stiramenti tonici, persistenti.
- da IA via monosinaptica al motoneurone α, da II via polisinaptica, questa induce contrazione tonica (innervazione soprattutto su fibre muscolari di tipo toniche (rosse).

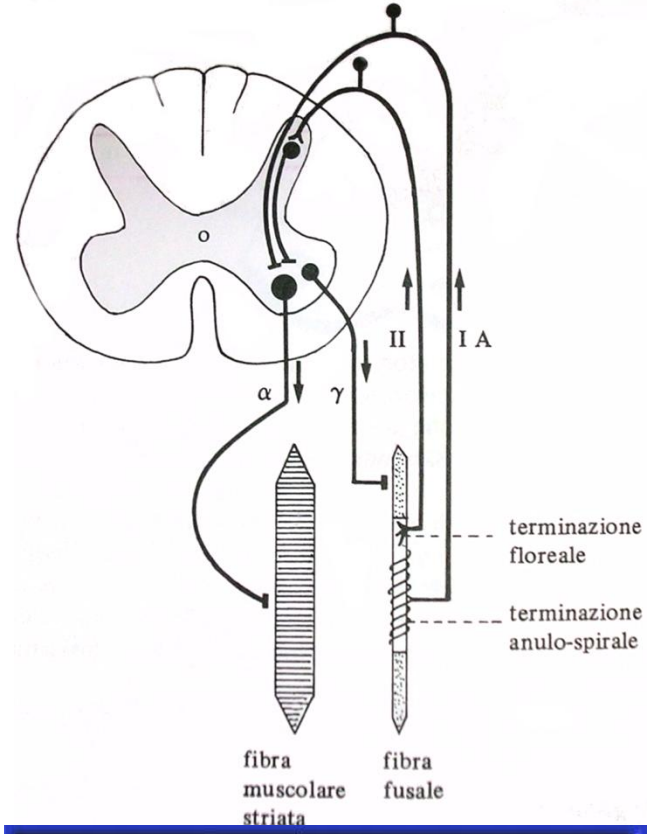

- il riflesso miotatico dà origine anche a fenomeni inibitori a carico dei muscoli antagonisti, tramite IA e interneurone inibitorio.
- l'alfa MN riceve non solo un controllo sopraspinale, ma anche una inibizione spinale, legata ad un interneurone inibitorio che fornisce una inibizione ricorrente: è la cell di Renshaw, (colpita dal tetano)

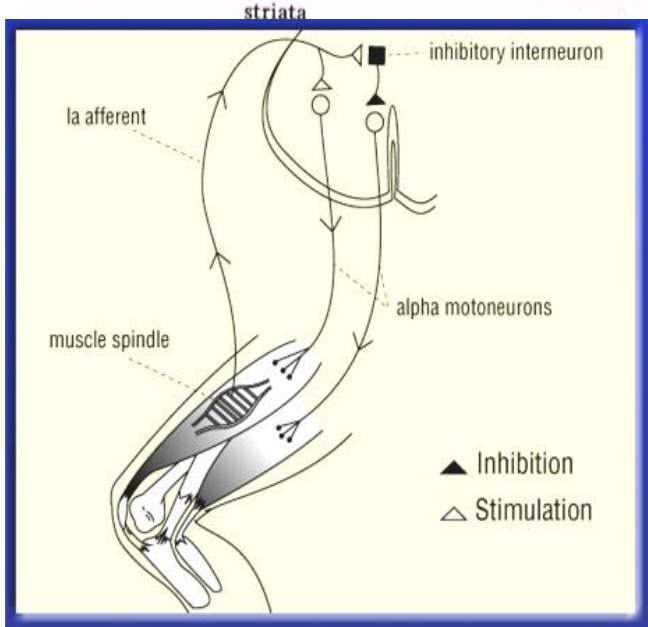

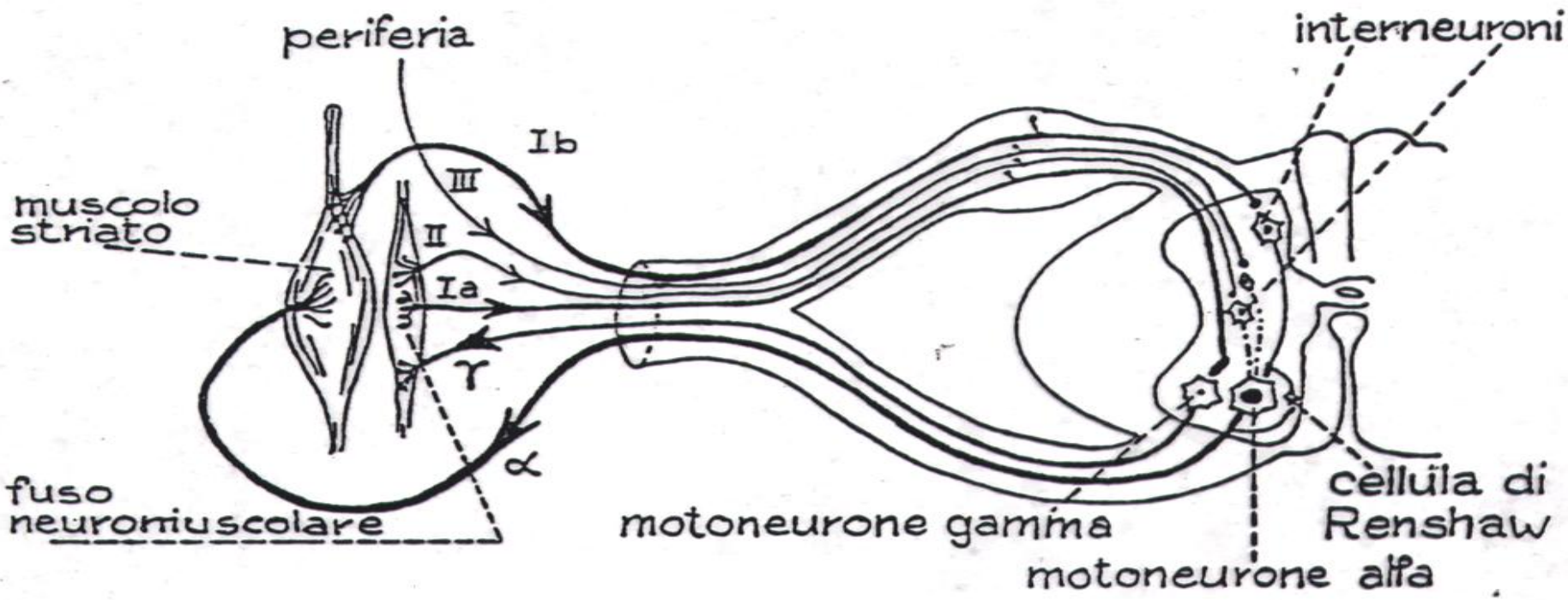

CONNESSIONI MIDOLLARI INTRASEGMENTARIE PER LA REGOLAZIONE DELLA CONTRAZIONE E DEL TONO MUSCOLARE

Fibre α *efferenti (mot) dal motoneurone al musc striato*
» γ *efferenti, al fuso neuromuscolare*
» Ia *afferenti (sens), anch'esse grosse e veloci, provenienti dalle formazioni annullo-spirali del fuso neuromuscolare*
» 1b *afferenti dai corpuscoli tendinei di Golgi*
» II *afferenti, più piccole e meno veloci delle precedenti, dalla regione iuxtaequatoriale dei fusi neuromuscolari*
» III *afferenti, di vario calibro e velocità, dalla periferia muscolare (perimisio, fasce musc), articolare e cutanea -*

Unità motrice normale

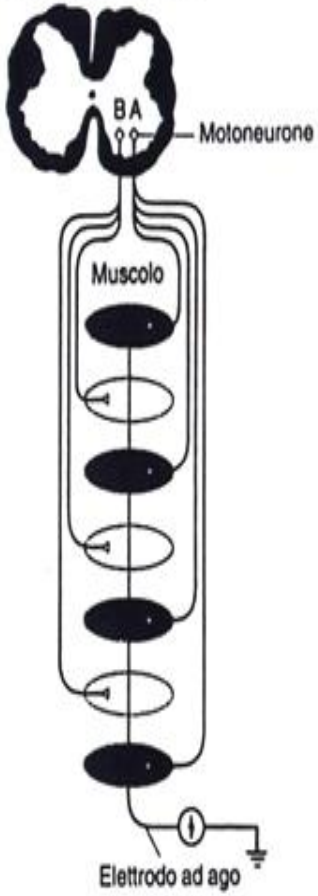

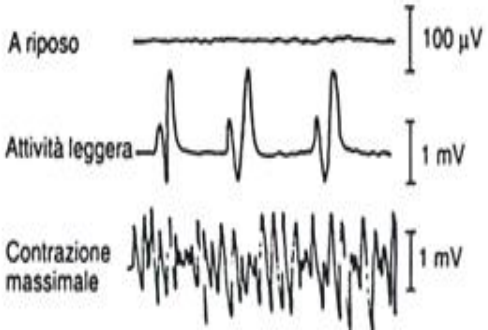

Malattia del motoneurone

A

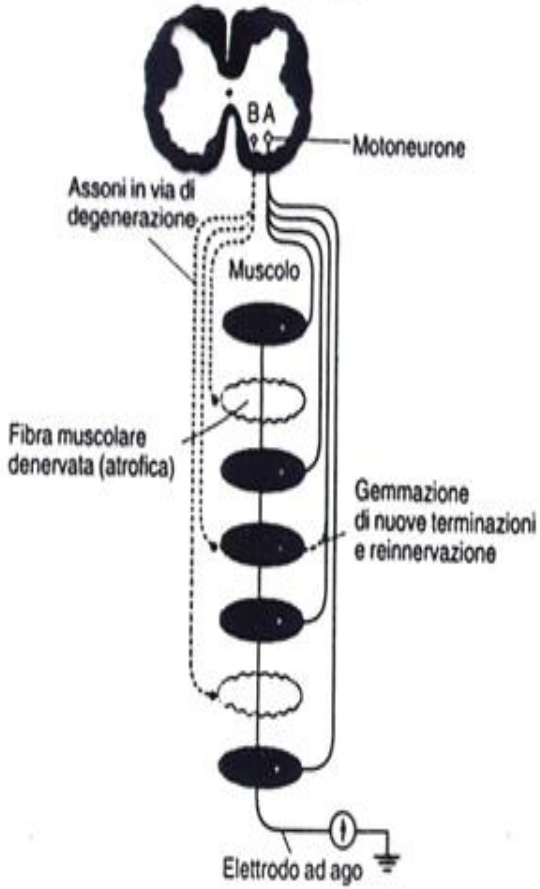

B

Malattia muscolare

A

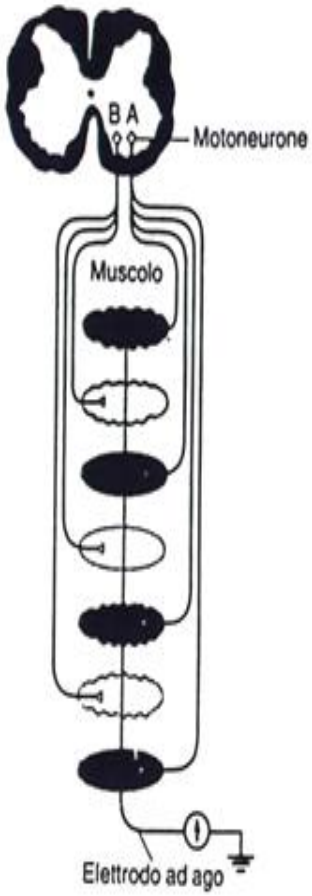

B

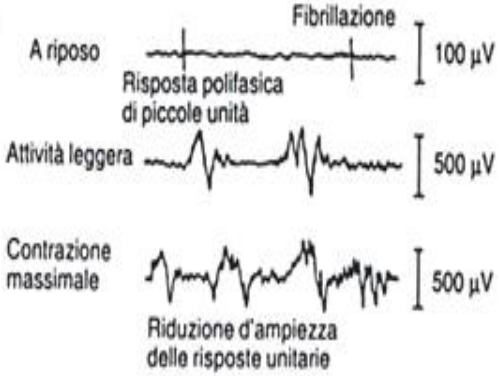

PARALISI PERIFERICA

- **IPO-ATONIA MUSCOLARE**
- **IPO-AREFLESSIA PROPRIOCETTIVA**
- **IPOTROFIA MUSCOLARE**
- **PARALISI-PARESI DEL MOVIMENTO VOLONTARIO, AUTOMATICO E RIFLESSO**

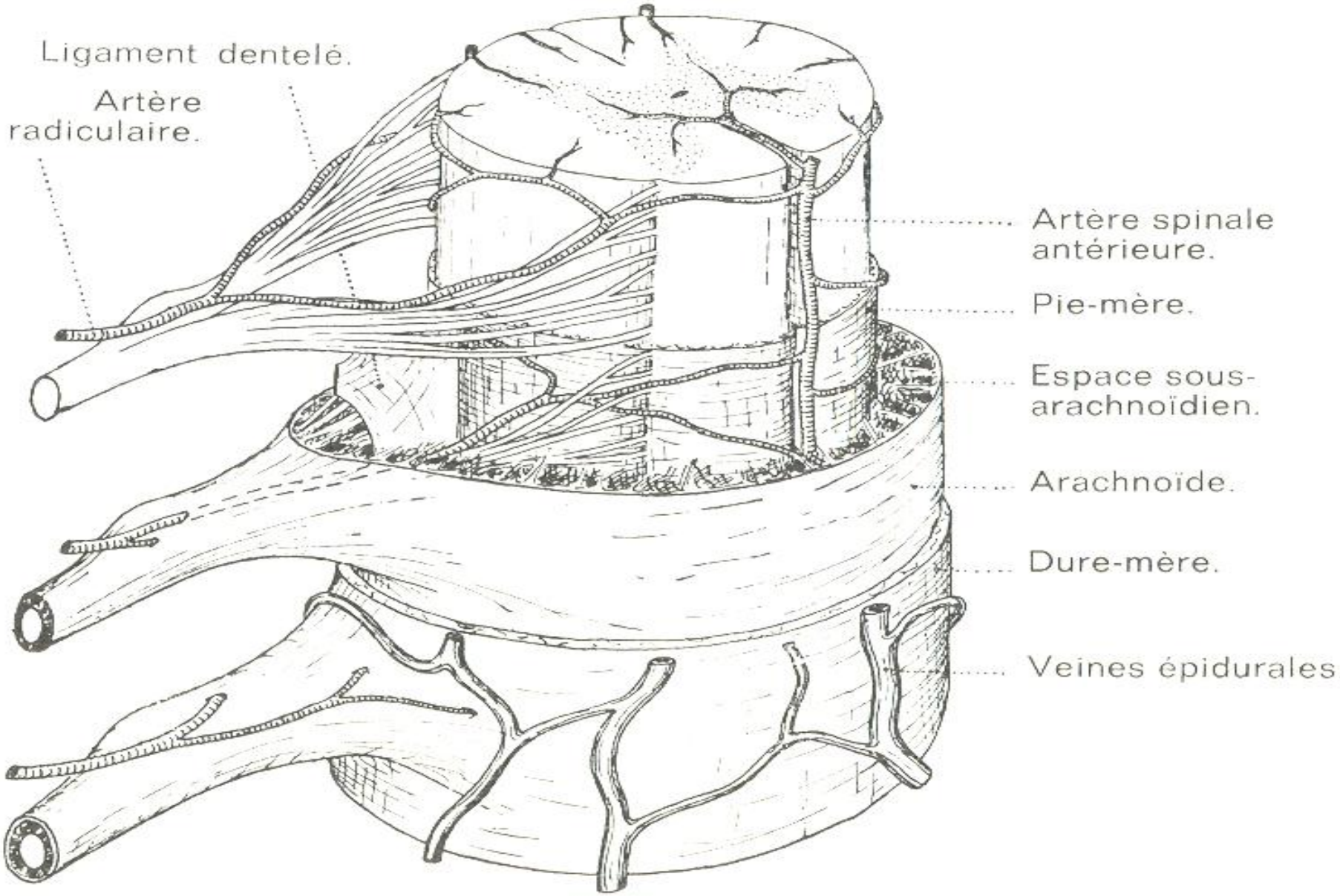
Ligament dentelé.
Artère radiculaire.
Artère spinale antérieure.
Pie-mère.
Espace sous-arachnoïdien.
Arachnoïde.
Dure-mère.
Veines épidurales.

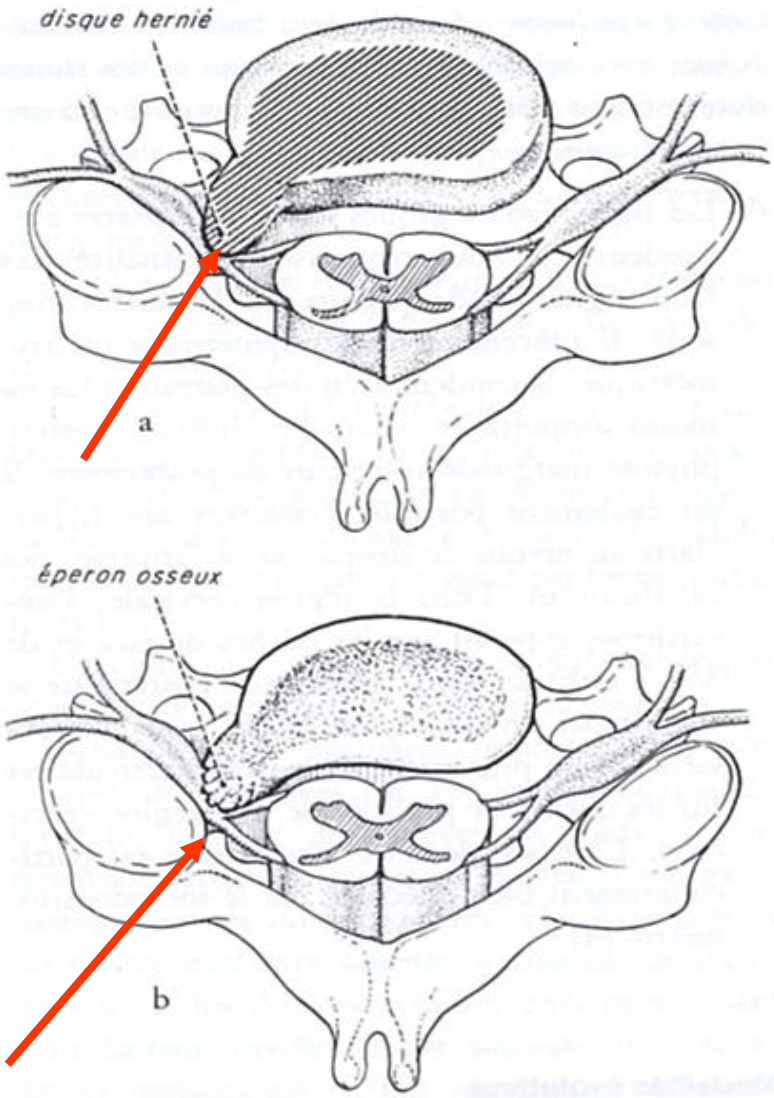

Figure 4-7
Conflit disco-radiculaire cervical. a) Hernie discale vraie; b) compression de la racine rachidienne par un nodule ostéophytique (uncodiscarthrose).

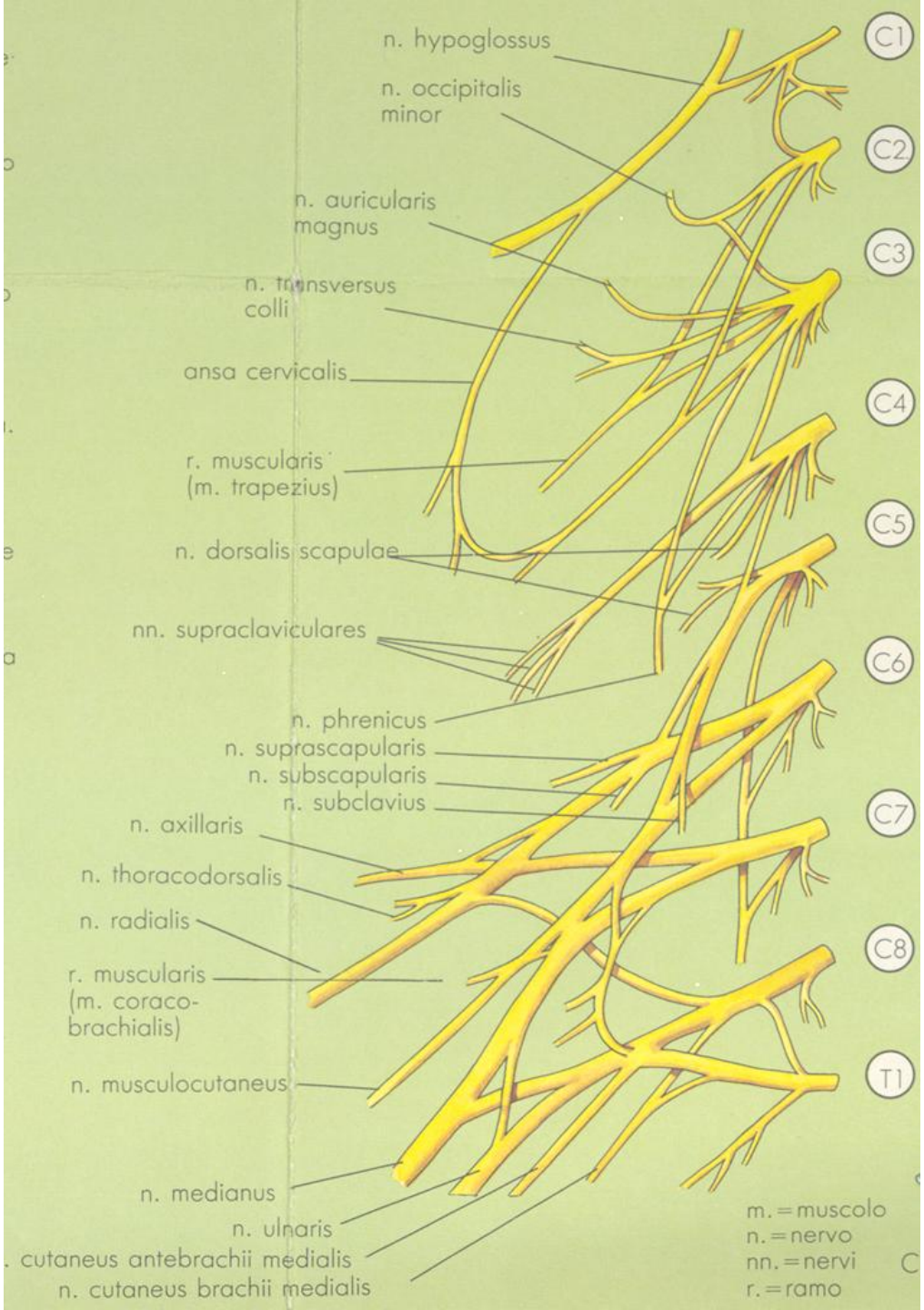

Plesso brachiale

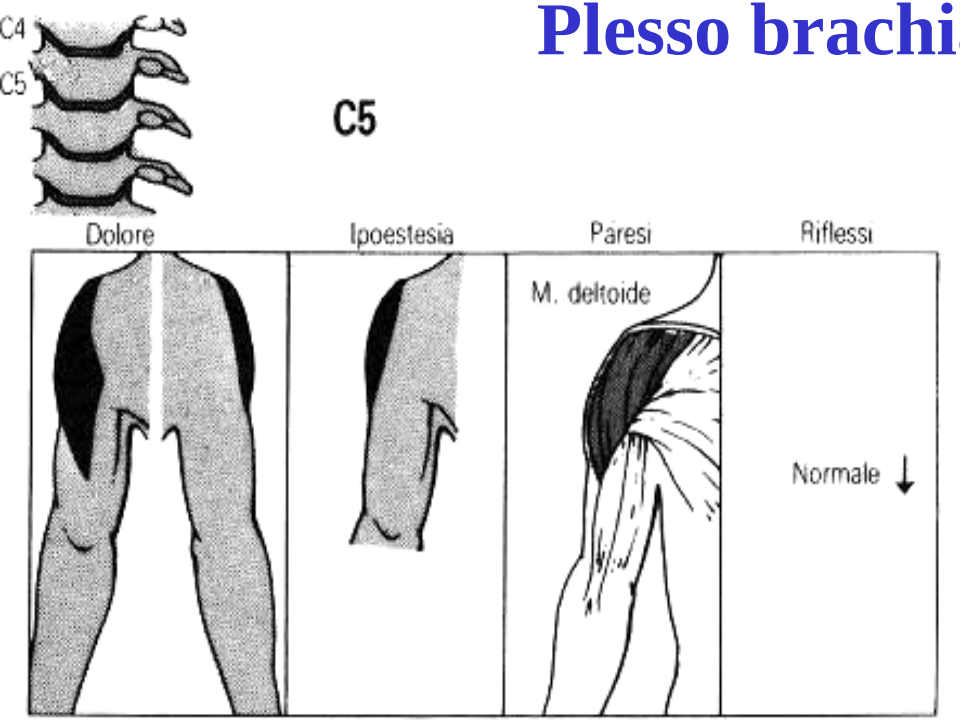

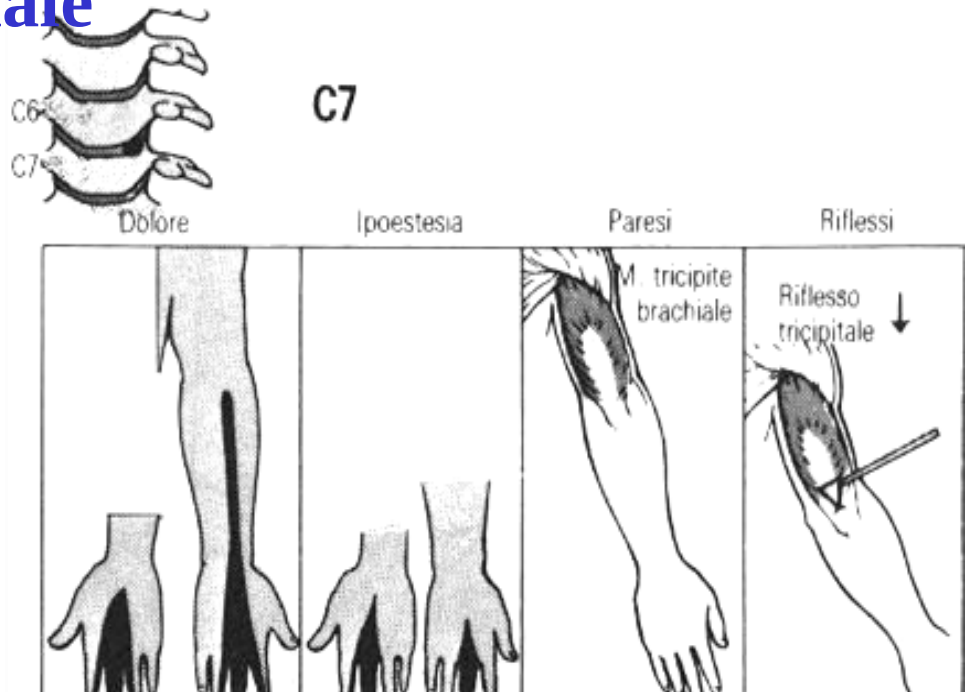

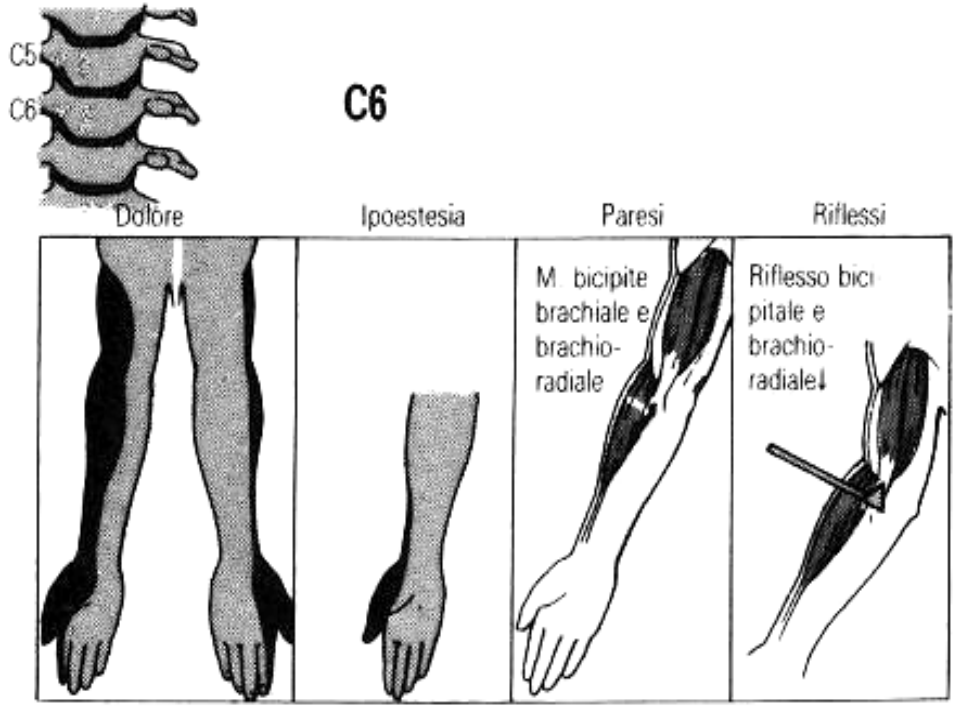

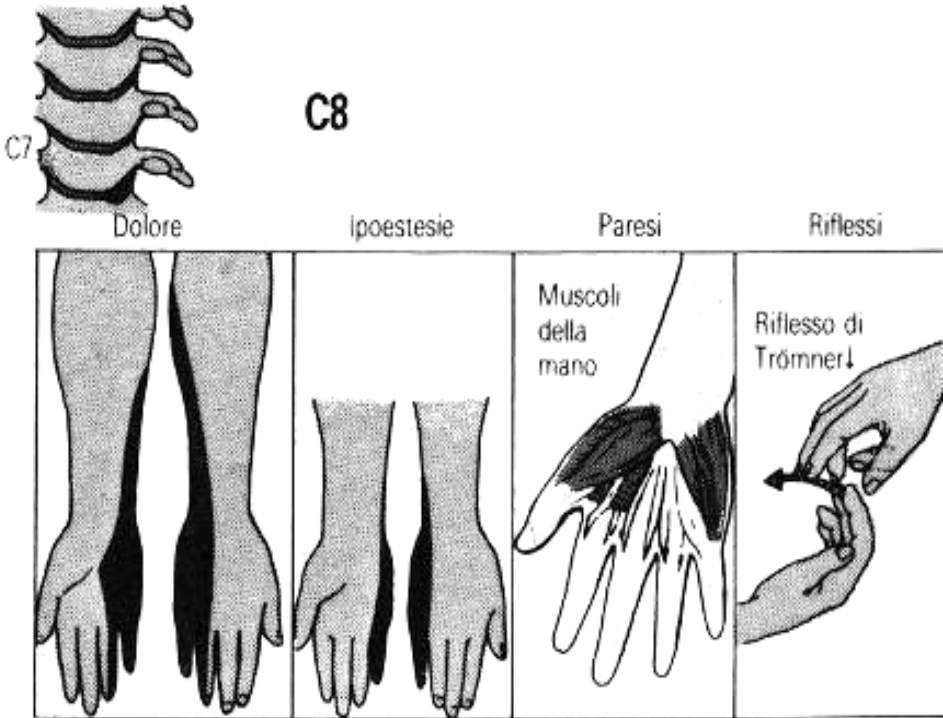

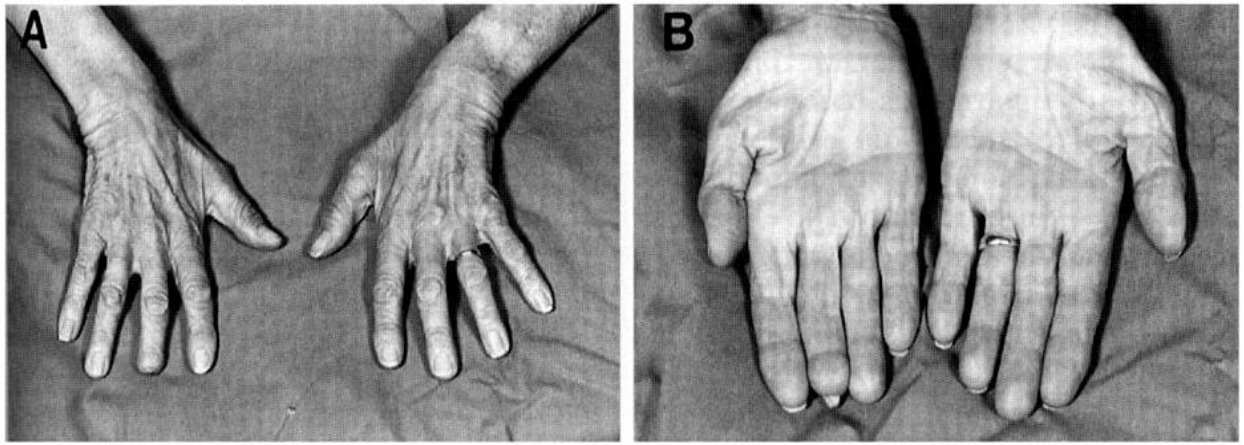

Figure 4–2. (*A*) Marked intrinsic hand muscle atrophy is seen, particularly in the interosseous muscles. (*B*) The palm of the hand shows that the thenar eminence is markedly atrophied because of atrophy of the abductor pollicis brevis.

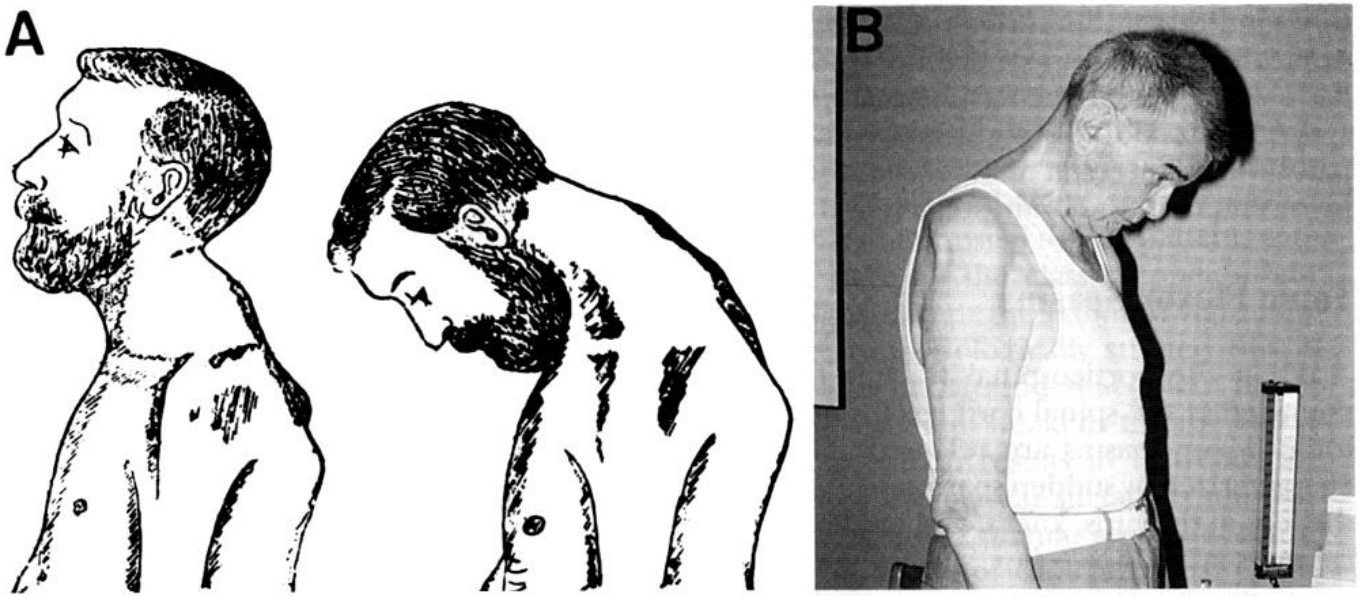

Figure 4–1. (*A*) A typical posture shown in an 1888 textbook by William Gowers is the most revealing of this difficult problem. The head tends to fall forward because the neck extensor and thoracic paraspinal muscles are weak. (From Kuncl, RW, et al.: Assessment of thoracic paraspinal muscles in the diagnosis of ALS. Muscle Nerve 11:485, 1988. © 1988. Reprinted by permission of Wiley-Liss, Inc., a subsidiary of John Wiley & Sons, Inc.) (*B*) Marked head droop in a 65-year-old man with ALS who first developed progressive weakness in both upper extremities. Head droop causes neck pain and marked functional impairment.

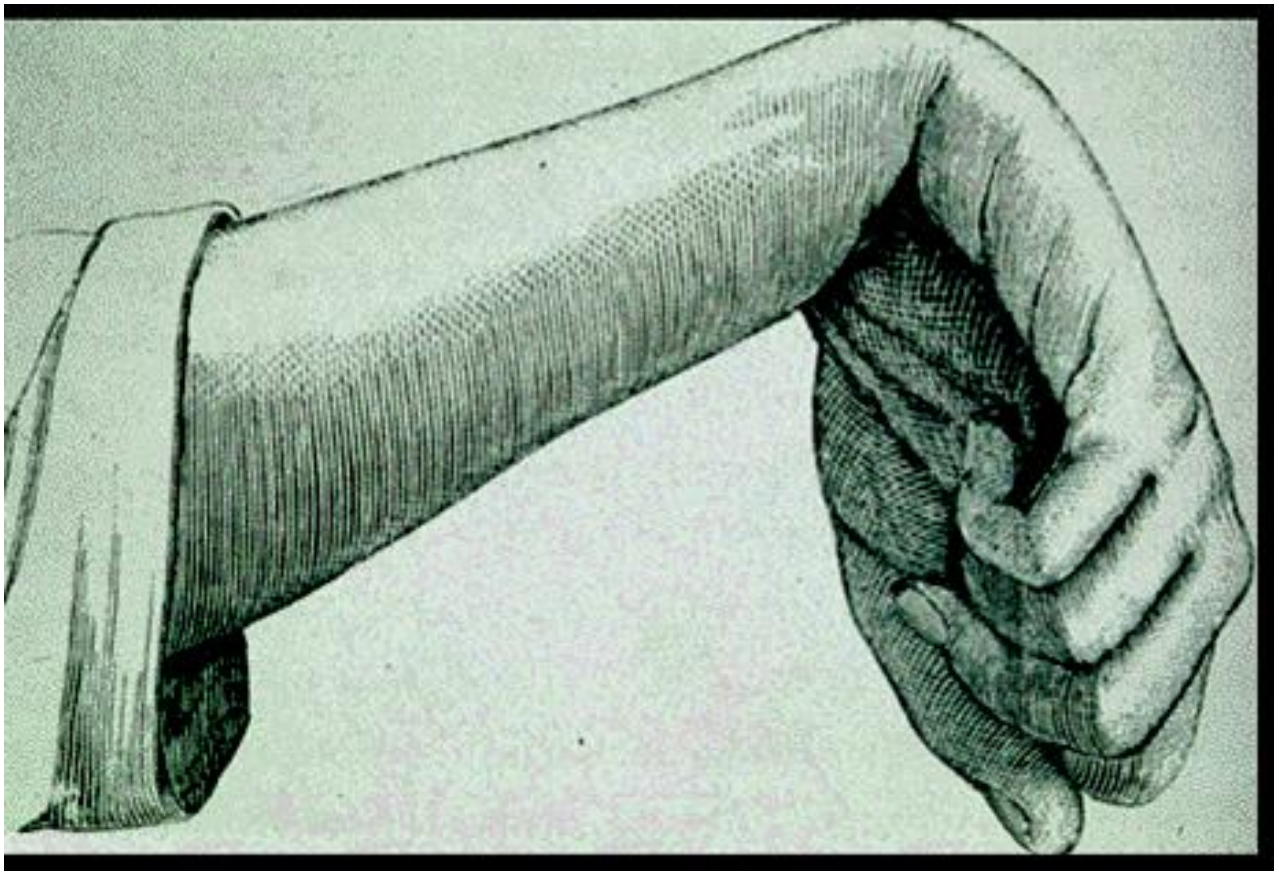

Paralisi del nervo radiale: mano cadente, da baciare,..

PL. LOMBAIRE

Grand abdo-génital.

Petit abdo-génital.

Fémoro-cutané.

Génito-crural.

Crural.

Obturateur.

N. crural.

Musculo-cut. ext.

Musculo-cut. int.

N. du quadriceps.

N. saphène int.

D 12

L 1

L 2

L 3

L 4

L 5

S 1

S 2

S 3

S 4

S 5

C 1

V.E.

Crural

D.A.

V.I.

Cout.

D.I.

COLLATÉRALES.

N. fessier sup.

N. du jumeau sup.

N. du jumeau inf.

N. du carré crural.

N. de l'articulation de la hanche.

N. de l'obturateur int.

N. fessier inférieur ou petit sciatique.

L 4

L 5

S 1

S 2

S 3

S 4

S 5

C 1

Plexus sacré.

Plexus honteux.

Plexus sacro-coccygien.

N. honteux interne.

Segmental Innervation of Lower Limb Movements

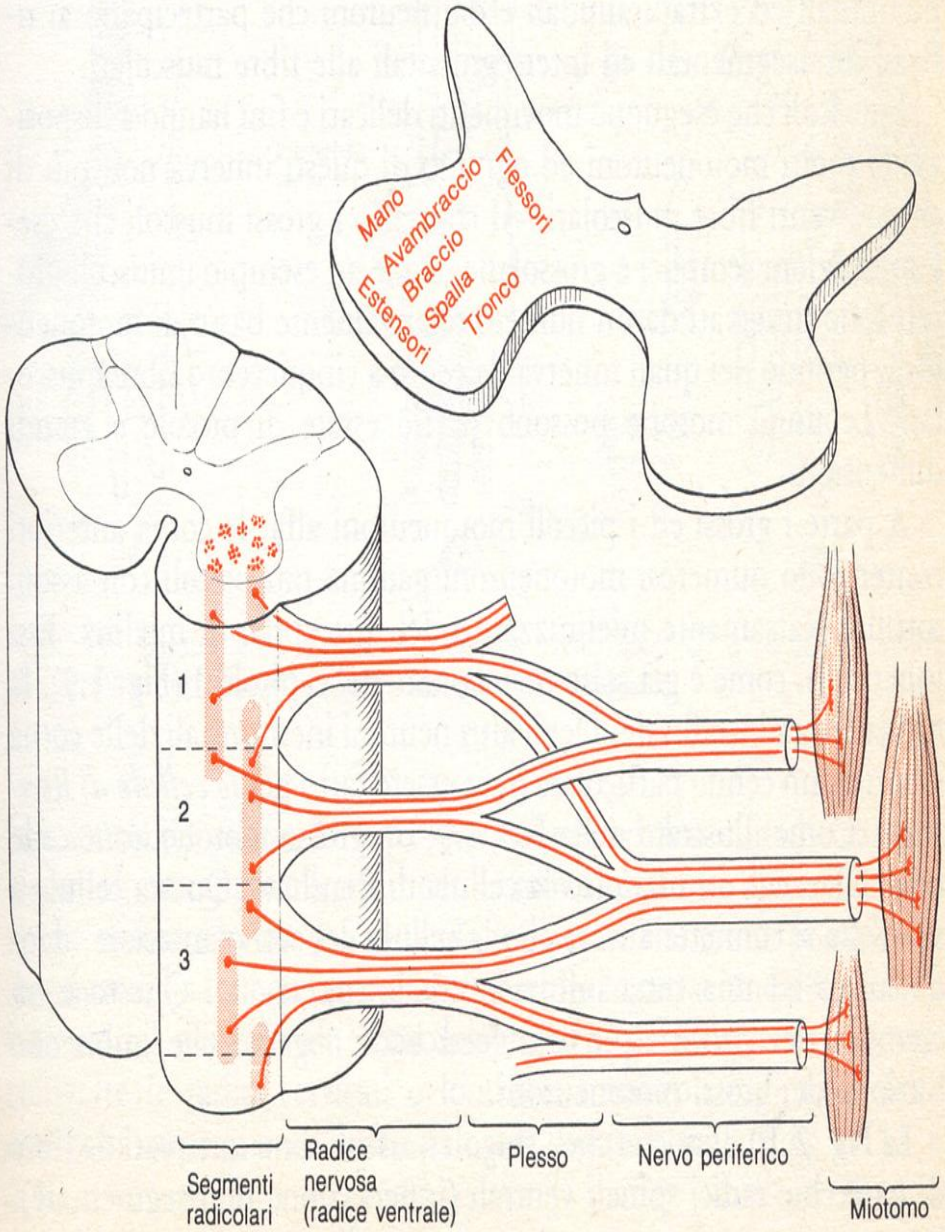

Fig. 2.10 Innervazione radicolare e periferica dei muscoli.

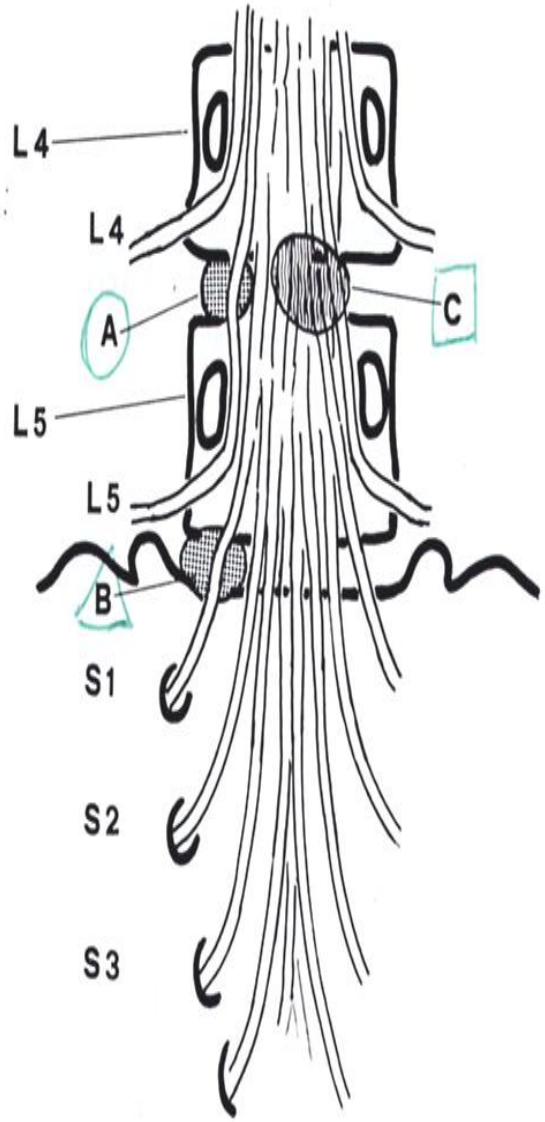

Fig. 28.1 - Schema dei rapporti anatomici delle ernie discali lombari con le radici lombari e sacrali. L4, L5 corpi vertebrali; A, ernia discale laterale L4-L5; B, ernia discale L5-S1; C, ernia discale paramediana L4-L5.

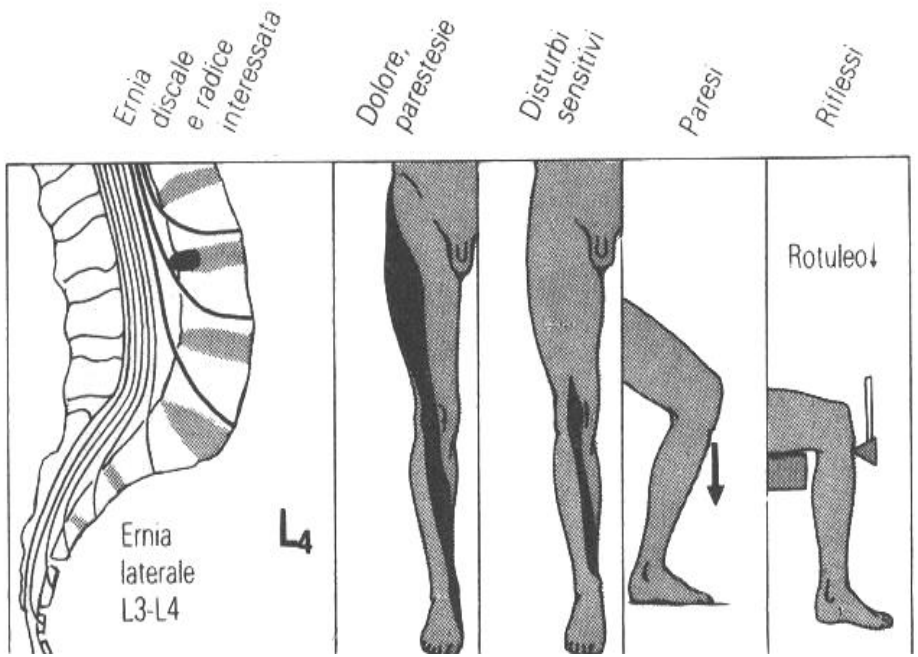

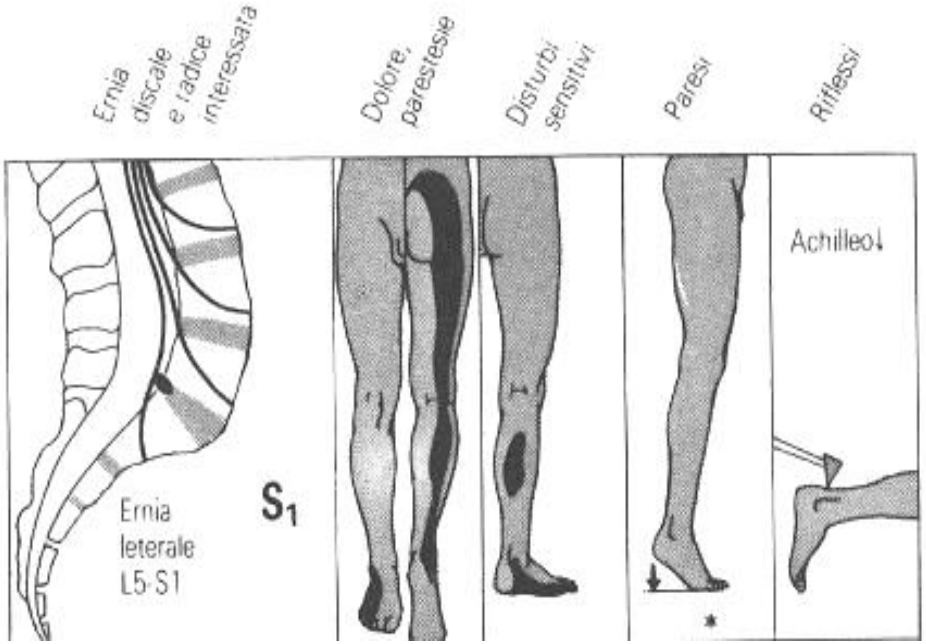

Plesso lombare e lombo-sacrale

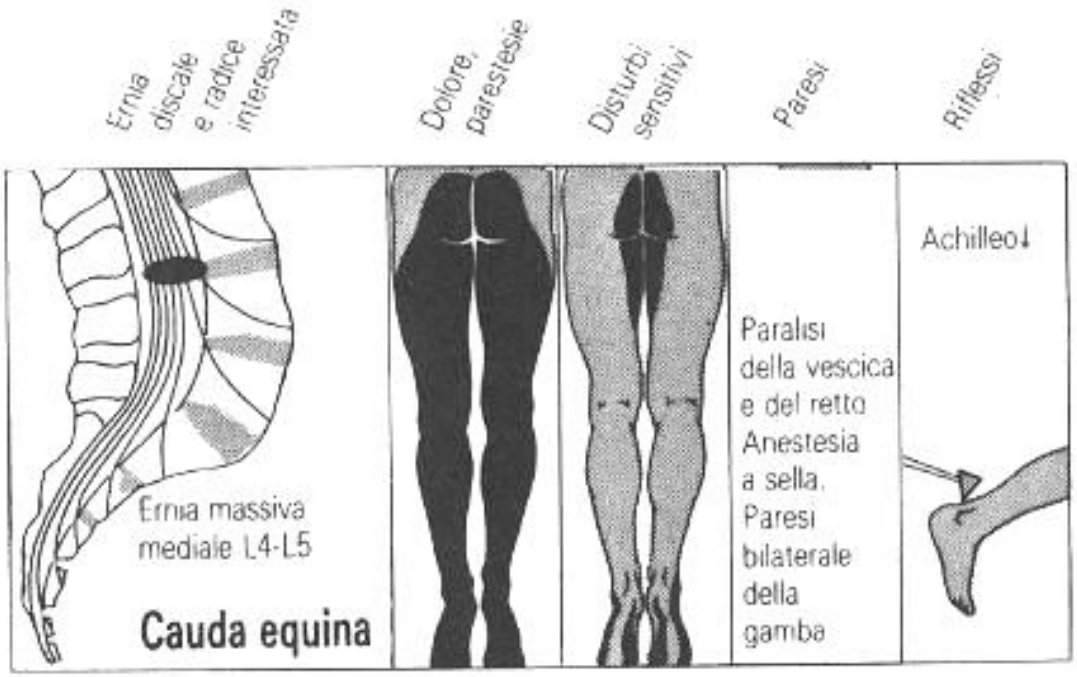

Atrofia neurogena in esiti di poliomielite: piede cavo e ipotrofia gamba destra

Fig. 12.6 ***Grave ipotrofia dei muscoli delle mani.***

Fig. 12.4 *Importante ipotrofia dell'arto inferiore sinistro nella malattia del motoneurone.*

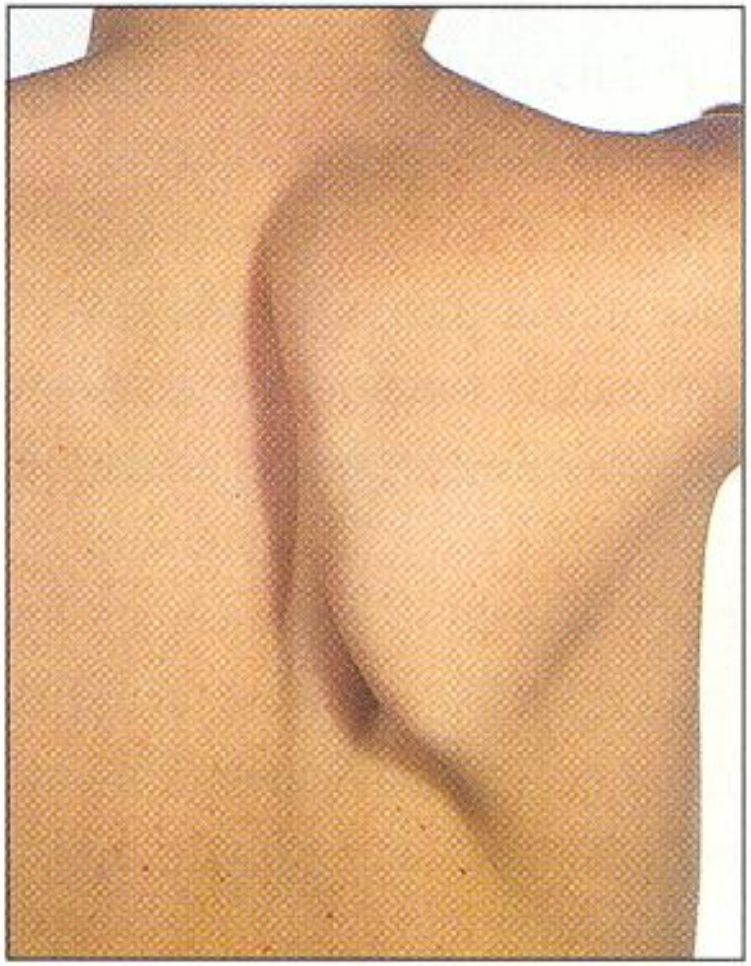

Fig. 12.19 *Scapola alata destra causata da ipostenia del dentato anteriore in un caso di amiotrofia neuralgica.*

le patologie periferiche più frequenti:

- mononeuropatie da intrappolamento

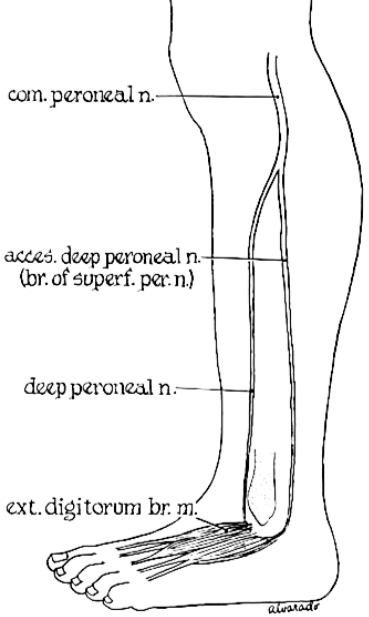

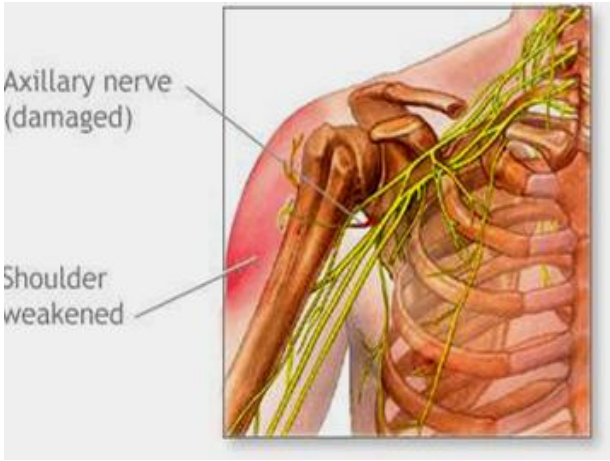

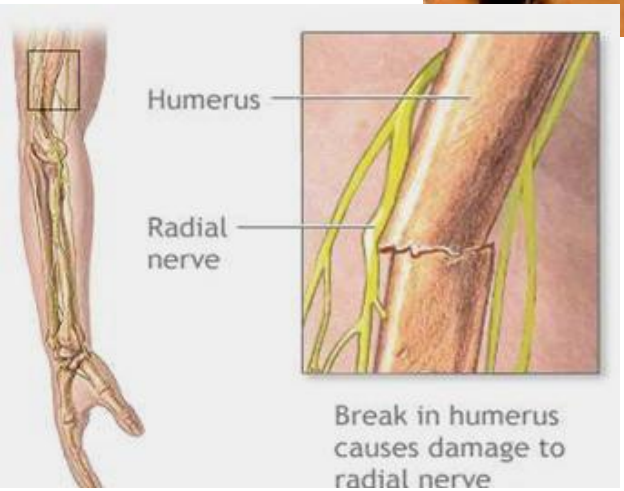

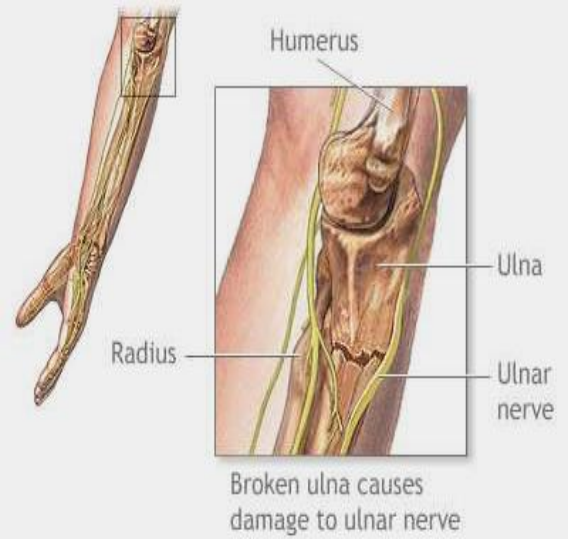

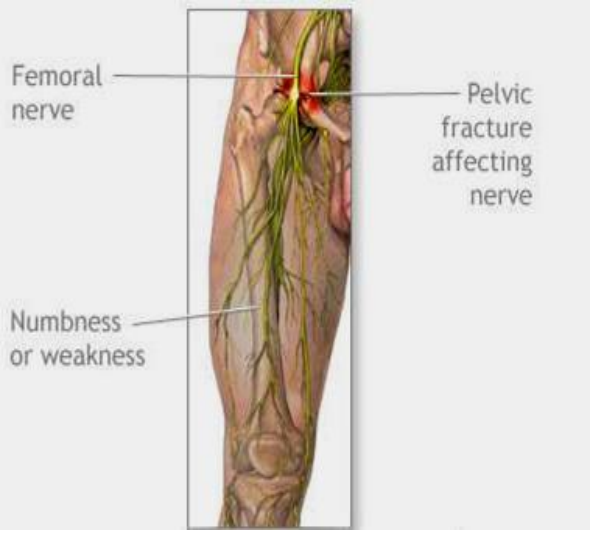

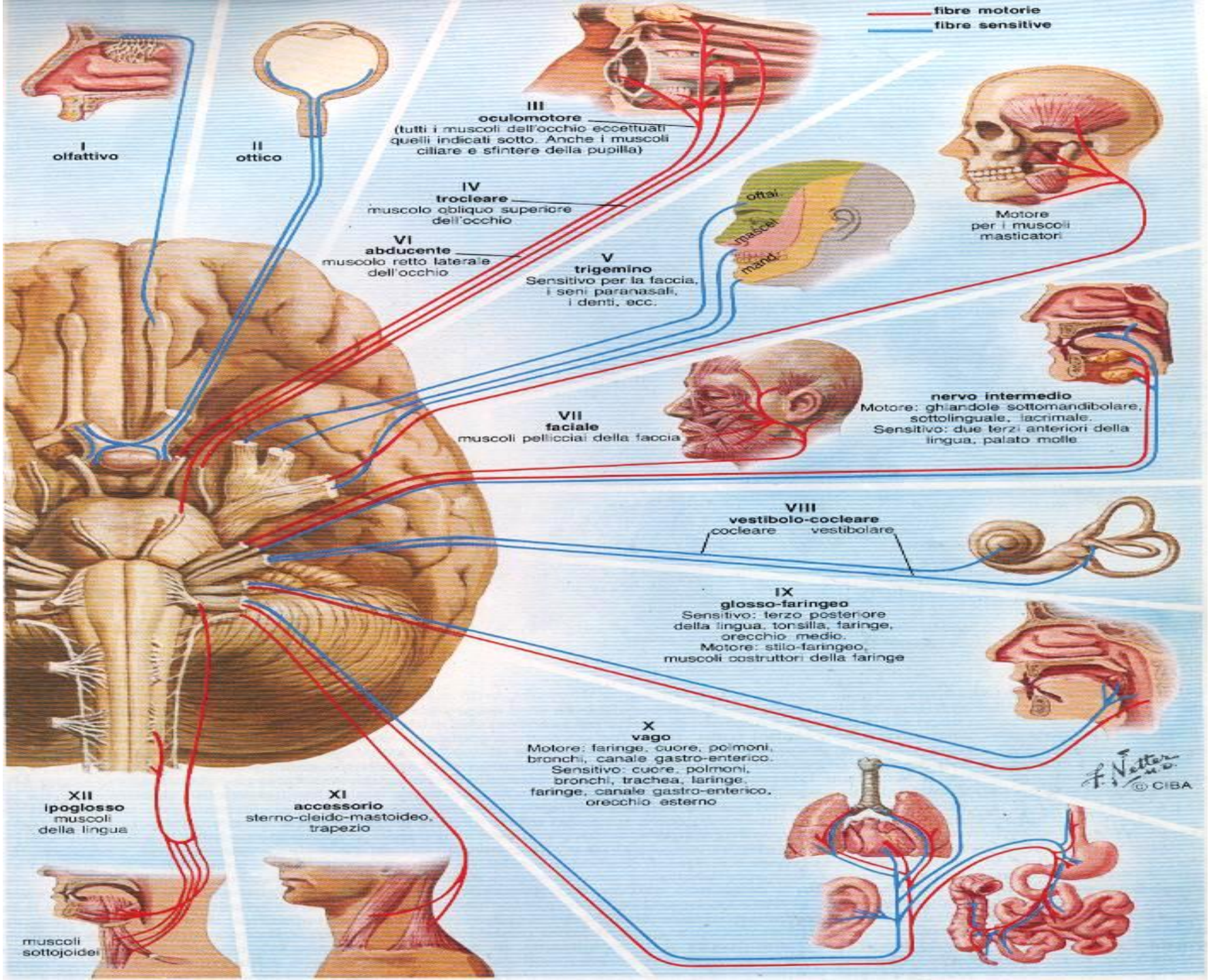
fibre motorie
fibre sensitive
I
olfattivo
II
ottico
III
oculomotore
(tutti i muscoli dell'occhio eccettuati quelli indicati sotto. Anche i muscoli ciliare e sfintere della pupilla)
IV
trocleare
muscolo obliquo superiore dell'occhio
VI
abducente
muscolo retto laterale dell'occhio
V
trigemino
Sensitivo per la faccia, i seni paranasali, i denti, ecc.
oftal.
mascel.
mand.
Motore
per i muscoli masticatori
VII
faciale
muscoli pellicciai della faccia
nervo intermedio
Motore: ghiandole sottomandibolare, sottolinguale, lacrimale.
Sensitivo: due terzi anteriori della lingua, palato molle
VIII
vestibolo-cocleare
cocleare
vestibolare
IX
glosso-faringeo
Sensitivo: terzo posteriore della lingua, tonsilla, faringe, orecchio medio.
Motore: stilo-faringeo, muscoli costruttori della faringe
X
vago
Motore: faringe, cuore, polmoni, bronchi, canale gastro-enterico.
Sensitivo: cuore, polmoni, bronchi, trachea, laringe, faringe, canale gastro-enterico, orecchio esterno
XII
ipoglosso
muscoli della lingua
XI
accessorio
sterno-cleido-mastoideo, trapezio
muscoli sottojoidei
F. Netter M.D.
© CIBA

PARALISI FACCIALE PERIFERICA

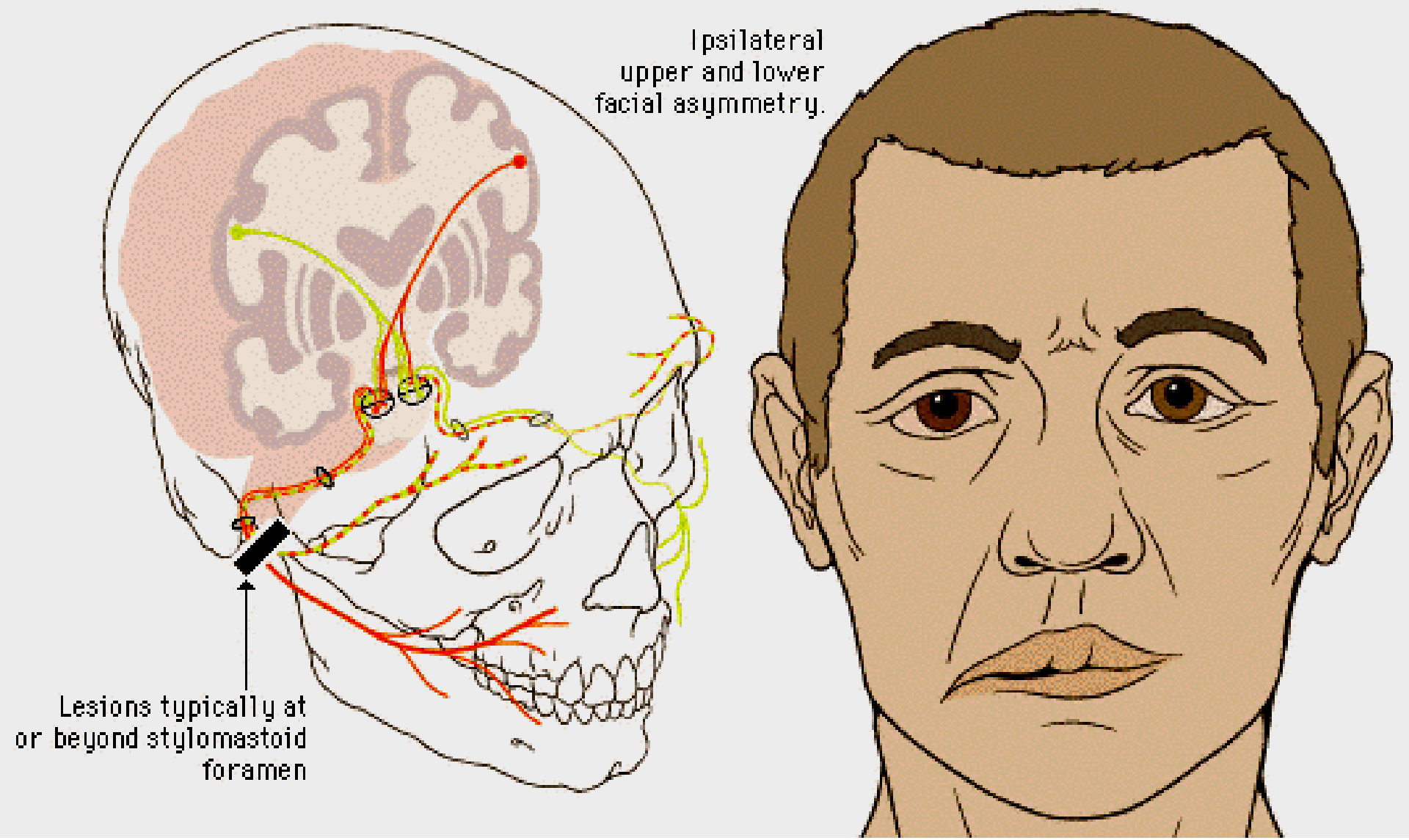

Nervo ipoglosso (XII)

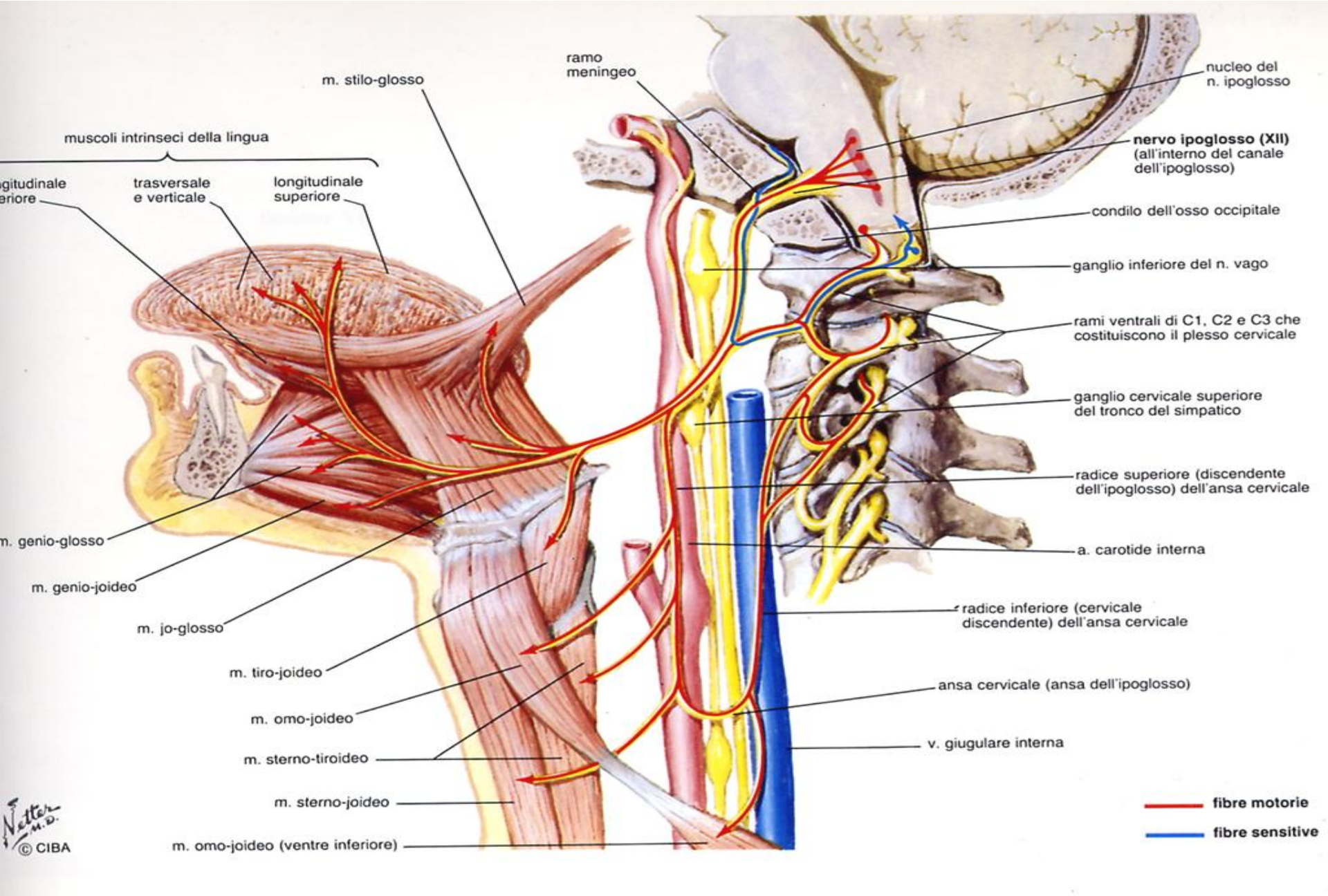

Fig. 12.5 *Ipotrofia della lingua.*

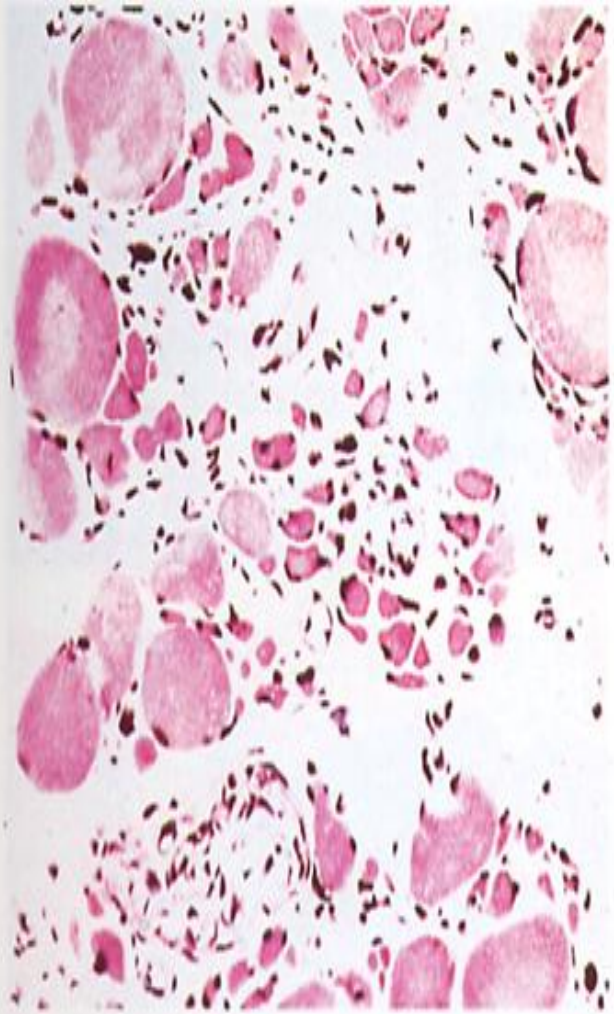

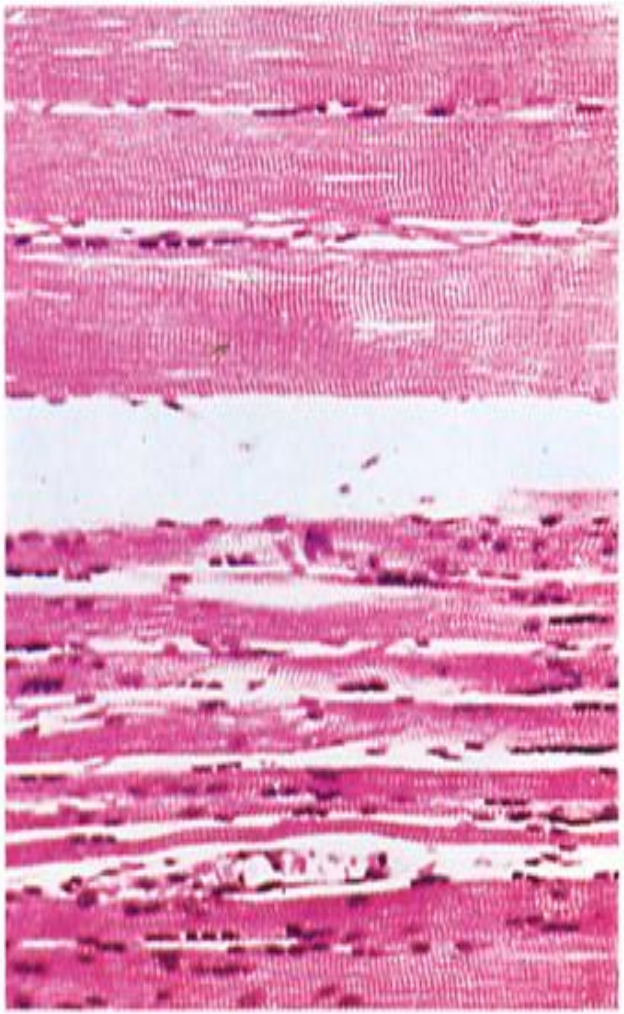

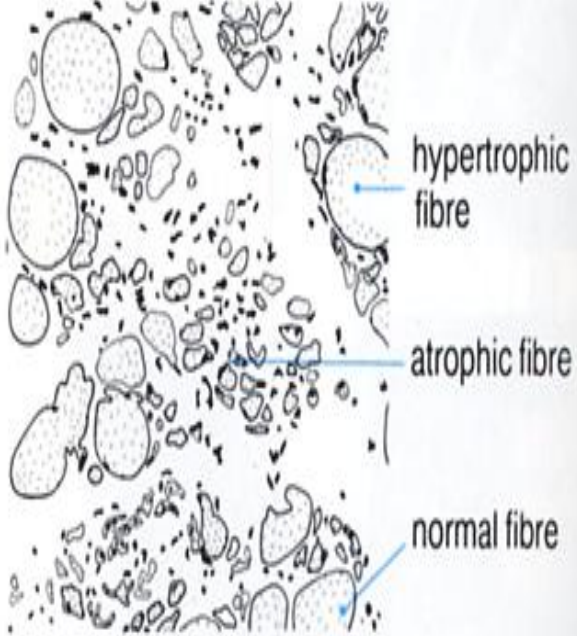

Fig. 3.8 Muscle histology in disseminated neurogenic atrophy. This transverse section shows a mixture of normal, atrophic and hypertrophic fibres (left, haematoxylin and eosin, × 380). Focal neurogenic atrophy: longitudinal section (right) showing normal muscle fibres (above) with atrophic fibres (below). H&E stain, × 140.

ATROFIA NEUROGENA



Alterazioni neurogene nel muscolo scheletrico. Si sono ottenuti esaltanti progressi nella comprensione del meccanismo genico che è alla base delle malattie ereditarie con denervazione. Mutazioni della trastiretina sono alla base dei numerosi casi familiari di neuropatia amiloidea [14]. La presenza di mutazioni puntiformi, di duplicazioni o delezioni di frammenti di cromosoma che alterano la struttura o la capacità di sintesi delle proteine che compongono la mielina sono alla base delle neuropatie demielinizzanti [15].

TRACCIATI PATOLOGICI

A

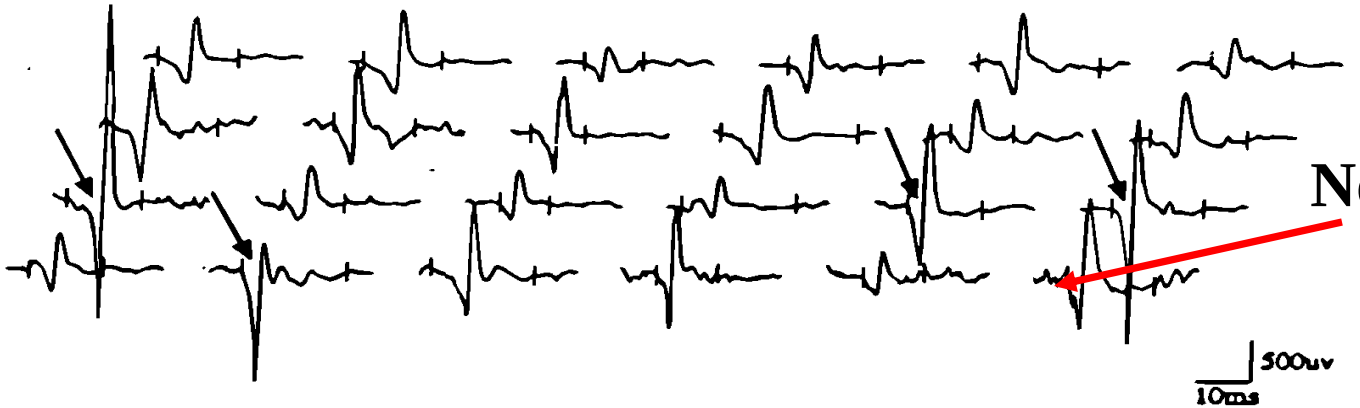

Neuropatico

ollegamento a PUM in EMG sonoro.lnl

B



Miopatico

PARALISI PERIFERICA

Nelle lesioni del motoneurone periferico sono presenti:

Fibrillazioni: contrazioni muscolari parcellari evidenziabili EMGraficamente, spontanee e indipendenti di una singola fibra muscolare;

Sono dovute a una più elevata eccitabilità del sarcolemma o a una più rapida contrazione della fibra muscolare.

Si manifestano dopo 8-20 giorni da una denervazione.

Paralisi periferica

- **Fascicolazioni:** contrazioni spontanee rapide, irregolari, parcellari, dovute all'attività di una unità motoria (o gruppi di unità motorie)
- **Fibrillazioni e fascicolazioni** = espressione di scarica di un alfa-motoneurone anormale, quando la lesione evolve gradualmente.

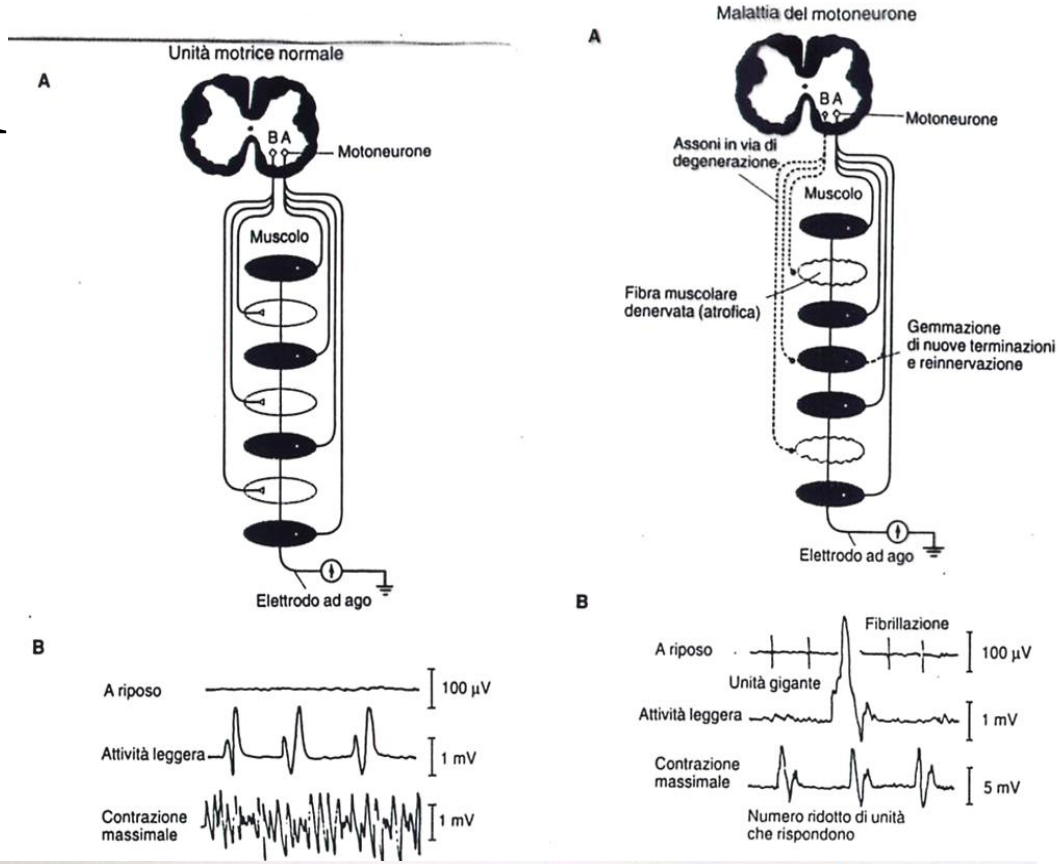

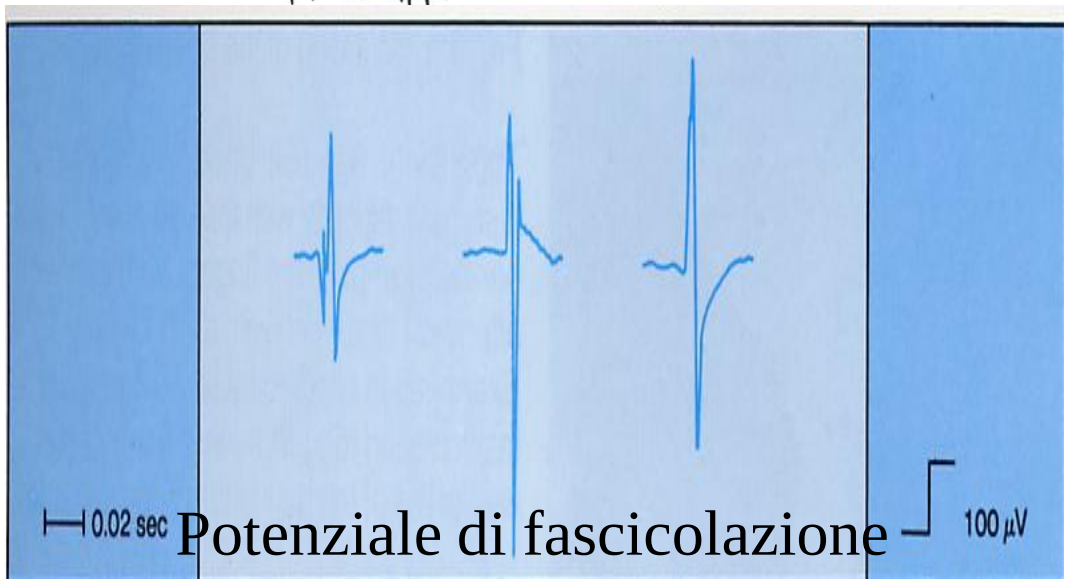

Potenziale di fascicolazione

Unità motrice normale

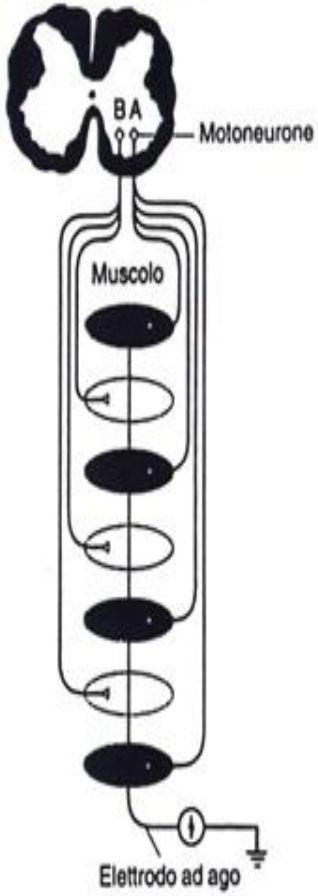

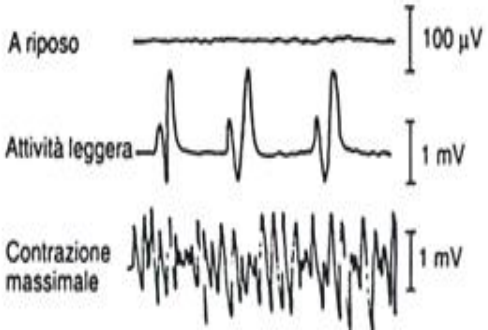

Malattia del motoneurone

A

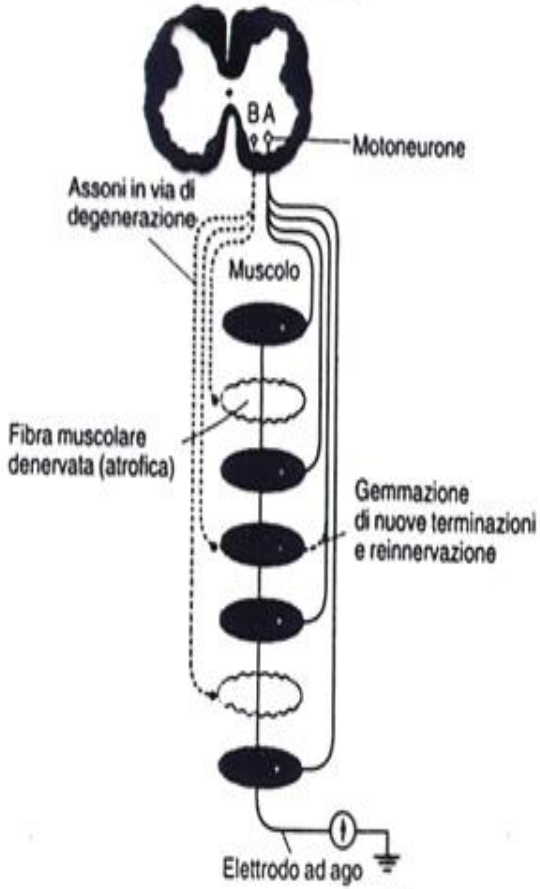

B

Malattia muscolare

A

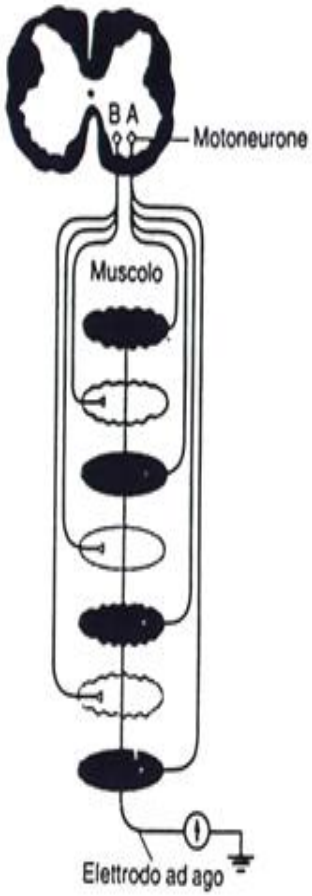

B

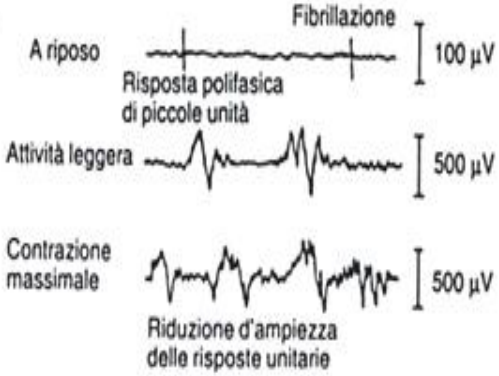

Miochimie

- In generale attività muscolare di tipo fascicolare, ma continua, dovuta forse a abnorme secrezione di acetilcolina a livello della placca motoria.
- Perché queste false fibrillazioni?
- **Possibile genesi** da spasmo vascolare;
- alterazione dell'irrorazione vascolare del fascio muscolare;
- fatica;
- sudorazione eccessiva;
- alterazioni del metabolismo del sodio.

Miochimie

- A. **Contrazioni di tipo fascicolare localizzate, ripetitive, piuttosto lente** (2-15 sec), ne risulta ondulazione continua e irregolare.
- **EMG**: prolungata e continua attività spontanea di potenziali simile ai potenziali di attività motoria

Miochimie

- B. **contrazioni continue e ondulatorie nei muscoli di tutto il corpo** che comporta movimenti specie nelle dita,
- EMG: potenziali tipo multipletta.

Miochimie

- C. **brevi serie di contrazioni dei muscoli palpebrali** (fenomeno comune a tanti) e talora dei gastrocnemi, spesso in rapporto con la fatica (e speso chiamati mioclonie), EMG: sia pure poco studiate, corrispondono a multiplette molto localizzate

RIFLESSI PROFONDI E SUPERFICIALI E VEGETATIVI

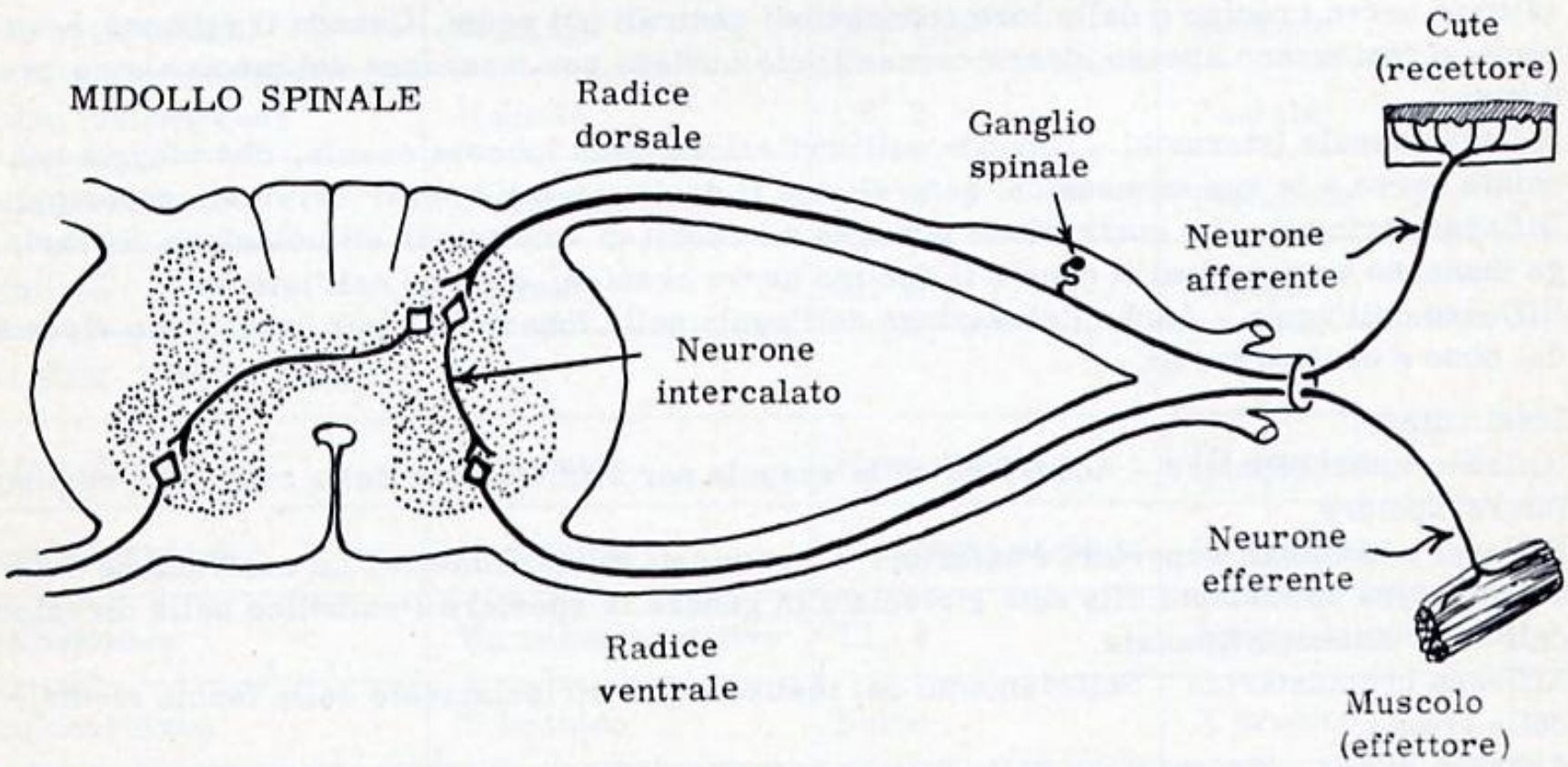

Fibre motorie discendenti che sinaptano con i motoneuroni

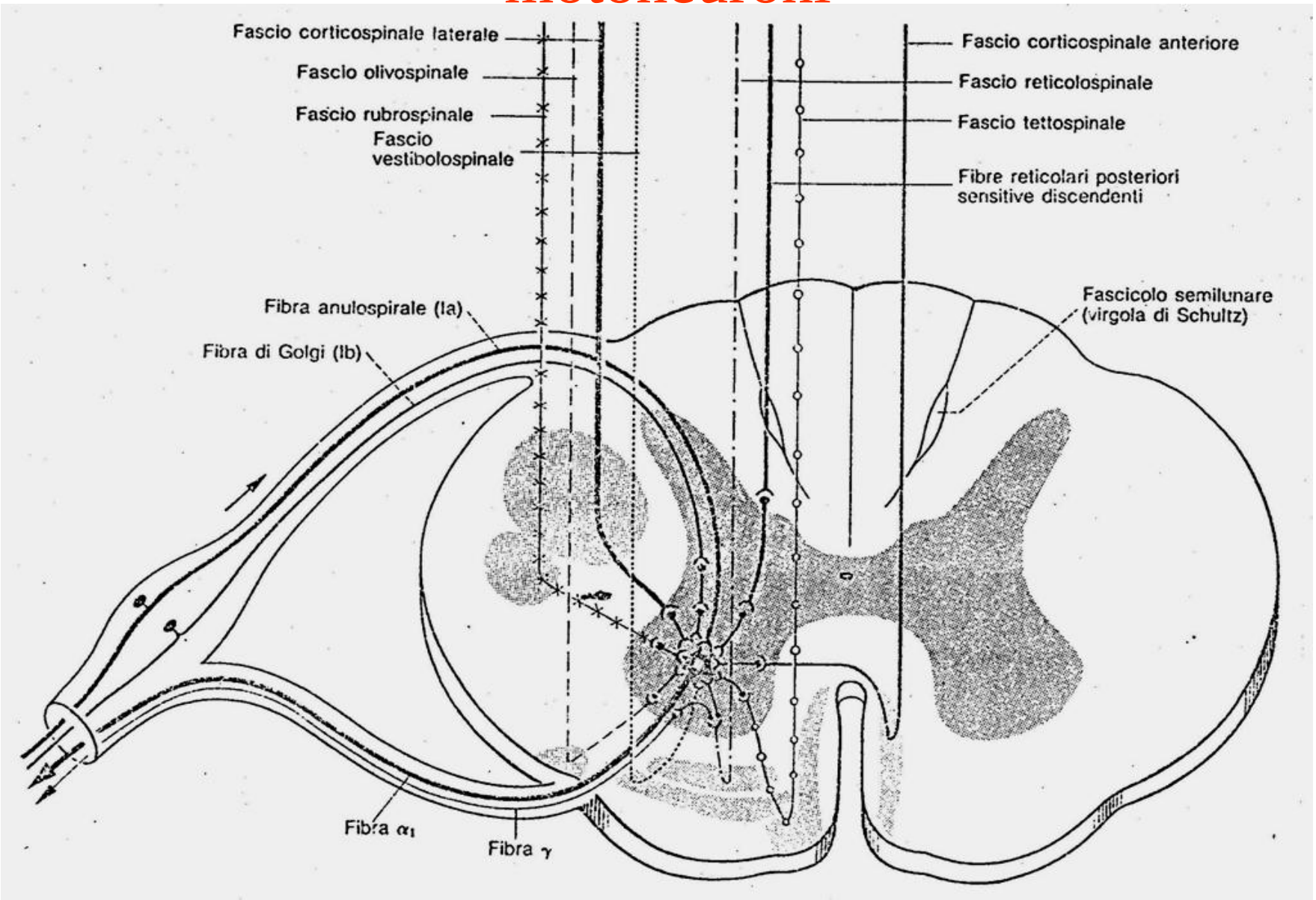

Riflessi

- **I riflessi sono un meccanismo innato di stimolo-risposta.**
- Il comportamento istintivo degli animali inferiori è ampiamente regolato dai riflessi.
- Nell’uomo il comportamento è più la risultante del condizionamento, cui però sono subordinati i riflessi quali meccanismi basali di difesa.
- I riflessi sono importantissimi per la diagnosi e la localizzazione delle lesioni neurologiche.

Definizione di riflesso

- **Per riflesso si intende una risposta motoria specifica ad uno stimolo sensitivo ed adeguato.**
- Perché un riflesso si possa esplicare è indispensabile l'integrità dei recettori della via afferente, dei centri di integrazione, della via efferente e degli effettori.

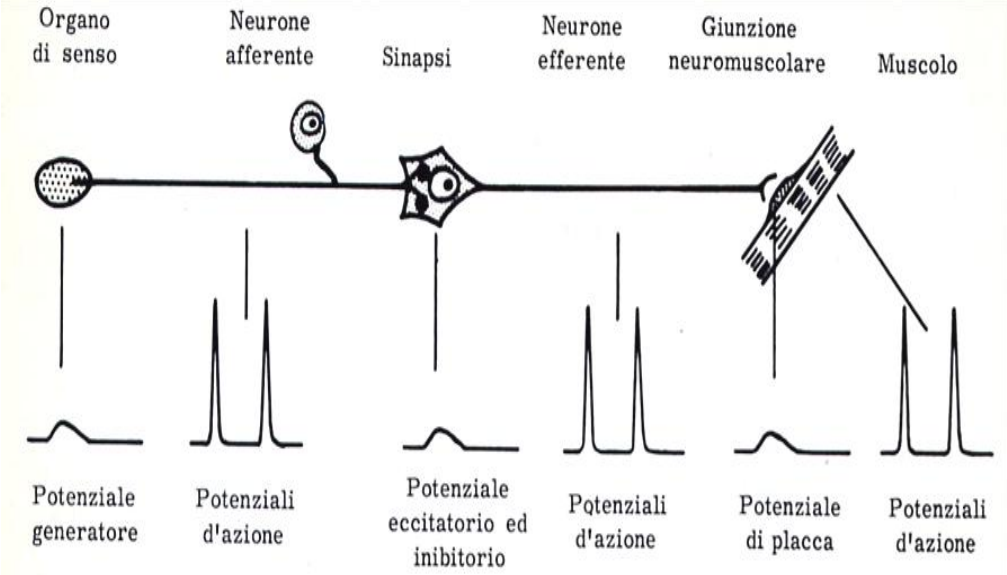

ANATOMIA DEI RIFLESSI (L'ARCO RIFLESSO)

La struttura nervosa del riflesso comprende un neurone sensitivo e uno motore. Vi sono comprese diverse strutture:

- Un recettore, organo speciale di senso, terminazione cutanea o fuso neuromuscolare, dalla cui stimolazione inizia il riflesso
- Il neurone afferente (o sensitivo) che porta l'impulso per il nervo periferico al SNC dove vi è la sinapsi con il neurone intercalare
- Un neurone intercalare che collega gli impulsi con il nervo efferente
- Il neurone efferente (o motore: somatico o vegetativo) che va nel nervo e porta l'impulso ad un effettore
- Un effettore, muscolo o ghiandola, che esegue la risposta

L'interruzione dell'arco riflesso in qualsiasi punto abolisce la risposta.

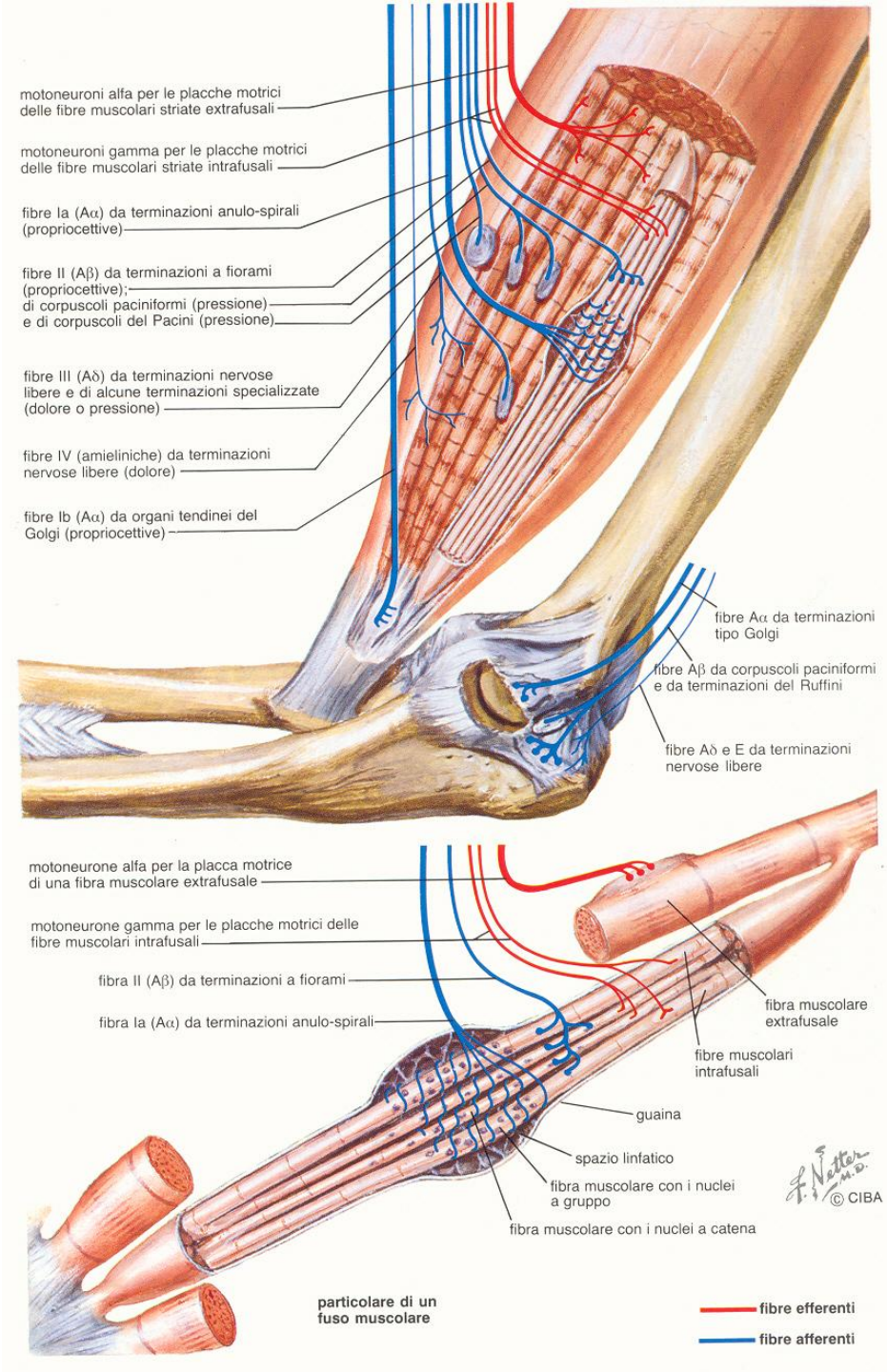

fuso neuromuscolare

- recettore di lunghezza muscolare, posto all'interno del muscolo:
  - **terminazioni anulo-spirali** per contrazioni fasiche (fibre 1A) ➔ via monosinaptica ➔ riflesso miotatico (fibre bianche)
  - **terminazioni floreali** per contrazioni toniche (fibre 2) ➔ via polisinaptica ➔ contraz muscolare tonica (fibre rosse)

RIFLESSO MIOTATICO, o da stiramento

- terminazioni anulo-spirali: stiramenti fasici
- terminazioni floreali: stiramenti tonici, persistenti.
- da IA via monosinaptica al motoneurone α, da II via polisinaptica, questa induce contrazione tonica (innervazione soprattutto su fibre muscolari di tipo toniche (rosse).

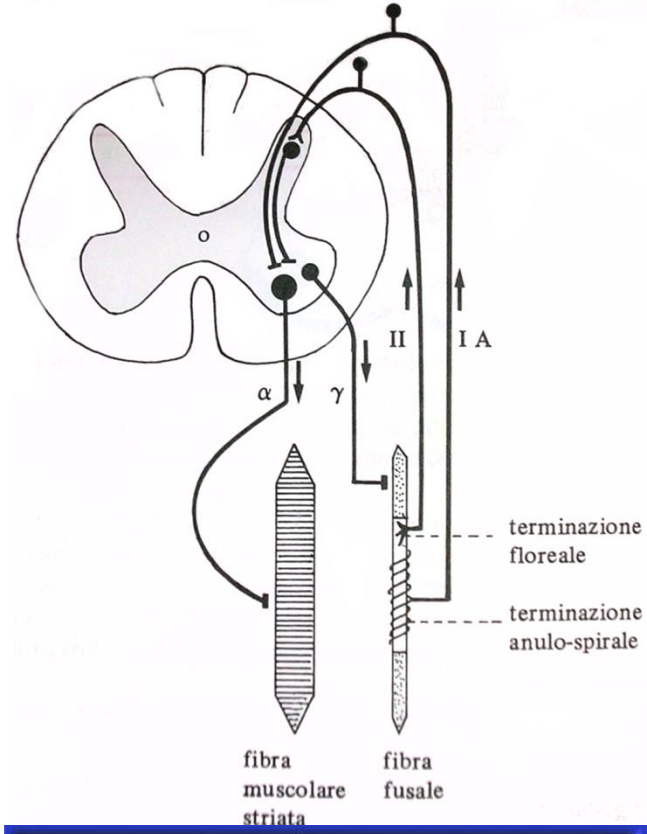

- il riflesso miotatico dà origine anche a fenomeni inibitori a carico dei muscoli antagonisti, tramite IA e interneurone inibitorio.
- l'alfa MN riceve non solo un controllo sopraspinale, ma anche una inibizione spinale, legata ad un interneurone inibitorio che fornisce una inibizione ricorrente: è la cell di Renshaw, (colpita dal tetano)

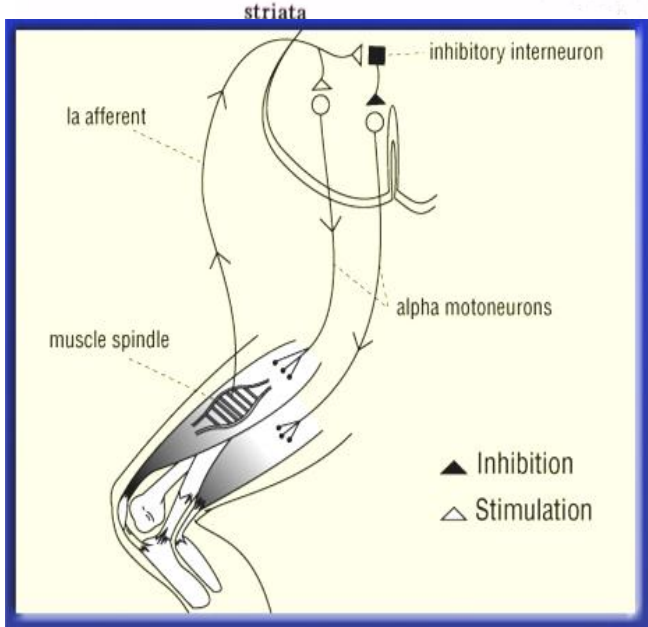

RIFLESSI SUPERFICIALI E PROFONDI

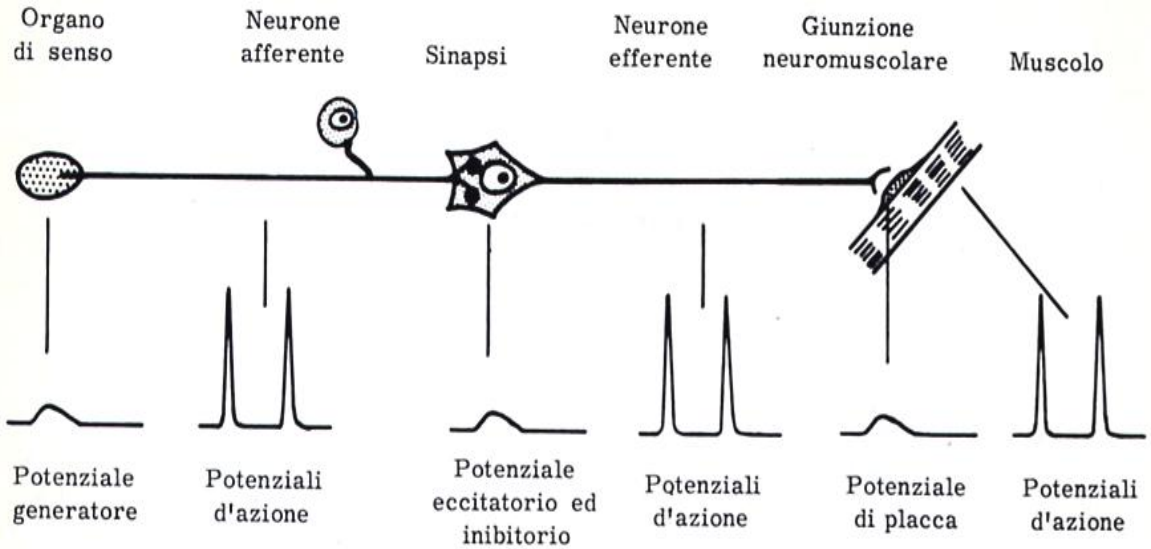

L'arco riflesso. Osservare come a livello del recettore e a ciascuna delle sinapsi dell'arco vi son risposte graduabili non propagate, proporzionali alla intensità dello stimolo, mentre nelle parti dell'arco specializzate nella trasmissione degli impulsi (assoni, membrana muscolare) le risposte sono potenziali d'azione tipo "tutto o nulla". (Riproduzione autorizzata da Ganong: Review of Medical Physiology, 3 Ed., Lange 1967).

I riflessi possono anche essere classificati

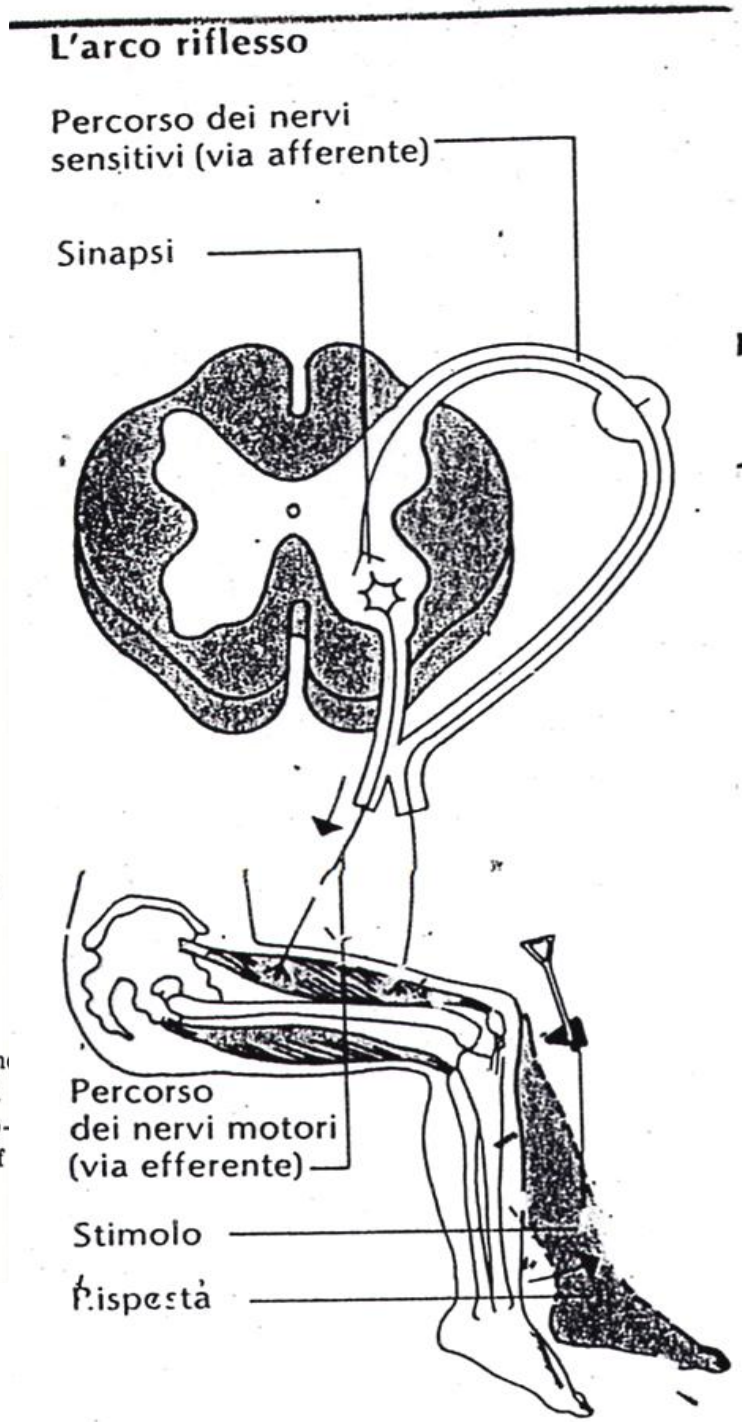

organo tendineo del Golgi

- recettore di tensione muscolare, posto nelle giunzioni muscolo-tendinee.
- invia inputs al midollo spinale mediante fibre 1B, verso un interneurone inibitorio,

  il quale quindi limita la scarica del mn α con effetto protettivo.
- è responsabile del RIFLESSO MIOTATICO

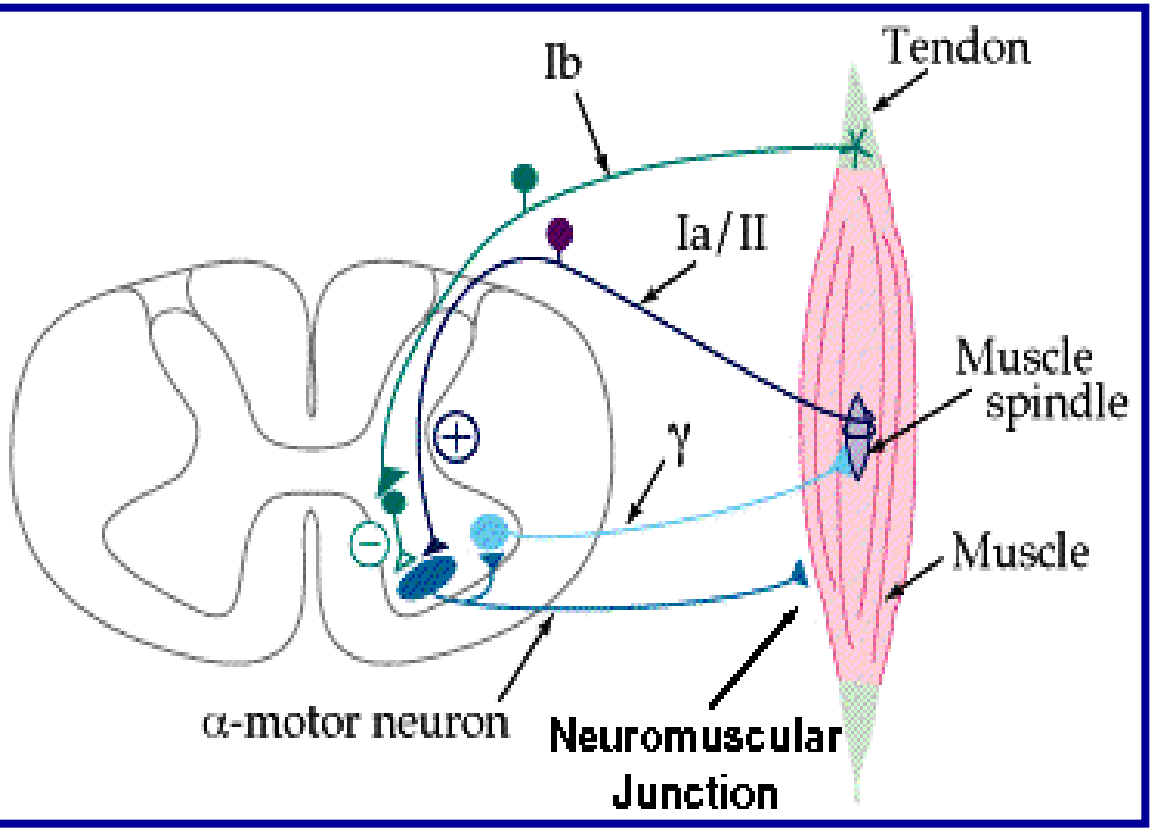

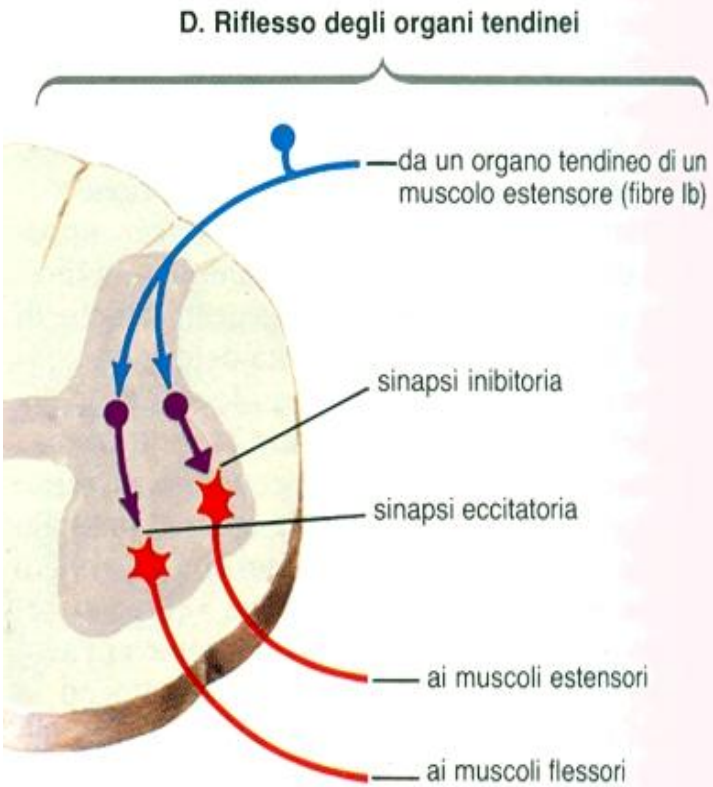

PROSPETTO DEI RIFLESSI

Riflessi	Nervo afferente	Centro	Nervo efferente
RIFLESSI SUPERFICIALI			
Corneale	V cranico	Ponte	VII cranico
Nasale (starnuto)	V cranico	Tronco encefalico	V, VII, IX, X cranici e nervi spinali di espirazione
Faringeo e uvulare	IX cranico	Bulbo	X cranico
Addominale superiore	T7, 8, 9, 10	T7, 8, 9, 10	T7, 8, 9, 10
Addominale inferiore	T10, 11, 12	T10, 11, 12	T10, 11, 12
Cremasterico	Femorale	L1	Genitofemorale
Plantare	Tibiale	S1, 2	Tibiale
Anale	Pudendo	S4, 5	Pudendo
RIFLESSI PROFONDI			
Mandibolare	V cranico	Ponte	V cranico
Bicipitale	Muscolocutaneo	C5, 6	Muscolocutaneo
Tricipitale	Radiale	C6, 7	Radiale
Radiale periosteo	Radiale	C6, 7, 8	Radiale
Polso (flessione)	Mediano	C6, 7, 8	Mediano
Polso (estensione)	Radiale	C7, 8	Radiale
Patellare	Femorale	L2, 3, 4	Femorale
Achilleo	Tibiale	S1, 2	Tibiale
RIFLESSI VISCERALI			
Fotomotori	II cranico	Mesencefalo	III cranico
Accomodazione	II cranico	Corteccia occipit.	III cranico
Ciliospinale	Un nervo sensitivo	T1, 2	Simpatici cervicali
Oculocardiaco	V cranico	Bulbo	X cranico
Seno carotideo	IX cranico	Bulbo	X cranico
Bulbo cavernoso	Pudendo	S2, 3, 4	Vegetativo pelvico
Vescicale e rettale	Pudendo	S2, 3, 4	Pudendi e vegetativi

Riflesso propriocettivo

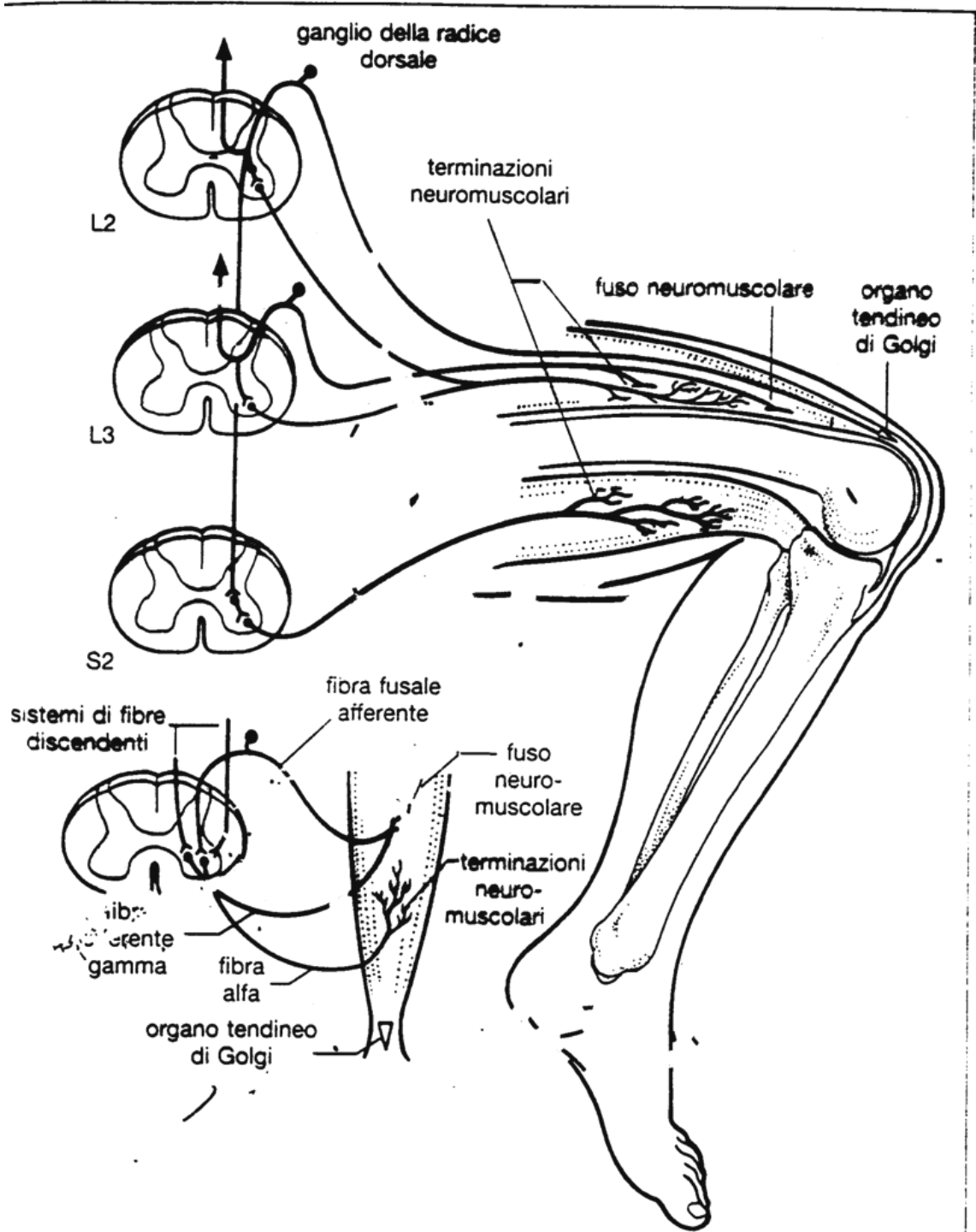

RIFLESSO BICIPITALE

RIFLESSO TRICIPITALE

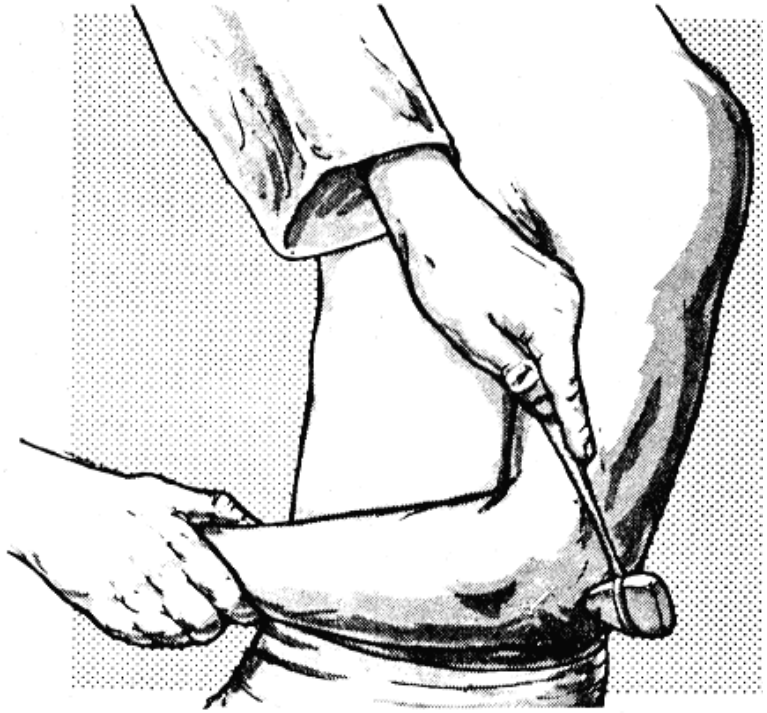

FIG. 33–2. Method of obtaining the triceps reflex.

RIFLESSO STILO-RADIALE

FIG. 33–3. Method of obtaining the brachioradialis reflex.

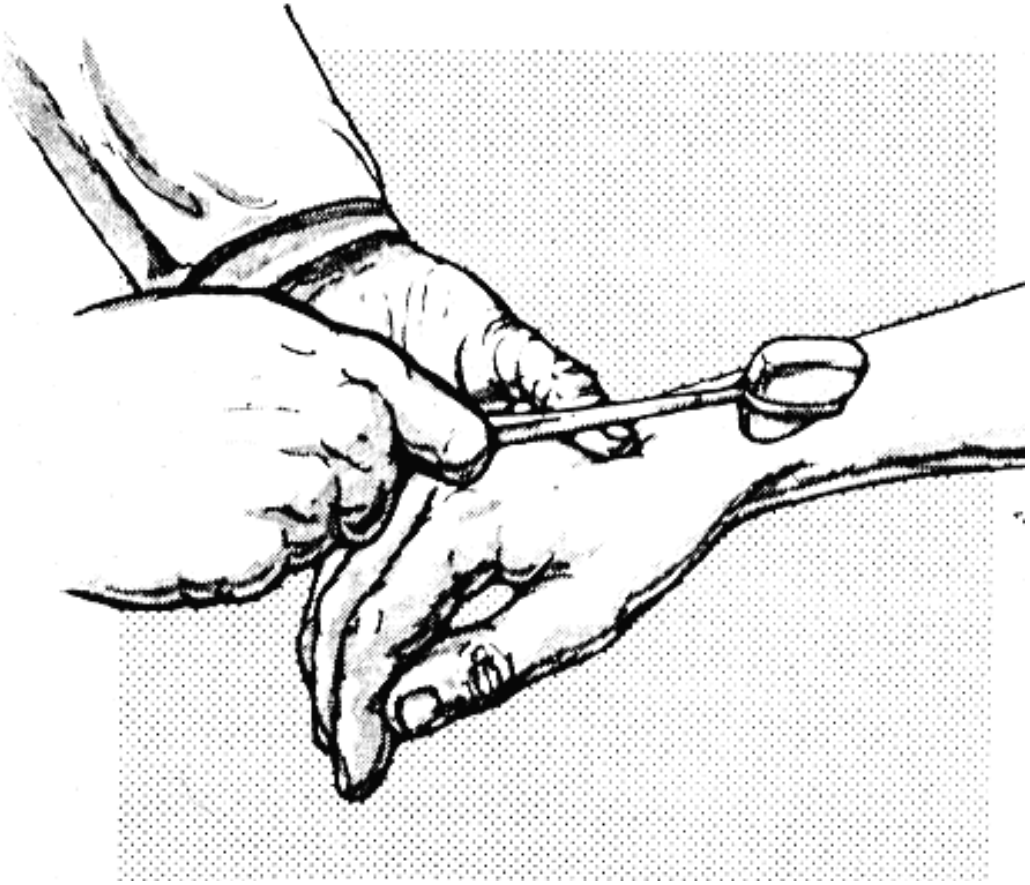

RIFLESSO PATELLARE (ROTULEO)

RIFLESSO ACHILLEO

ALTERAZIONE dei RIFLESSI PROFONDI

- IPERREFLESSIA (paralisi centrale)
- IPOREFLESSIA (paralisi periferica, paralisi centrale in fase acuta)

- già a livello della radice dorsale si ha una organizzazione anatomico-funzionale
  - **parte mediale della radice → fibre verso il cordone posteriore e si dislocano con organizzazione somatotopica (medialmente fibre sacrali, lateralmente cervicali). faranno sinapsi a livello bulbare (fascio gracile e cuneato)**
  - **parte laterale → entrano, fanno sinapsi in sost. gelatinosa del Rolando o più anteriormente, decussano e poi cordoni laterali, con fibre cervicali medialmente e sacrali lateralmente**

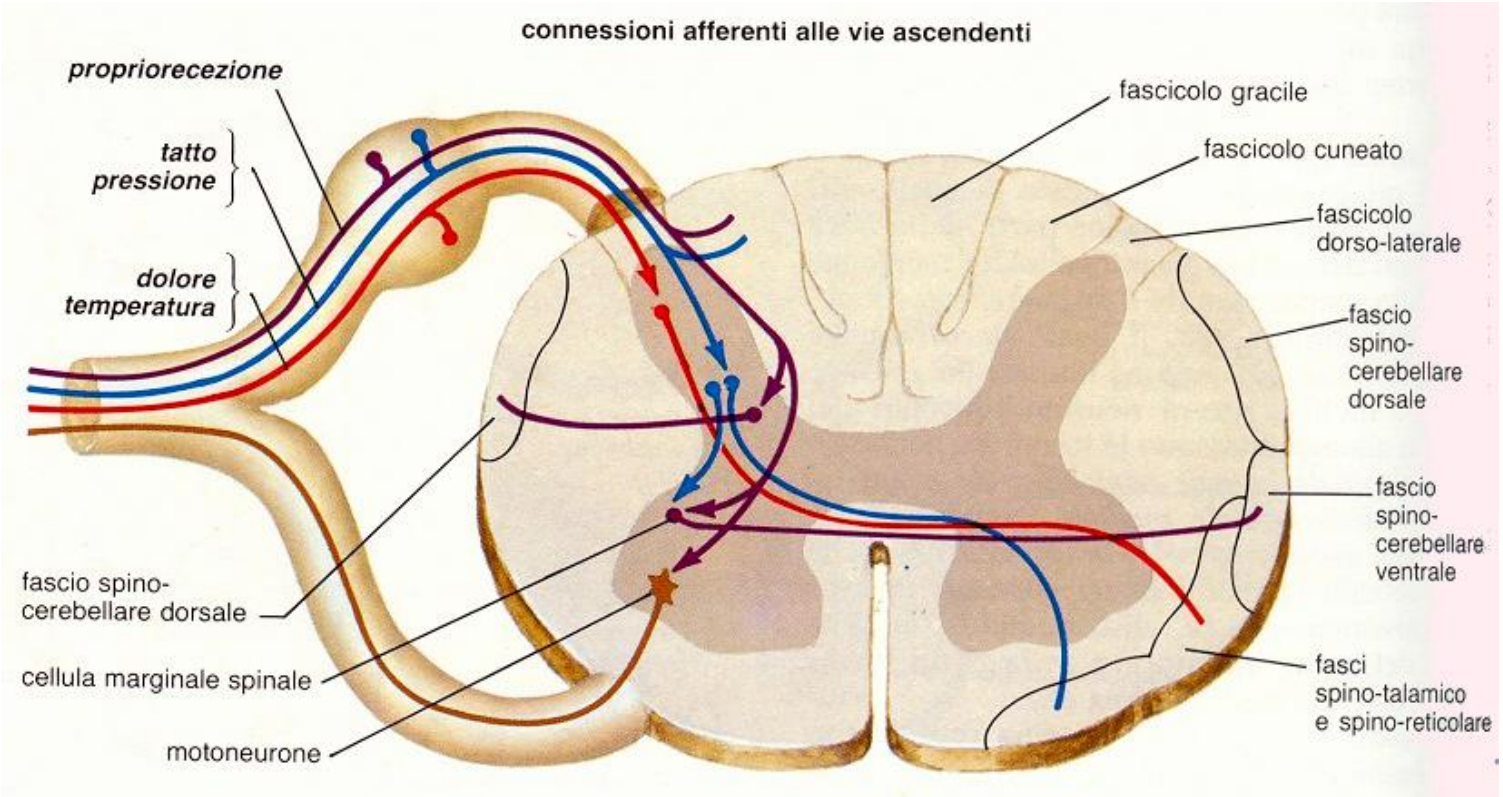

Recettori per riflesso superficiale

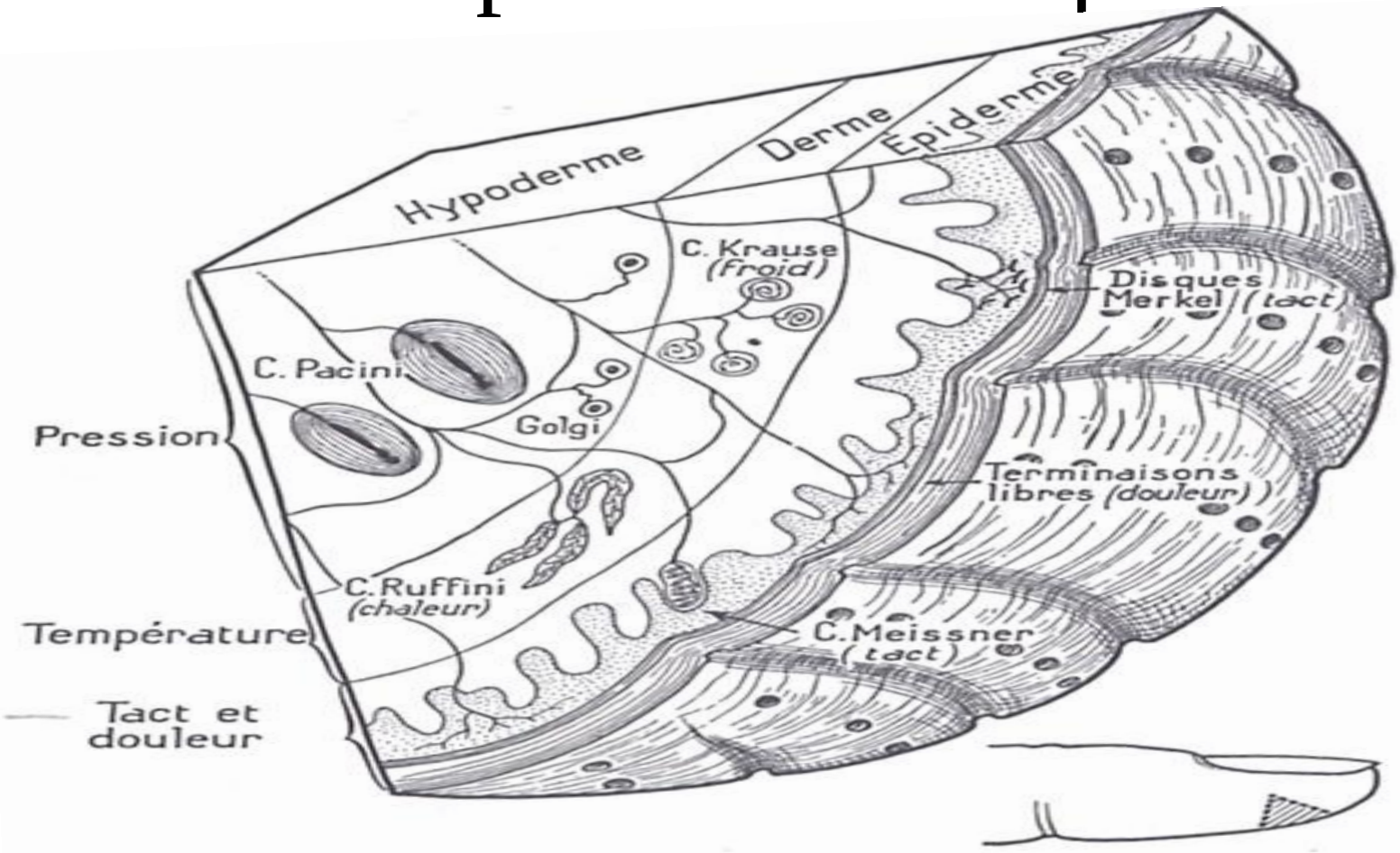

FIG. 23. — *Coupe schématique de la peau du doigt.*
Situation des différents types d'exorécepteurs.

RIFLESSI PROFONDI E SUPERFICIALI E VEGETATIVI

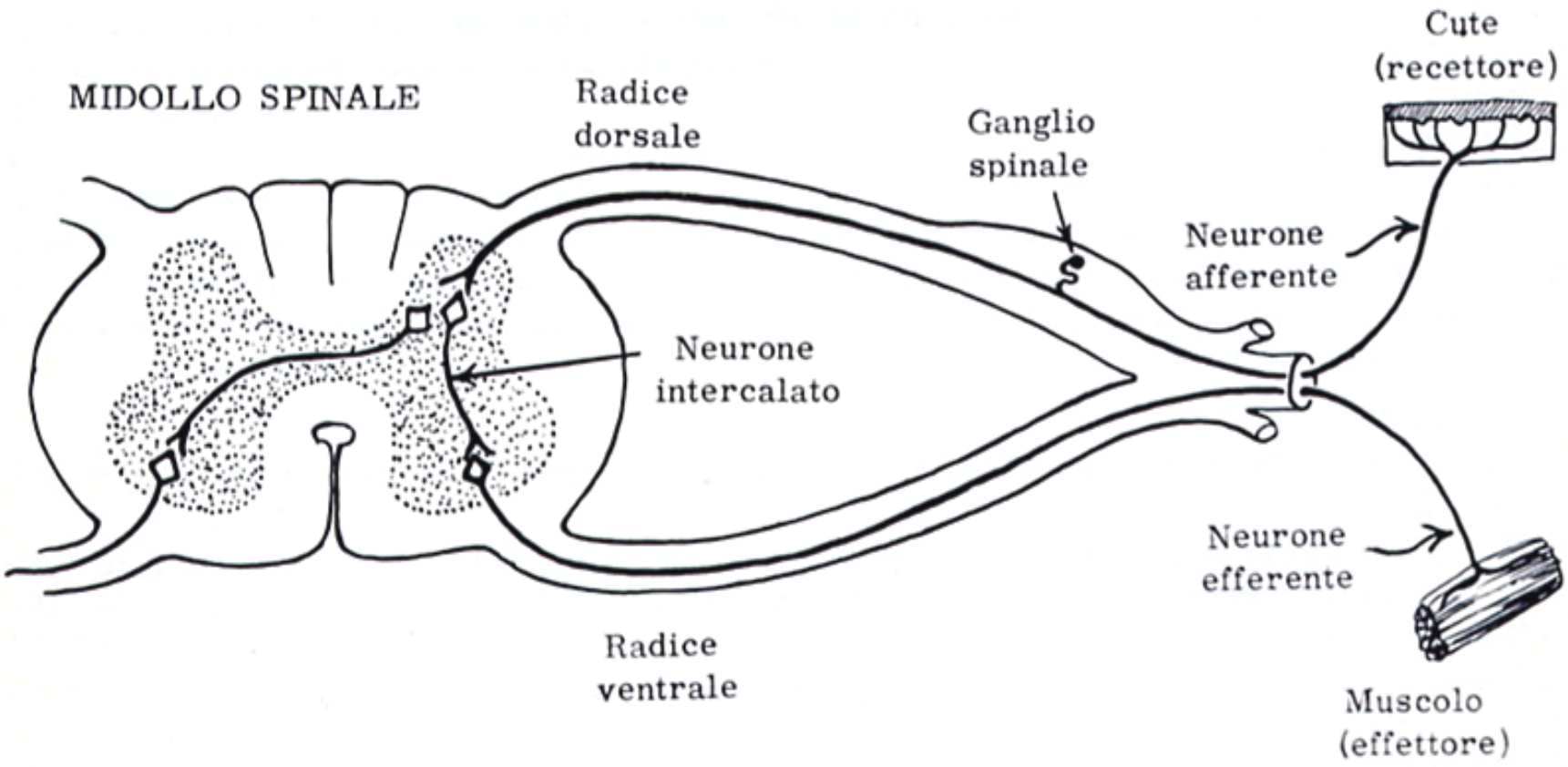

RIFLESSI SUPERFICIALI

- ADDOMINALI SUPERFICIALI
- CUTANEO-PLANTARE

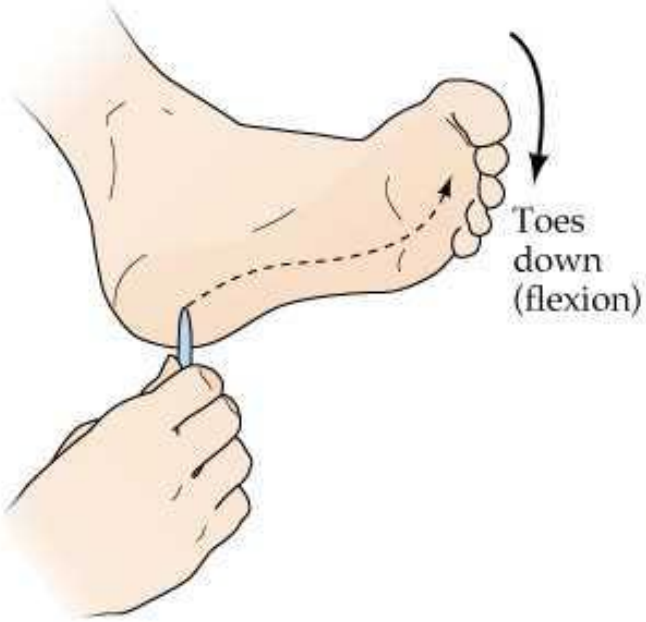

Normal plantar response

Extensor plantar response
(Babinski sign)

Vie dei riflessi somatici e vegetativi

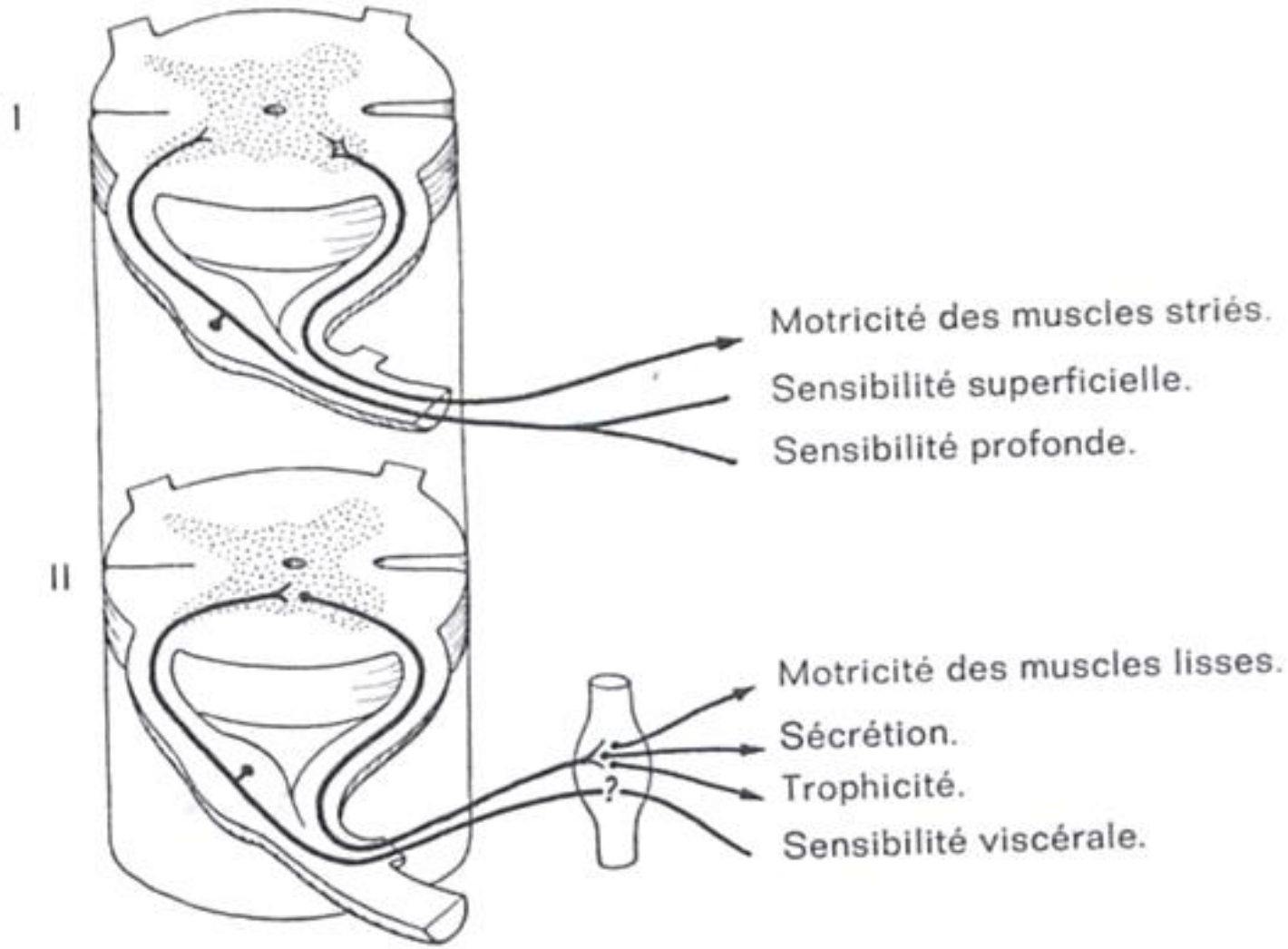

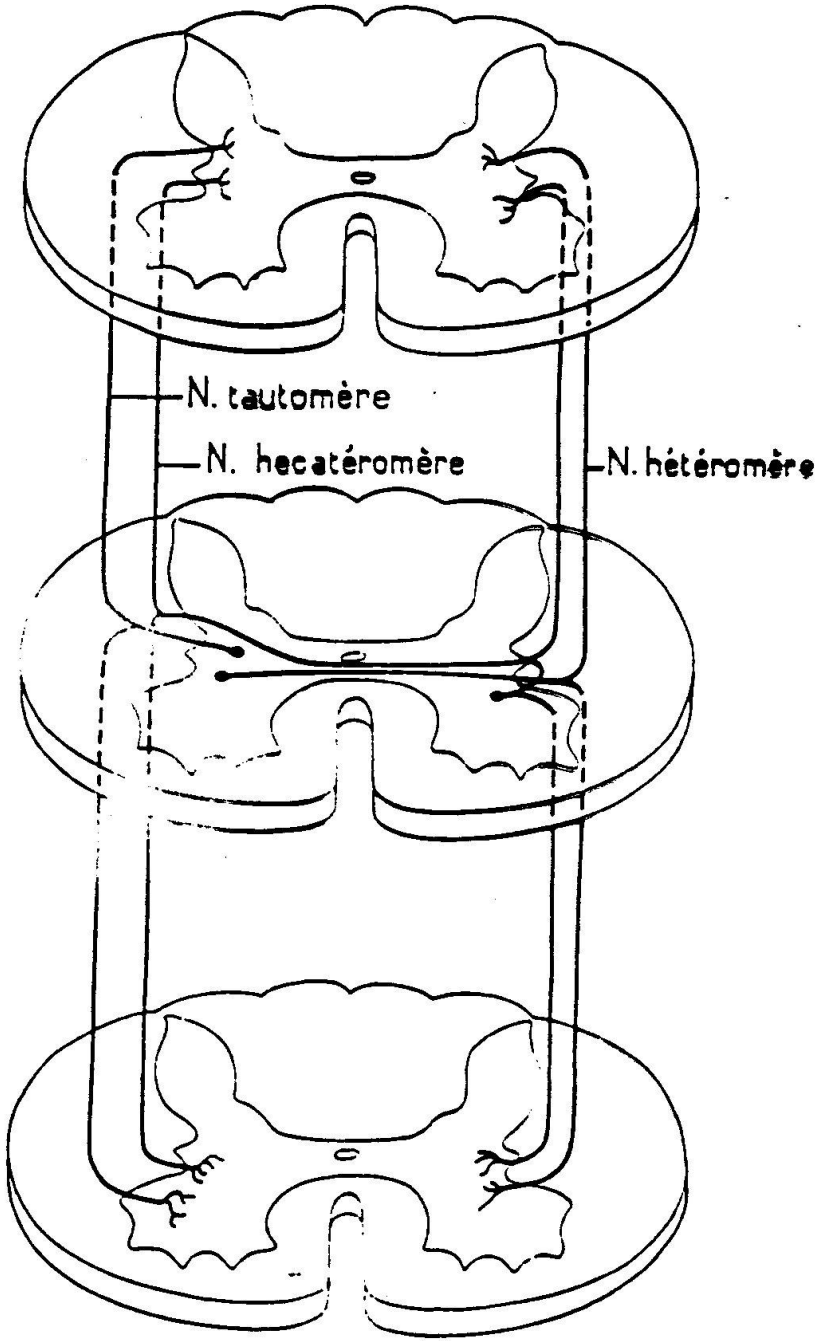

FIG. 31. — *Schéma des cellules cordonnales.*

Riflessi arcaici: circuiti complessi che coinvolgono il cervello

- Riflessi che ricompaiono nell'adulto, dopo disfunzioni cerebrali diffuse, prevalentemente frontali, di varia natura (strutturali o metaboliche),
- detti anche riflessi di liberazione, perché attribuiti alla perdita di un controllo inibitorio su comportamenti motori primitivi.

Riflessi arcaici nelle sindromi cerebrali frontali

<u>Riflesso di:</u>

- Suzione
- Prensione forzata (e fenomeno della calamita)
- Palmo-Mentoniero
- del Grugno
- Corneo-Pterigoideo
- Glabellare, oppure Naso-Palpebrale

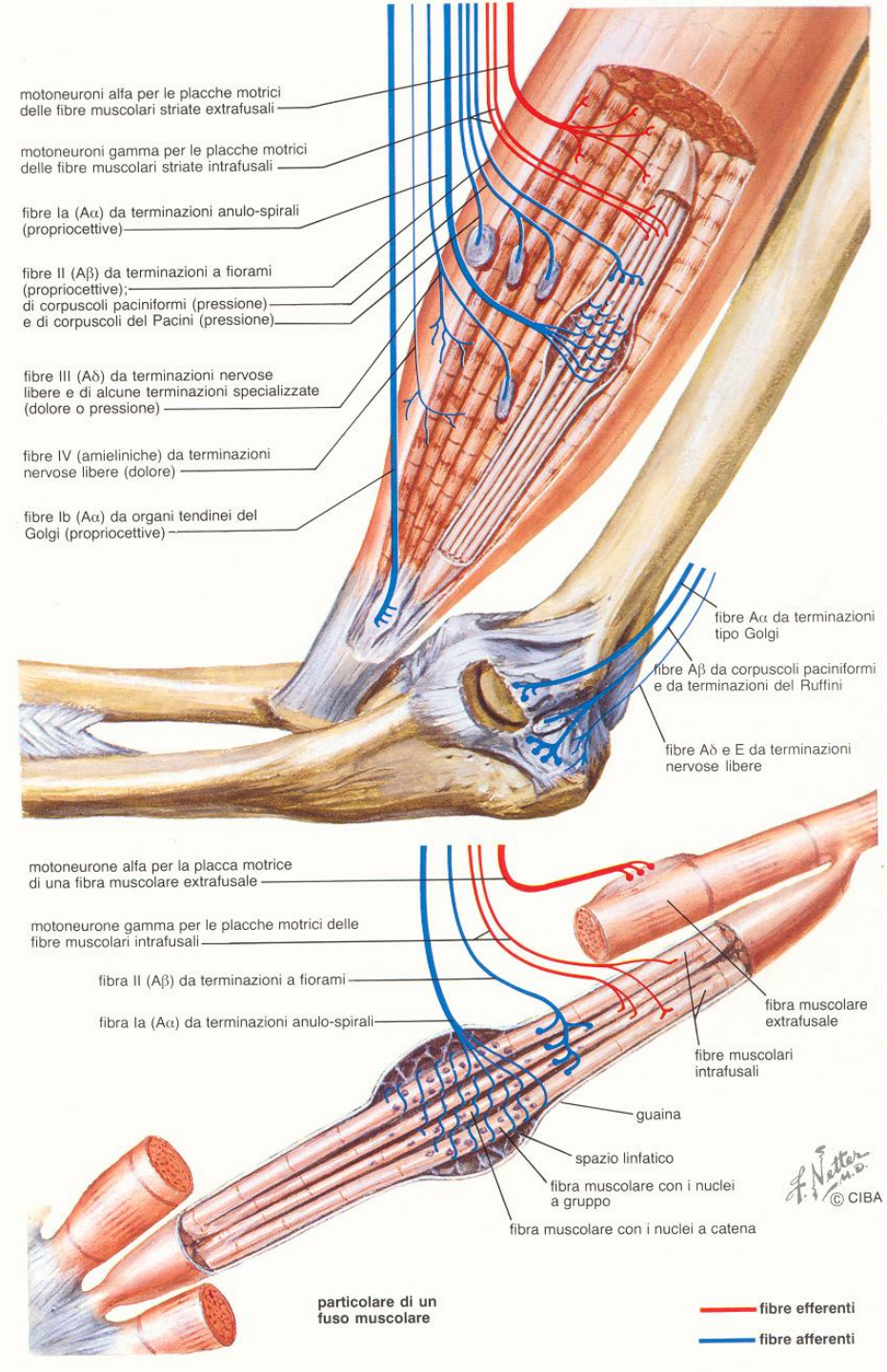

fuso neuromuscolare

- recettore di lunghezza muscolare, posto all'interno del muscolo:
  - terminazioni anulo-spirali per contraz fasiche (fibre 1A) ➔ via monosinaptica ➔ riflesso miotatico (fibre bianche)
  - terminazioni floreali per contrazioni toniche (fibre 2) ➔ via polisinaptica ➔ contraz muscolare tonica (fibre rosse)

RIFLESSO MIOTATICO, o da stiramento

- **terminazioni anulo-spirali: stiramenti fasici**
- **terminazioni floreali: stiramenti tonici, persistenti.**
- **da IA via monosinaptica al motoneurone α, da II via polisinaptica, questa induce contrazione tonica (innervazione soprattutto su fibre muscolari di tipo toniche (rosse).**
- **il riflesso miotatico dà origine anche a fenomeni inibitori a carico dei muscoli antagonisti, tramite IA e interneurone inibitorio.**
- **l'alfa MN riceve non solo un controllo sopraspinale, ma anche una inibizione spinale, legata ad un interneurone inibitorio che fornisce una inibizione ricorrente: è la cell di Renshaw, (colpita dal tetano)**

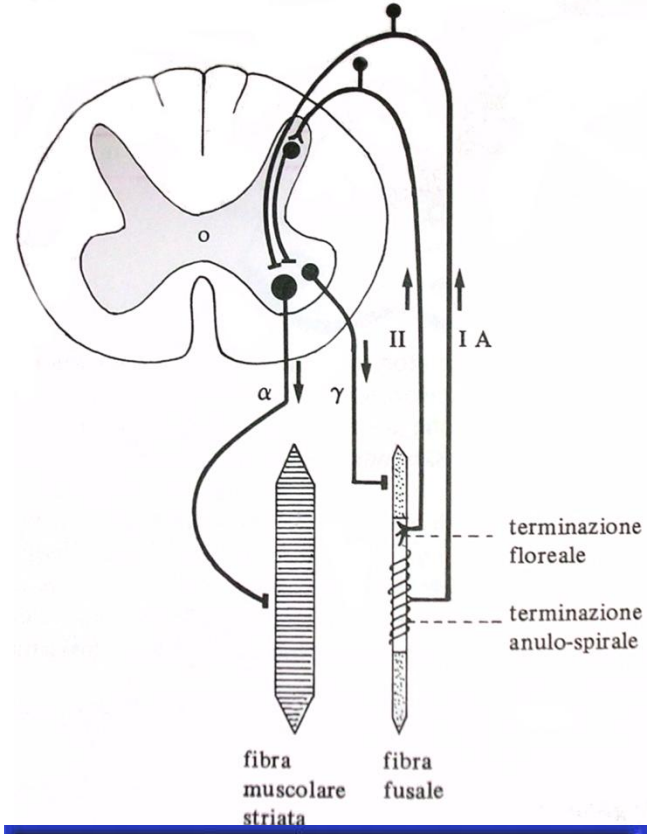

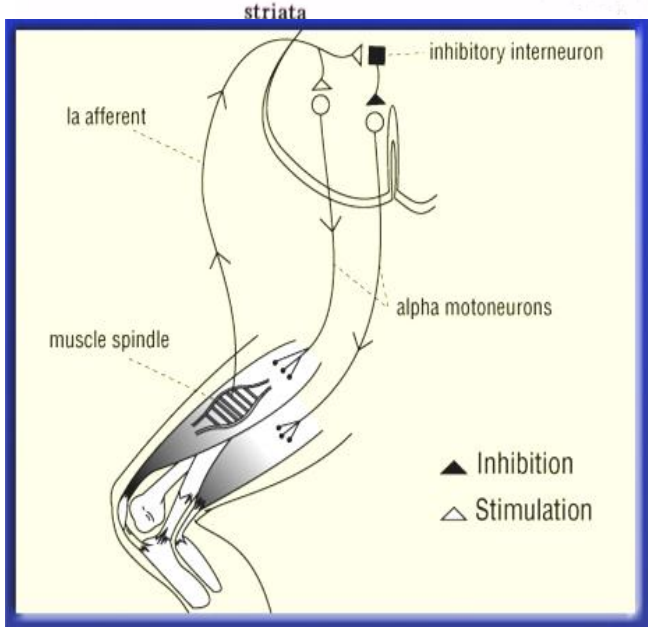

Circuito gamma

il fuso neuromuscolare possiede una innervazione efferente da parte di motoneuroni piccoli, provenienti dalla lamina 8 delle corna ant del ms (motoneuroni γ), che ricevono inputs dalla corteccia motoria, come i motoneuroni α.

- queste fibre giungono nella regione polare, che ha capacità contrattili.
- il fuso può quindi essere attivato:
  - **dallo stiramento passivo del muscolo**
  - **dalla contrazione attiva determinata**

- **questa oragnizzazione permette al fuso di essere sempre pronto a segnalare le modificazione di lunghezza del muscolo.**
- **l'eccitazione del mn γ produce una contrazione delle fibre polari → stiramento fuso → eccitazione Ia → eccitazione mn α → contrazione muscolare**

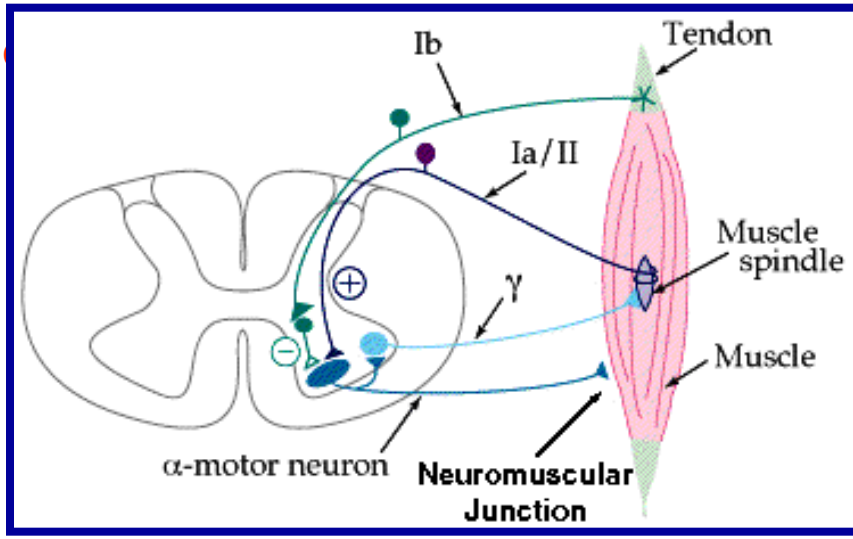

TONO MUSCOLARE

Il tono muscolare è una contrazione attiva involontaria e persistente del muscolo. Aumenta durante il mantenimento di una postura o nell'esecuzione di un movimento, diminuisce nel riposo e scompare nel sonno REM. E' dato da una attività continua dei motoneuroni, soprattutto quelli antigravitari

Una definizione clinica e descrittiva può essere: "sensazione di resistenza durante la mobilizzazione passiva di un segmento di arto. E' apprezzabile anche nelle prove di ballottamento o di caduta passiva dell'arto".

E' determinato da:

- **Proprietà visco-elastiche del muscolo (non riflesse che ⇑ con l' allungamento e con la velocità dello stiramento)**
- **Attività riflesse mediate da stutture neurorecettoriali**

tono muscolare

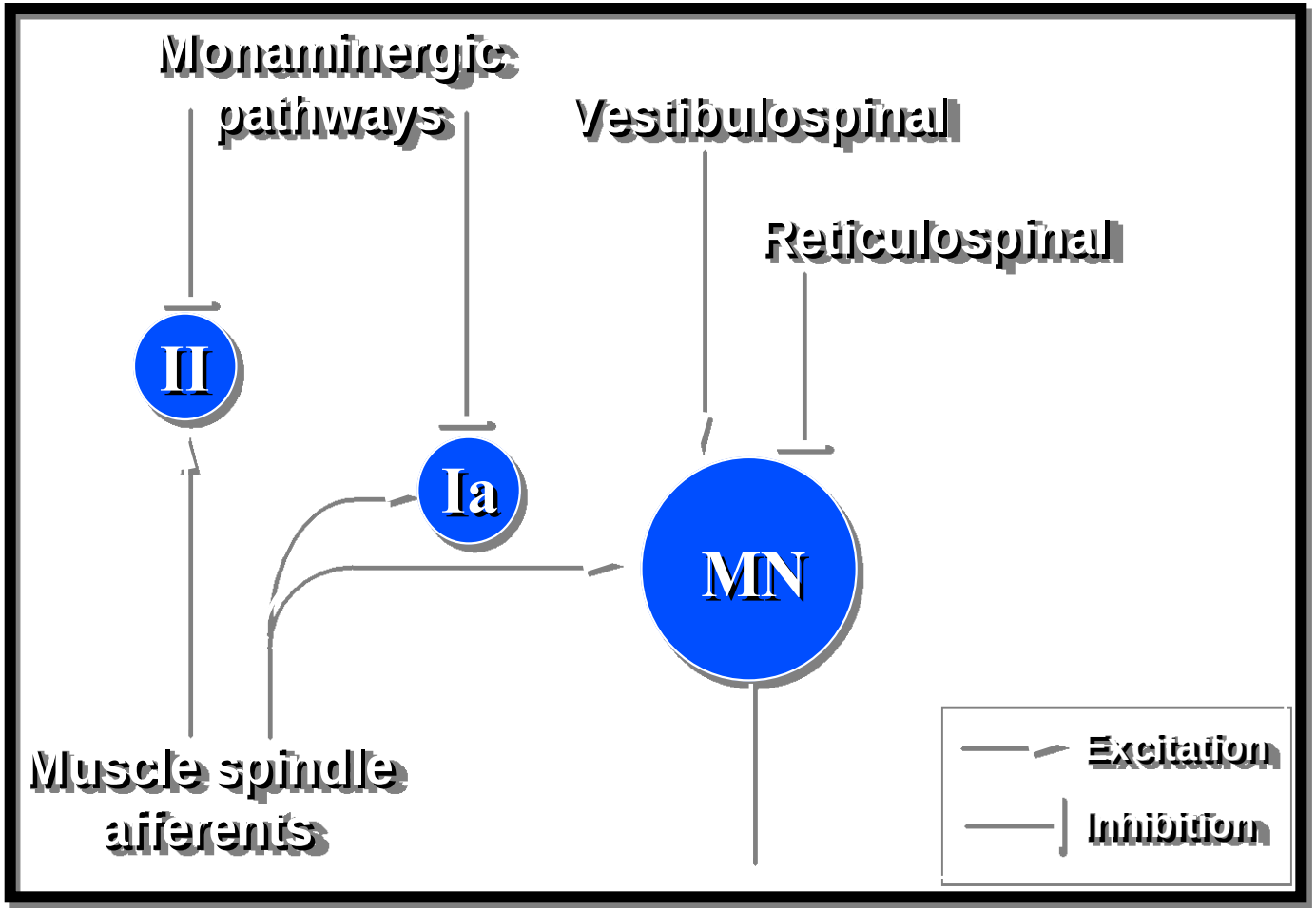

TONO MUSCOLARE

- Secondo Foix (1924) il tono muscolare rappresenta una tensione attiva involontaria che varia di intensità secondo le diverse azioni sincinetico riflesse che la rinforzano o la inibiscono.
- E’ un fenomeno di natura riflessa e dipende in gran parte dal riflesso da stiramento o miotatico

Tono muscolare

- Il tono è la resistenza allo stiramento passivo del muscolo
- **La resistenza è velocità-dipendente.**
- Quando si esamina il tono muscolare si deve ricorrere a **manovre di "allungamento"** piuttosto energico per mettere luce un'eventuale risposta con aumento di tono (spasticità).

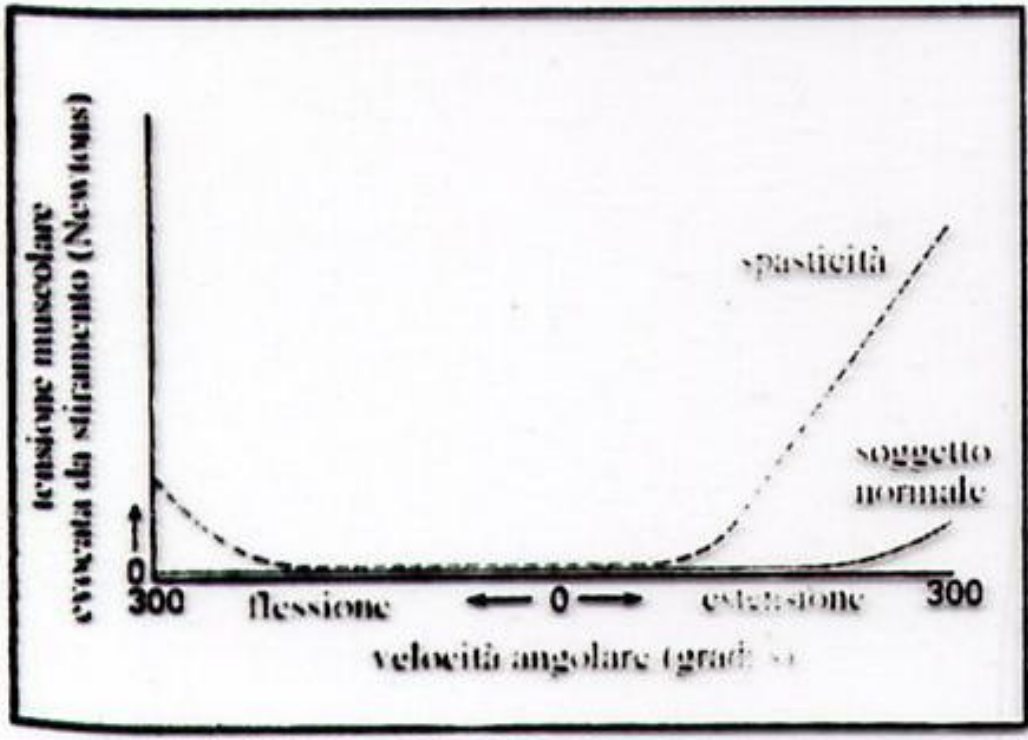

Esplorazione del tono in clinica:

- A riposo si valuta:
- Consistenza muscolare
- Grado di estensibilità
- Grado di resistenza all’allungamento
- Ballottamento

Esplorazione del tono in clinica

Nel mantenimento di attitudini si valuta:

- La posizione che assumono i diversi segmenti corporei nella stazione eretta o nel mantenimento di certe posture. I disordini del tono modificano attitudini del capo, del tronco e degli arti.

ESPLORAZIONE DEL TONO IN CLINICA

Durante il movimento si valuta:

- Movimenti volontari e automatici segmentali e globali, prossimali e distali (es. prensione, scrittura, parola)
- La marcia (modo di flettere le ginocchia, poggiare i piedi al suolo, voltarsi etc.)
- Le variazioni posturali: alzarsi, sedersi, voltarsi nel letto, etc
- L’esplorazione del tono va fatta con una valutazione della ripartizione topografica dell’eventuale disordine.

ALTERAZIONI del TONO

IPERTONIA SPASTICA

IPERTONIA PLASTICA – RIGIDITA’

IPOTONIA ➔ paralisi centrale in fase acuta

paralisi periferica

cerebellare

muscolare

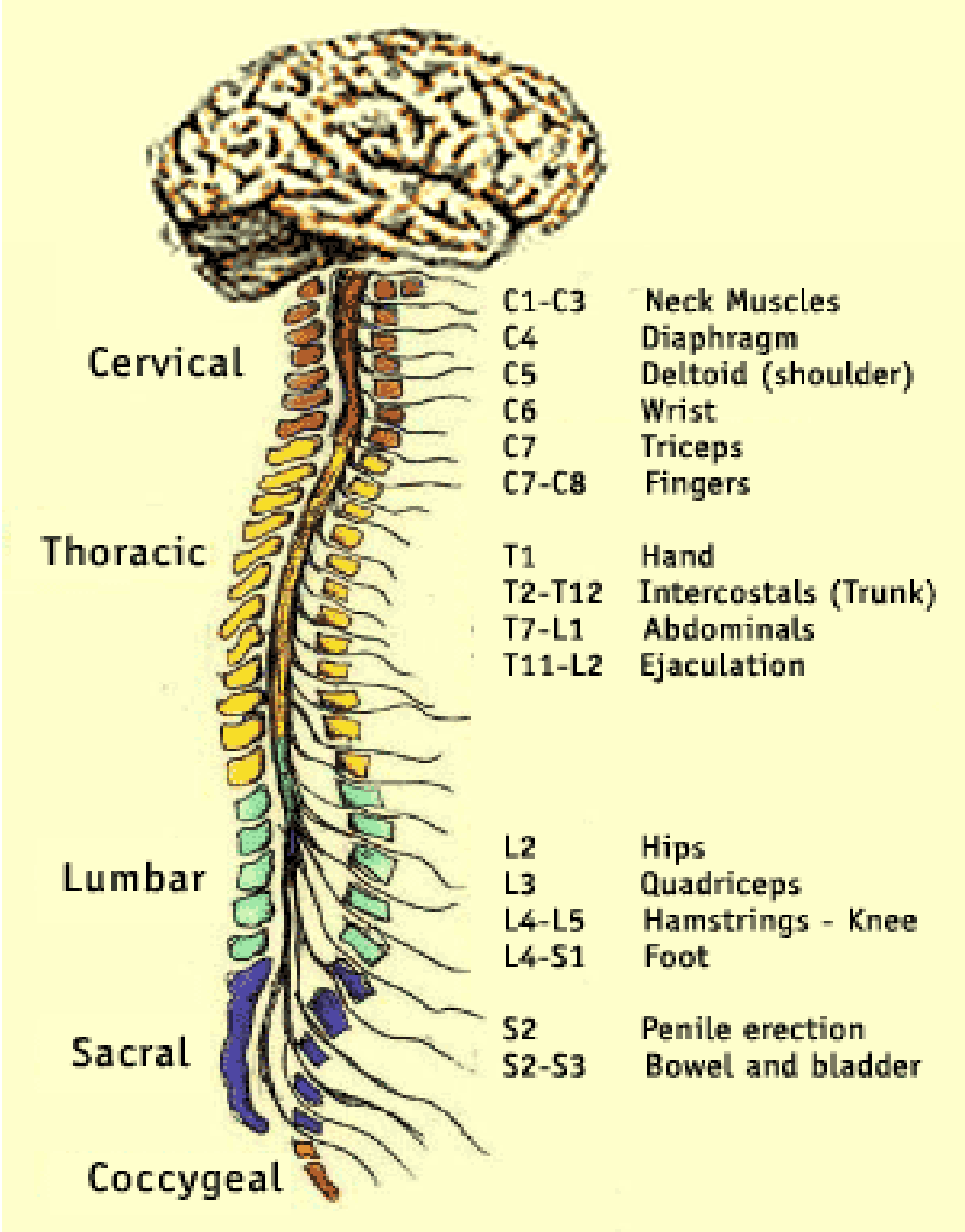
Cervical
Thoracic
Lumbar
Sacral
Coccygeal
C1-C3 Neck Muscles
C4 Diaphragm
C5 Deltoid (shoulder)
C6 Wrist
C7 Triceps
C7-C8 Fingers
T1 Hand
T2-T12 Intercostals (Trunk)
T7-L1 Abdominals
T11-L2 Ejaculation
L2 Hips
L3 Quadriceps
L4-L5 Hamstrings - Knee
L4-S1 Foot
S2 Penile erection
S2-S3 Bowel and bladder

Ipotonia muscolare

Patogeneticamente si distinguono diverse forme di ipotonia:

- Ipotonia miogena: malattie muscolari primitive
- Ipotonia neurogena: periferica e centrale

Esame della forza e della motilità volontaria

Comprende l'esame della forza muscolare globale e della forza di ogni singolo muscolo o di gruppi muscolari ad azione sinergica.

- Due modi di esplorare la forza muscolare :
- - il malato inizia il movimento da solo e tenta di vincere la resistenza opposta dall'esaminatore:
- - il malato tenta di compiere il movimento contrastato fin dall'inizio dall'esaminatore.

Esame della forza

- Quantificazione della forza:
- Paralisi: παραλυσισ: sciogliere, dissolvere: assenza di forza e movimento,
- Paresi: debolezza, diminuzione della forza
- Faticabilità
- "*Claudicatio*" della forza

- Altri termini usati: ipostenia, deficit stenico, adinamia, astenia, fatica,…

ESAME DI ROUTINE

- - Cingolo scapolo-omerale (deltoide, pettorali e gran dorsale)
- - Braccio (bicipite, brachioradiale e supinatore lungo: flessione gomito), (tricipite: estensione del gomito)
- - Avambraccio . Flessori ed estensori del polso
- - Mano : apertura e chiusura del pugno, abduzione e adduzione delle dita
- - Prono e supinazione degli arti superiori

Forza muscolare

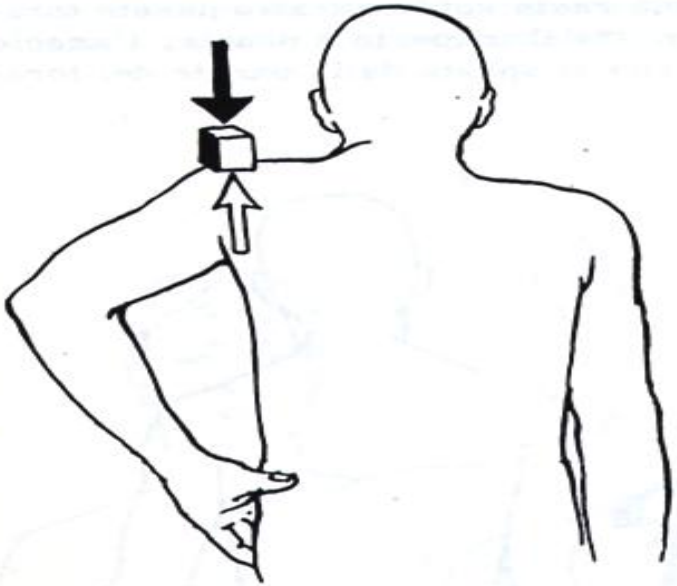

Parte superiore del trapezio (C3, 4; nervo accessorio spinale). Elevazione della spalla contro una resistenza.

Parte inferiore del trapezio (C3, 4; nervo accessorio spinale). Spinta in dietro della spalla contro una resistenza.

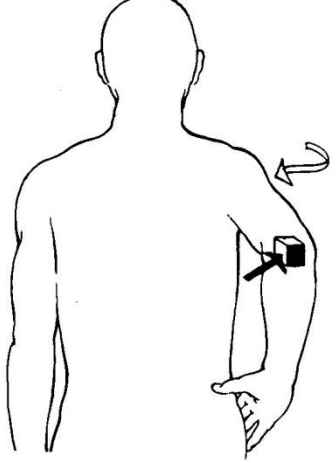

Romboidi (C4, 5; nervo scapolare dorsale). Spinta in dietro della spalla contro una resistenza.

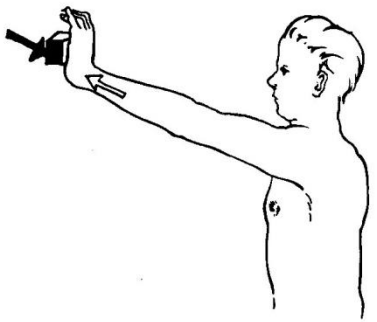

Serratus anterior (C5, 6, 7; nervo toracico lungo). Il soggetto spinge con energia a braccio teso; l'angolo interno della scapola resta applicato alla parete toracica. (Se il trapezio è debole, l'angolo interno si sposta dalla parete del torace).

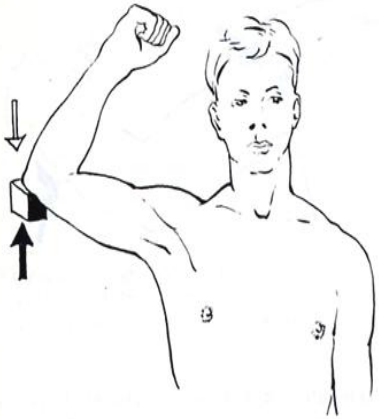

Latissimus dorsi (C6, 7, 8; nervo sottoscapolare). Adduzione del braccio da una posizione orizzontale laterale, contro una resistenza.

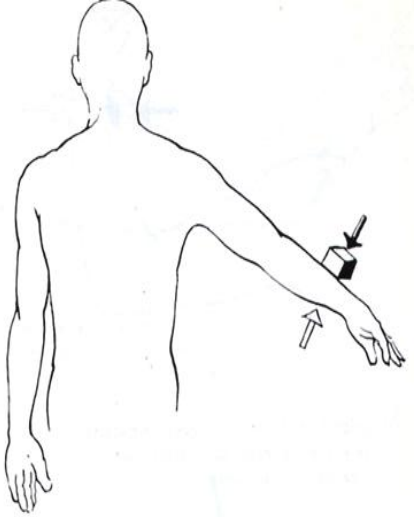

Deltoide (C5, 6; nervo ascellare). Abduzione del braccio elevato lateralmente (a 30 -75 dal corpo) contro una resistenza.

CINGOLO SCAPOLO-OMERALE

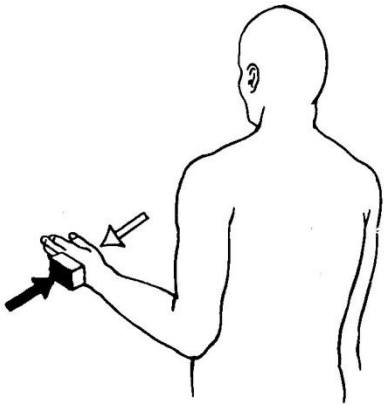

Sottospinato (C4, 5, 6; nervo soprascapolare). Con il gomito flesso a lato, rotazione esterna del braccio contro una resistenza sull'avambraccio.

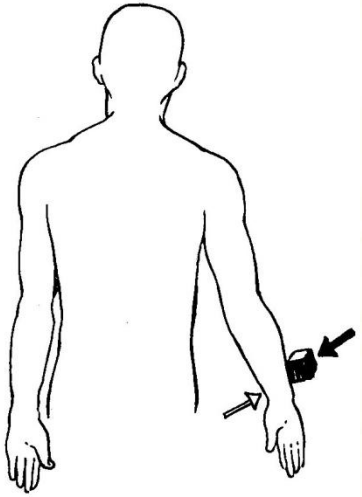

Sopraspinato (C4, 5, 6; nervo soprascapolare). Abduzione del braccio a lato del corpo contro una resistenza.

Grande pettorale, parte superiore (C5, 6, 7, 8; nervo pettorale laterale e mediale). Adduzione del braccio da una posizione di elevazione orizzontale anteriore, contro una resistenza.

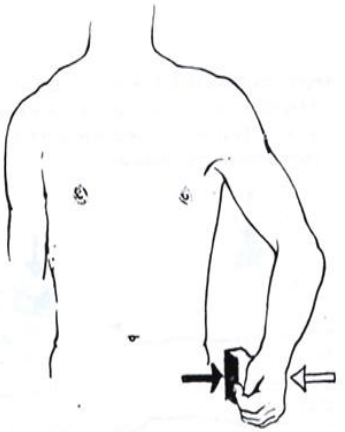

Grande pettorale, parte inferiore (C5, 6, 7, 8, T1; nervo pettorale laterale e mediale). Adduzione del braccio da una posizione anteriore al di sotto dell'orizzontale, contro una resistenza.

La freccia bianca indica la direzione del movimento nell'esaminare un dato muscolo. La freccia nera mostra la direzione della resistenza. I cubi indicano il punto di applicazione della resistenza.

ARTO SUPERIORE

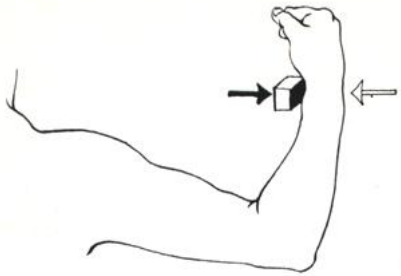

Bicipite (C5, 6; nervo muscolocutaneo). Flessione contro una resistenza dell'avambraccio supinato.

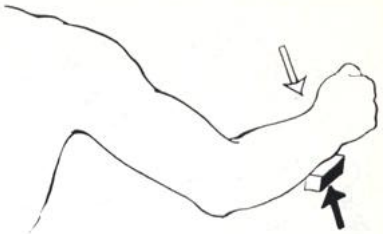

Tricipite (C6, 7, 8; nervo radiale). L'avambraccio, flesso al gomito, viene esteso contro una resistenza.



Brachioradiale (C5, 6; nervo radiale). Flessione del braccio contro una resistenza; braccio in posizione intermedia (non pronato nè supinato).

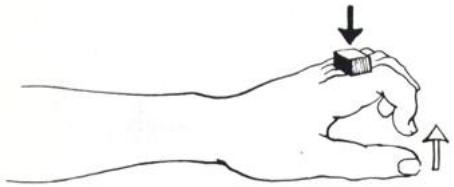

Estensore delle dita (C7, 8; nervo radiale). Estensione delle dita alle articolazioni metacarpofalangee, contro una resistenza.

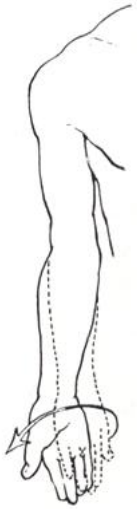

Supinatore (C5, 6; nervo radiale). Supinazione della mano contro una resistenza, con braccio esteso a lato. La resistenza è applicata per mezzo della stretta dell'esaminatore presso il polso del paziente.

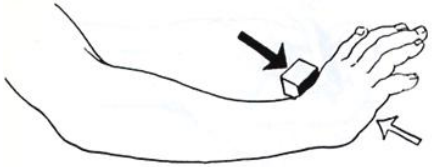

Estensore lungo radiale del carpo (C6, 7, 8; nervo radiale). Estensione del polso dal lato radiale contro una resistenza; dita estese.



Estensore ulnare del carpo (C6, 7, 8; nervo radiale). Polso esteso dal lato ulnare contro una resistenza.

Estensore lungo del pollice (C7, 8; nervo radiale). Estensione del pollice contro una resistenza.

Estensore breve del pollice (C7, 8; nervo radiale). Estensione del pollice all'articolazione metacarpofalangea contro una resistenza.

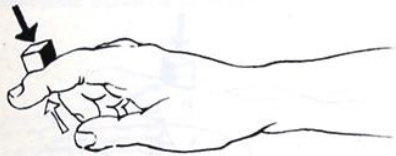

Estensore proprio dell'indice (C6, 7, 8; nervo radiale). Estensione dell'indice contro una resistenza applicata alla faccia dorsale del dito.

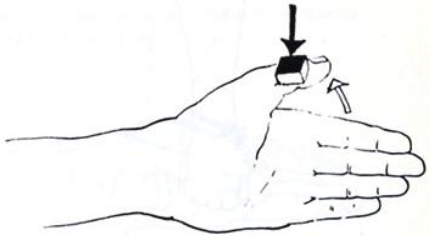

Abduttore lungo del pollice (C7, 8, T1; nervo radiale). Abduzione del pollice contro una resistenza in un piano ad angolo retto rispetto alla superficie palmare.

La freccia bianca indica la direzione del movimento nell'esaminare un dato muscolo. La freccia nera mostra la direzione della resistenza. I cubi indicano il punto di applicazione della resistenza.

MANO

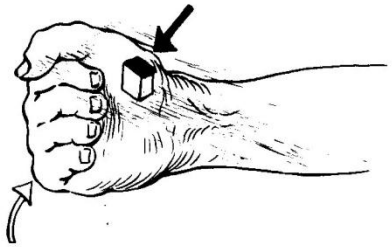

Flessore radiale del carpo (C6, 7; nervo mediano). Flessione del polso dal lato radiale contro una resistenza.

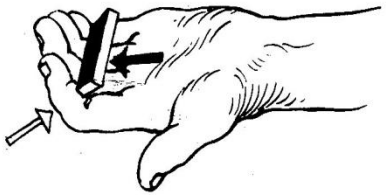

Flessore superficiale delle dita (C7, 8, T1; nervo mediano). Flessione delle dita alla prima articolazione interfalangea, contro una resistenza; falange prossimale fissata.

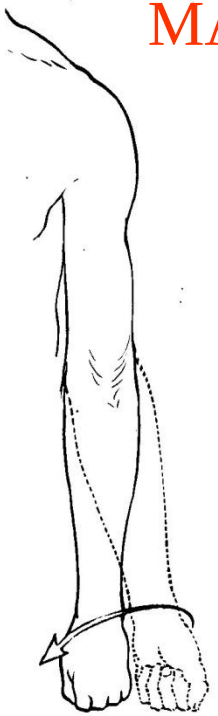

Pronatore rotondo (C6, 7; nervo mediano). Pronazione del braccio esteso contro una resistenza, applicata dalla mano dell'esaminatore che afferra il polso del paziente.



Flessore profondo delle dita I e II (C7, 8, T1; nervo mediano). Flessione contro una resistenza delle falangi terminali dell'indice e medio; estensione della seconda falange.

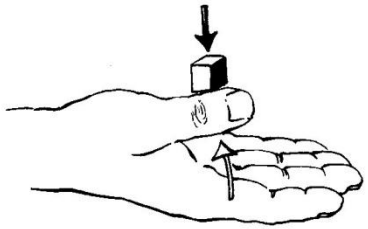

Abduttore breve del pollice (C7, 8, T1; nervo mediano). Abduzione del pollice contro una resistenza, in un piano ad angolo retto con la superficie palmare.

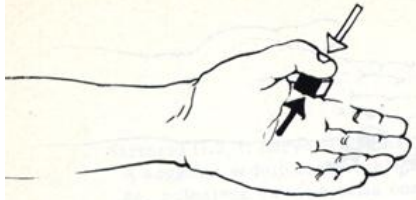

Flessore lungo del pollice (C7, 8, T1; nervo mediano). Flessione della falange terminale del pollice contro una resistenza, con falange prossimale in estensione.

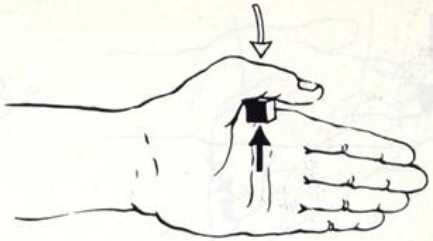

Flessore breve del pollice (C7, 8, T1; nervo mediano). Flessione della falange prossimale del pollice contro una resistenza applicata alla sua superficie palmare.

Opponente del pollice (C8, T1; nervo mediano). Incrociamento del pollice sul palmo contro una resistenza, fino a toccare la punta del mignolo, con unghia del pollice mantenuta parallela al palmo.

Lombricali-Interossei (metà radiale) (C8, T1; nervo ulnare e mediano). Estensione della seconda e terza falange contro una resistenza; estensione completa della prima falange. La metà ulnare ha la stessa innervazione e può essere esaminata nello stesso modo.

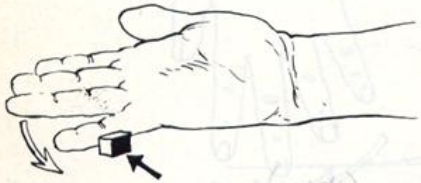

Flessore ulnare del carpo (C7, 8, T1; nervo ulnare). Energica abduzione del mignolo contro una resistenza, con la mano supinata a dita estese sul tavolo.

Flessore del mignolo (C7, 8, T1; nervo ulnare). Flessione contro una resistenza della falange prossimale del mignolo.

La freccia bianca indica la direzione del movimento nell'esaminare un dato muscolo. La freccia nera mostra la direzione della resistenza. I cubi indicano il punto di applicazione della resistenza.

DITA

Flessore profondo del III e IV dito (C8, T1; nervo ulnare). Flessione della falange distale del mignolo e anulare contro una resistenza; estensione della seconda falange.

Abduttore del mignolo (C8, T1; nervo ulnare). Abduzione del mignolo contro una resistenza con mano supinata e dita estese sulla tavola.

Opponente del mignolo (C7, 8, T1; nervo ulnare). Con dita estese, movimento del mignolo attraverso il palmo della mano verso la base del pollice.

Adduttore del pollice (C8, T1; nervo ulnare). Mantenere tra pollice e palmo un pezzo di carta contro una resistenza con l'unghia del pollice ad angolo retto con il palmo.

Interossei dorsali (C8, T1; nervo ulnare). Abduzione dell'indice e dell'anulare dalla linea mediana contro una resistenza con il palmo della mano posto su un tavolo.

Interossei palmari (C8, T1; nervo ulnare). Adduzione dell'indice, anulare e mignolo, che sono prima abdotti, verso la linea mediana contro una resistenza, con mano appoggiata al tavolo sul lato palmare.

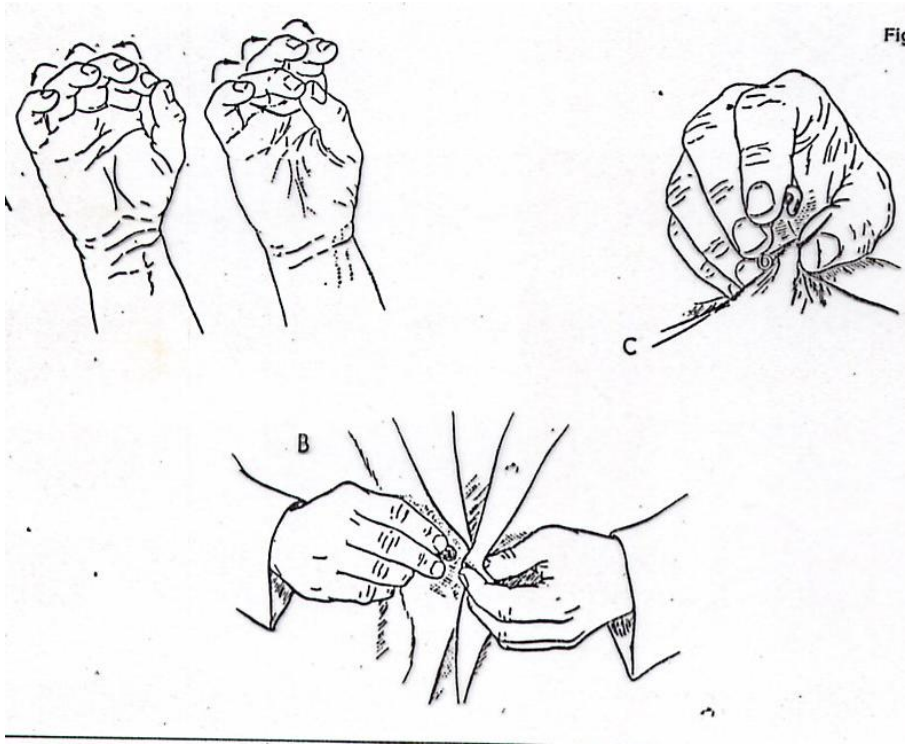

ESAME DELLA FORZA

- - Cingolo pelvico: Ileopsoas: flessione della coscia sul bacino; grande gluteo: estende la coscia e la abduce; medio e piccolo gluteo: abduzione della coscia)
- - Coscia : Quadricipite: estensione del ginocchio, adduttori e flessori
- - Gamba . Tibiale anteriore : flessione dorsale del piede; Peronei laterali : extra rotazione del piede; Tricipite della sura : flessione plantare del piede
- Muscolatura intrinseca del piede

CINGOLO PELVICO

Sartorio (L2, 3; nervo femorale).
A soggetto seduto e ginocchia flesse, rotazione esterna della coscia contro una resistenza sulla gamba.

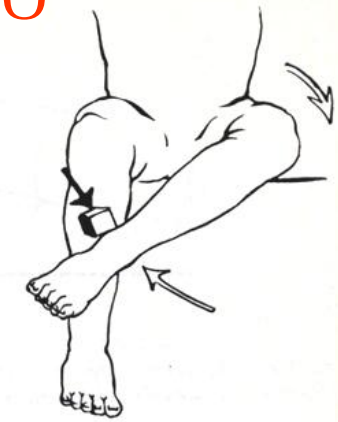

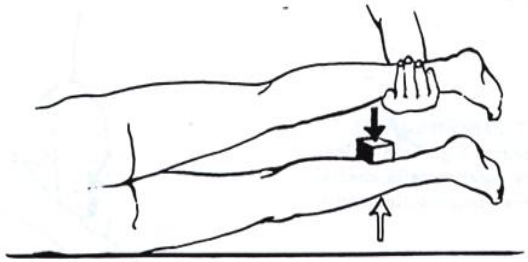

Adduttori (L2, 3, 4; nervo otturatorio). Con soggetto sdraiato di lato a ginocchia estese, adduzione dell'arto più basso contro una resistenza, mentre l'esaminatore sostiene il più alto.

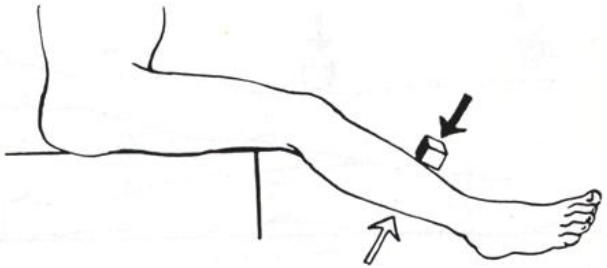

Quadricipite femorale (L2, 3, 4; nervo femorale).
Estensione del ginocchio contro una resistenza sulla gamba.

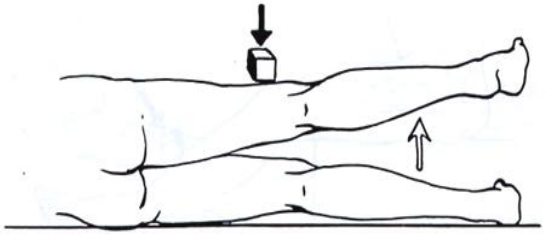

Medio e piccolo gluteo; tensore della fascia lata (L4, 5, S1; nervo gluteo superiore). Esame dell'abduzione: soggetto sdraiato di lato con gambe e coscie estese; abduzione contro una resistenza dell'arto inferiore situato più alto.

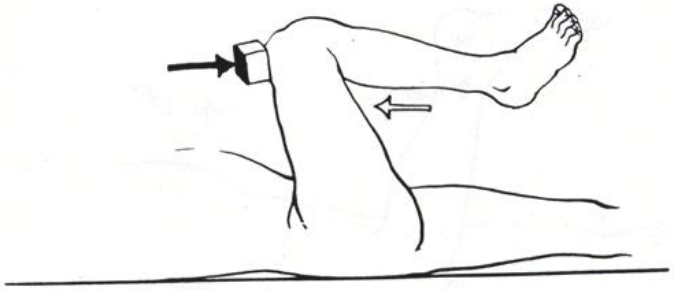

Iliopsoas (L1, 2, 3; nervo femorale). Soggetto supino con ginocchio flesso. Ulteriore flessione della coscia, che è già a circa 90°, contro una resistenza.

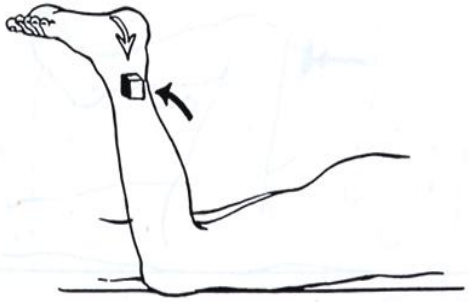

Medio e piccolo gluteo; tensore della fascia lata (L4, 5, S1; nervo gluteo superiore). Esame della rotazione interna: con soggetto prono e ginocchia flesse, movimento laterale del piede contro una resistenza.

GAMBA E PIEDE

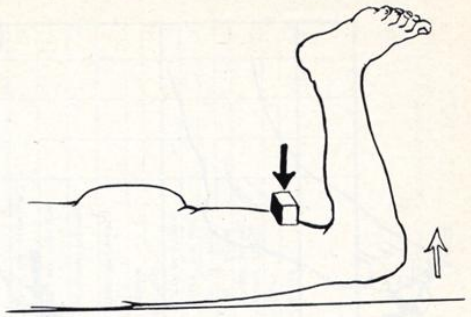

Grande gluteo (L4, 5, S1, 2; nervo gluteo inferiore). Con soggetto prono, elevazione del ginocchio dal tavolo contro una resistenza.

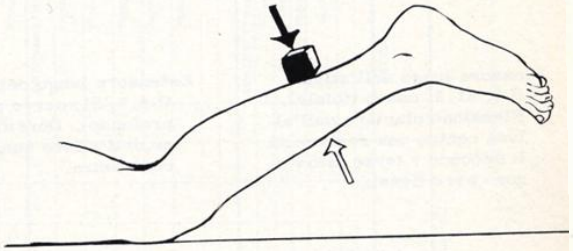

Gruppo dei semitendinosi (L4, 5, S1, 2; nervo sciatico). Con soggetto prono, flessione del ginocchio contro una resistenza.

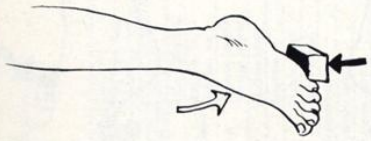

Gastrocnemio (L5, S1, 2; nervo tibiale). Con soggetto prono, flessione plantare del piede contro una resistenza.

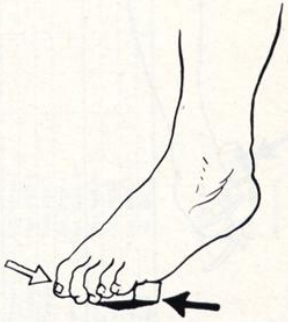

Flessore lungo delle dita (S1, 2; nervo tibiale). Flessione plantare delle articolazioni delle dita del piede contro una resistenza.

Flessore lungo dell'alluce (L5, S1, 2; nervo tibiale). Flessione plantare dell'alluce contro una resistenza. Il secondo e terzo dito vengono pure flessi.

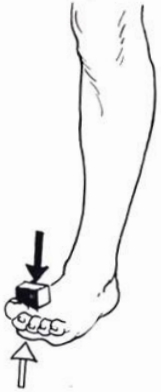

Estensore lungo dell'alluce (L4, 5, S1; nervo peroneo profondo). Dorsiflessione dell'alluce contro una resistenza.

Estensore lungo delle dit (L4, 5, S1; nervo peroneo profondo). Flessione dorsale delle dita contro una resistenza.

Tibiale anteriore (L4, 5; nervo peroneo profondo). Flessione e pronazione del piede contro una resistenza applicata al piede con la mano dell'esaminatore.

Peroneo lungo e breve (L5, S1; nervo peroneo superficiale). Supinazione del piede contro una resistenza applicata al piede dalla mano dell'esaminatore.

Tibiale posteriore(L5, S1; nervo tibiale). Pronazione del piede flesso plantarmente contro una resistenza applicata al piede dalla mano dell'esaminatore.

ESAME GLOBALE DELLA FORZA MUSCOLARE

- **POSIZIONI ANTIGRAVITARIE DI MINGAZZINI AGLI ARTI SUPERIORI E INFERIORI**
- **DI BARRE' AGLI ARTI INFERIORI**

Fig. I-2 - A) Prova di Mingazzini arti superiori: modesto deficit motorio arto sn.

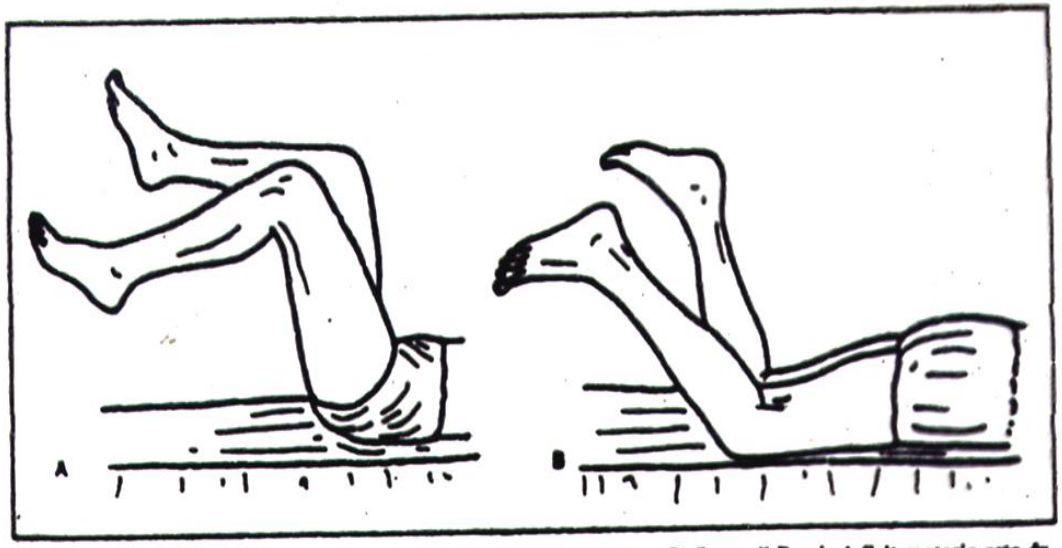

Fig. I-3 - A) Prova di Mingazzini arti inferiori: deficit motorio arto sn. B) Prova di Barré: deficit motorio arto dx.

QUANTIFICAZIONE DEI DIFETTI DELLA FORZA

- **MEDICAL RESEARCH COUNCIL (1943)**
- **5 = forza normale**
- **4 = movimento possibile in tutta la sua ampiezza, vinto dalla resistenza dell'esaminatore**
- **3 = movimento possibile contro la gravità, non contro la resistenza dell'esaminatore**
- **2 = movimento possibile solo se è eliminato l'effetto della gravità**
- **1 = movimento impossibile; sono visibili e/o palpabili deboli contrazioni del muscolo, senza spostamento segmentario**
- **0 = paralisi totale**

PARALISI DI MOTO CENTRALE: SINDROME PIRAMIDALE

- Non interessa singoli muscoli o singoli gruppi muscolari:
- la topografia dipende dalla sede della lesione lungo il sistema piramidale:
- Cortico-pontino,
- Cortico-bulbare
- Cortico-spinale.



Clinica Neurologica



Come funziona il cervello

SPECIALIZZAZIONE LONGITUDINALE

- **POST: aree coinvolte nella percezione di dati sensitivi dal mondo esterno:**
  - Aree visive
  - Aree uditive
  - Aree somatosensitive
  - Aree linguaggio (comprensione)
- **ANT: sistemi effettori: esecuzione azioni**
  - Aree motorie
  - Aree linguaggio (produzione)
  - Aree decisionali



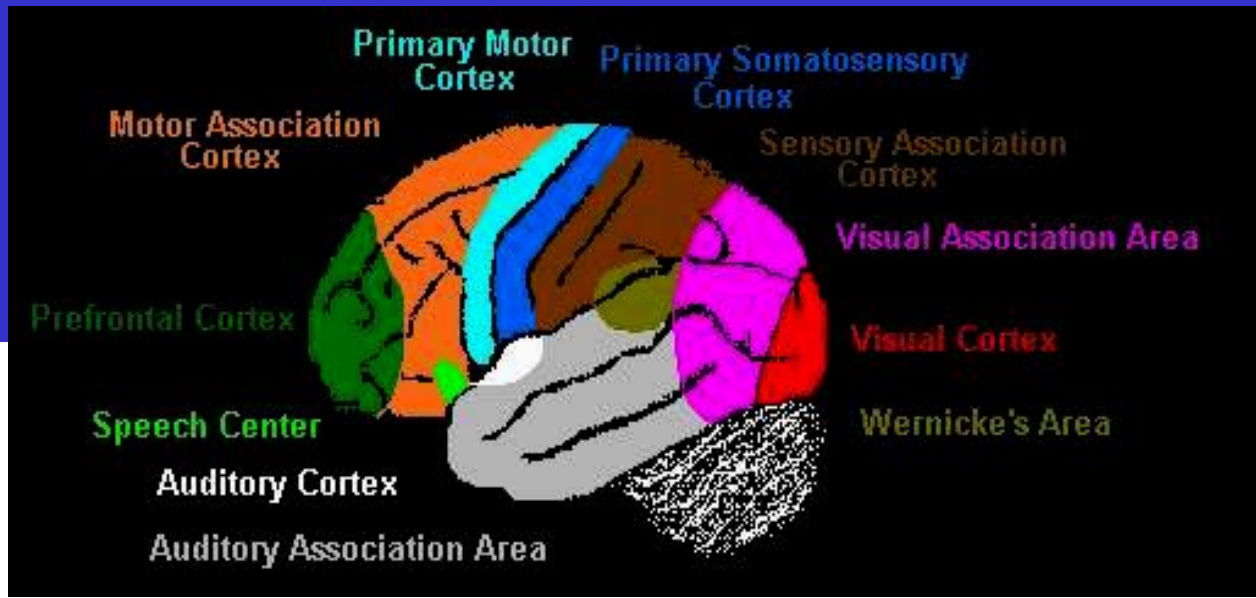

Aree cerebrali e connessioni

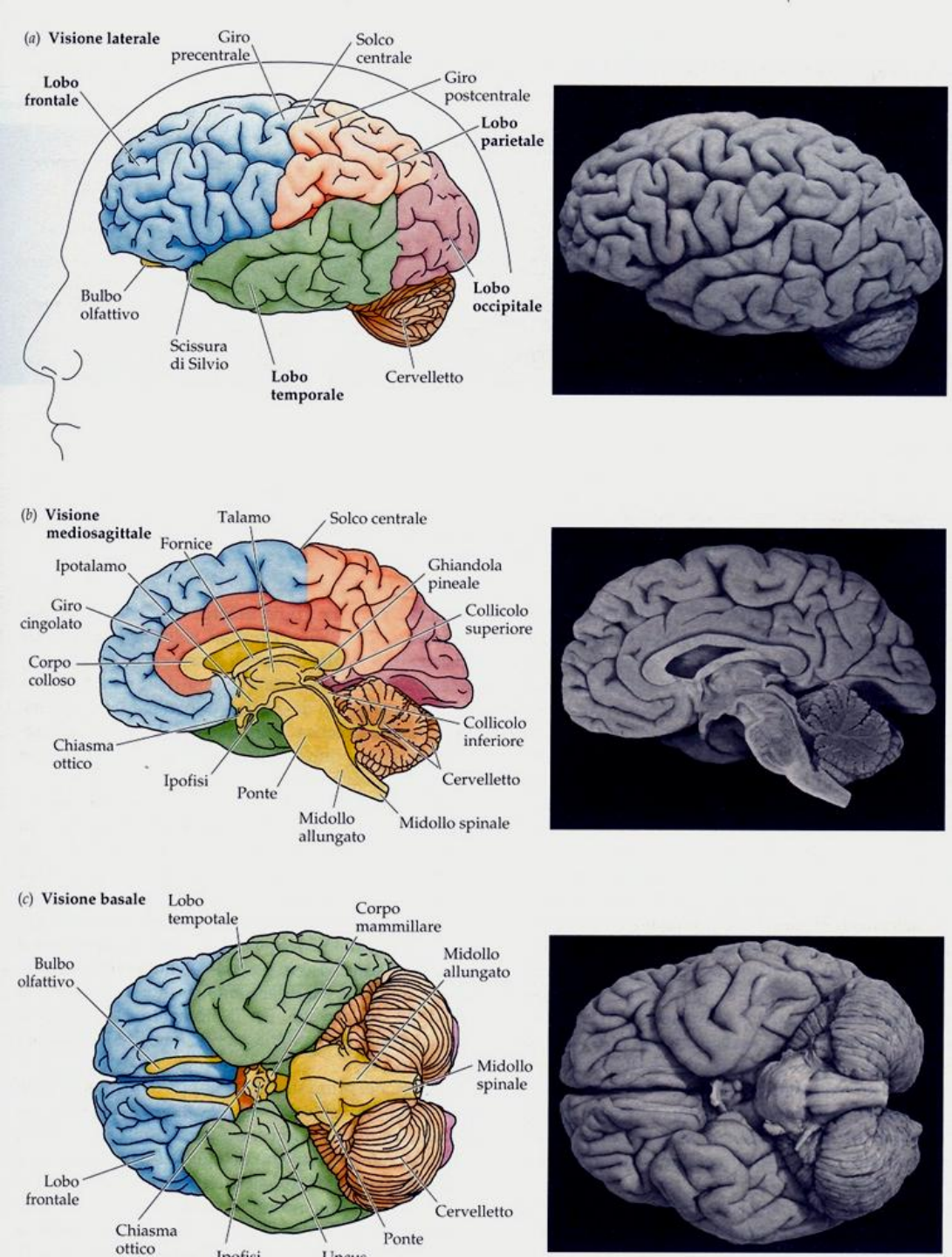

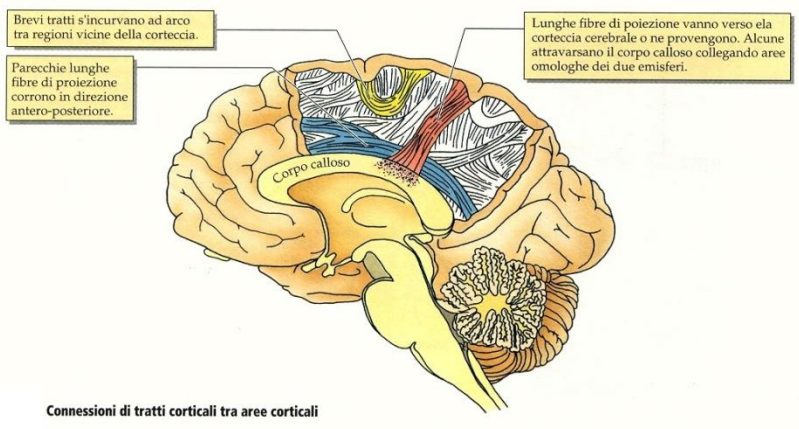

Connessioni di tratti corticali tra aree corticali

Aree motorie

A Semplice flessione delle dita (esecuzione)

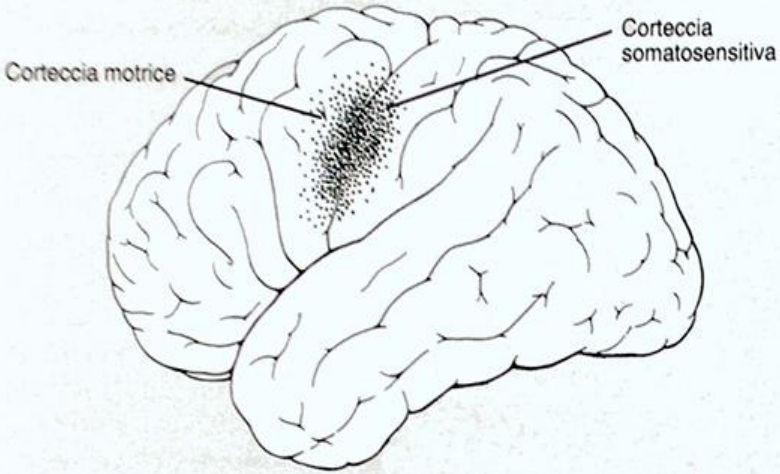

B Sequenza di movimenti delle dita (esecuzione)

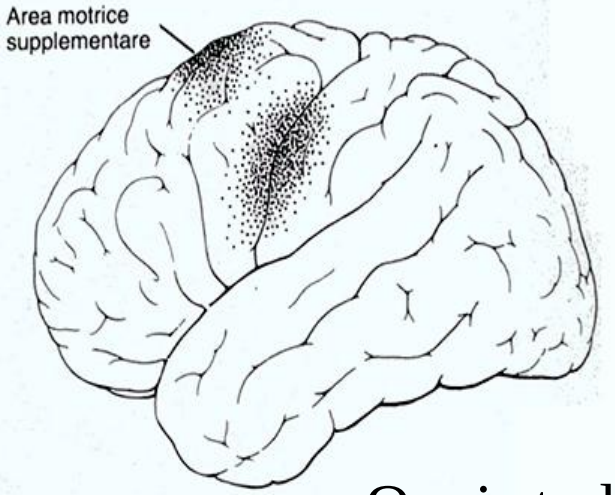

Oggi studi con fRM

C Sequenza di movimenti delle dita (ripetizione mentale)

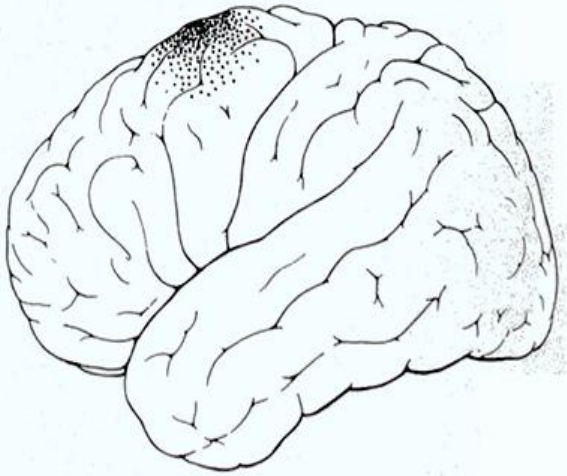

FIGURA 40-14
Gli aumenti localizzati del flusso ematico cerebrale durante l'esecuzione di particolari comportamenti indicano quali aree della corteccia cerebrale sono implicate in quei comportamenti. (Modificata, da Roland et al., 1980).

A. Quando un dito viene tenuto premuto contro una molla, si osserva un aumento del flusso ematico a livello delle aree della mano delle cortecce motrice primaria e somatosensitiva primaria. L'aumento a livello dell'area motrice è in rapporto con l'esecuzione della risposta motoria, mentre quello a livello dell'area sensitiva è la conseguenza dell'attivazione dei recettori periferici.

B. Durante l'esecuzione di una complessa sequenza di movimenti delle dita l'aumento del flusso ematico interessa anche l'area motrice supplementare.

C. Durante la ripetizione mentale della stessa sequenza di movimenti il flusso ematico aumenta solo a livello dell'area motrice supplementare. Per determinare il flusso ematico si procedeva ad iniettare per via endovenosa una soluzione salina contenente xeno radioattivo e a misurare la radioattività a livello di parti diverse della corteccia cerebrale mediante una serie di rivelatori posti sullo scalpo. Poiché il flusso ematico locale aumenta con l'aumento dell'attività nervosa, la misurazione della radioattività fornisce un indice attendibile dell'attività nervosa in corrispondenza della superficie cerebrale.

LE CORTECCE MOTORIE

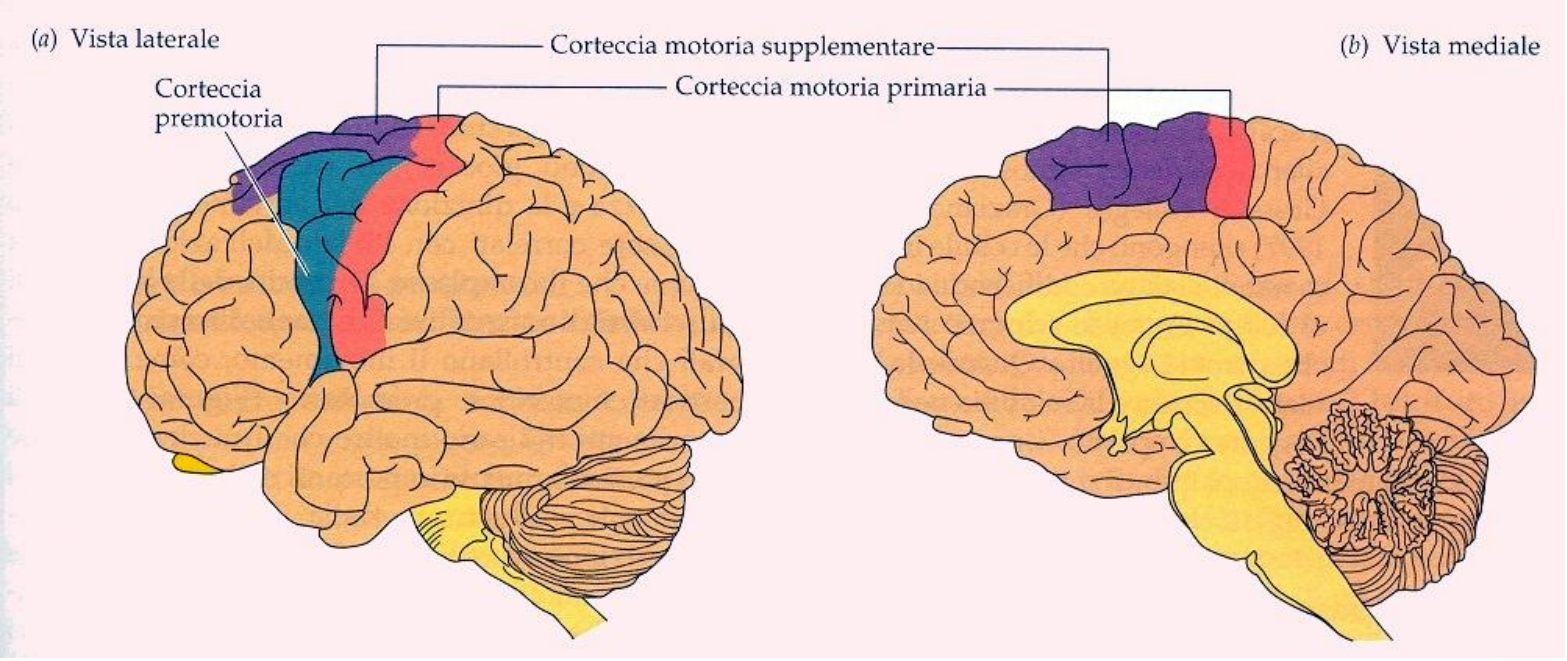

(a) Vista laterale del cervello che mostra la localizzazione della corteccia motoria primaria

(b) Rappresentazione del corpo nella corteccia motoria primaria

(c) Homunculus motorio

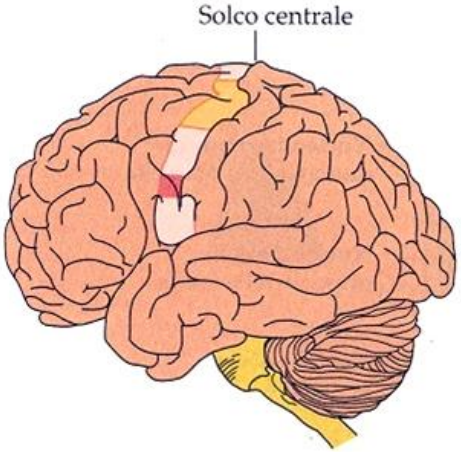

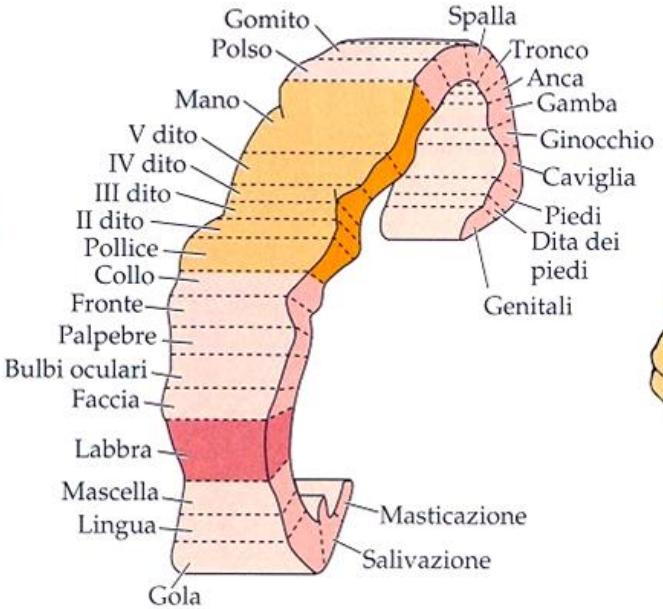

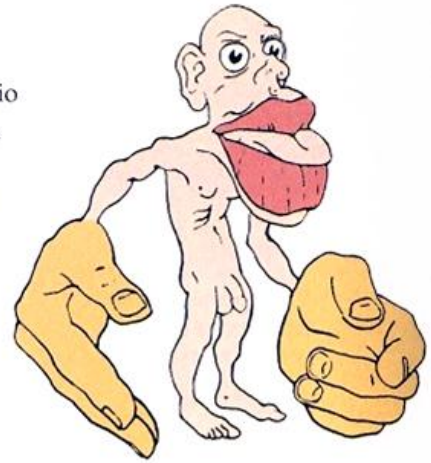

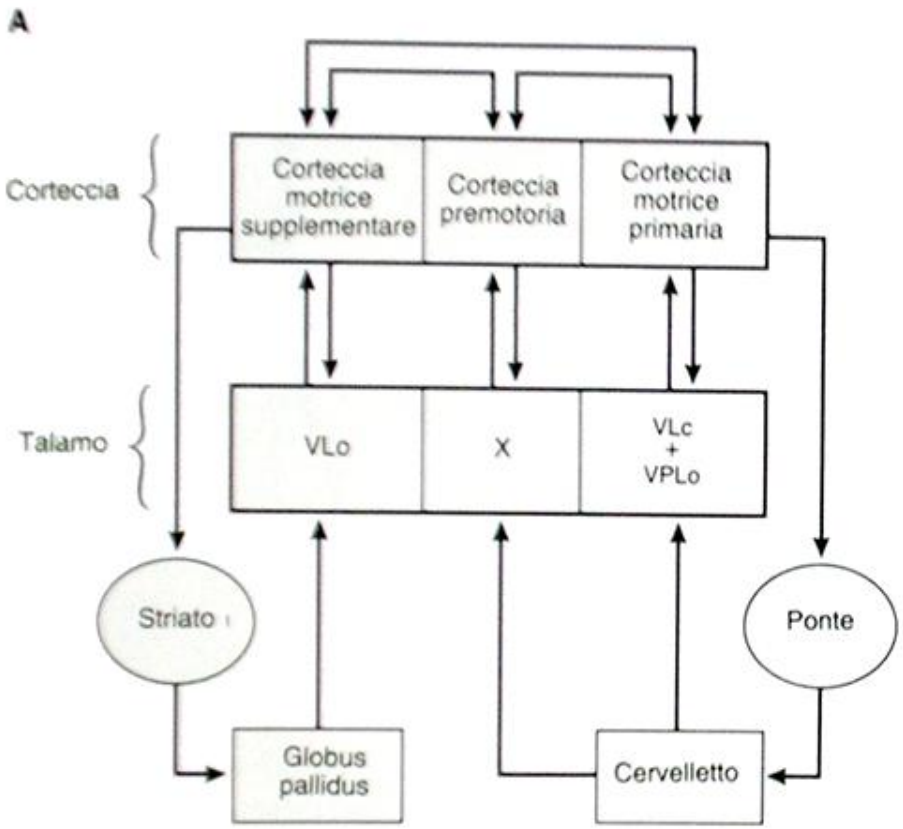

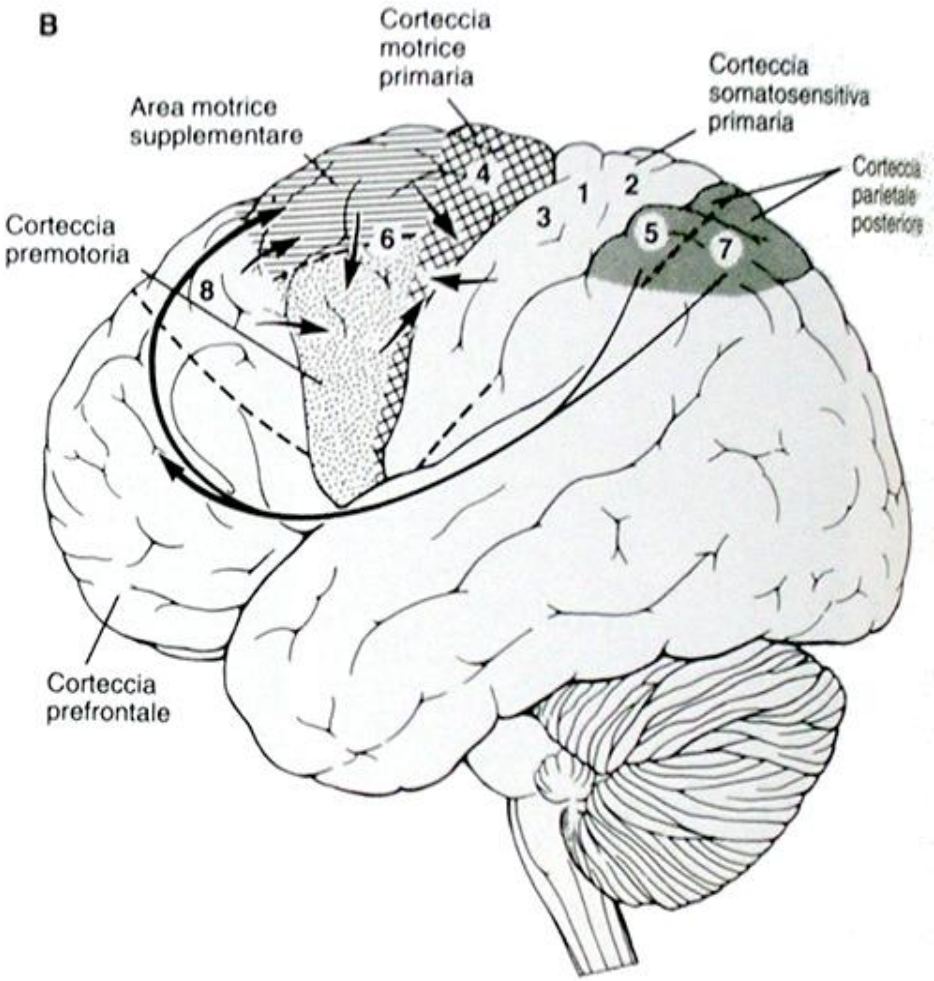

FIGURA 40-4
Le aree motrici ricevono afferenze sottocorticali e cortico-corticali.

A. Afferenze sottocorticali dai nuclei talamici. Le sigle **VLo** e **VLc** indicano rispettivamente le porzioni orale (rostrale) e caudale del nucleo ventrolaterale del talamo. La sigla **VPLo** indica la porzione orale del nucleo ventrale posterolaterale e la sigla **X** il nucleo X.

B. Connessioni cortico-corticali. Anche se le frecce sono unidirezionali le vie di interconnessione sono reciproche.

LE CORTECCE MOTORIE

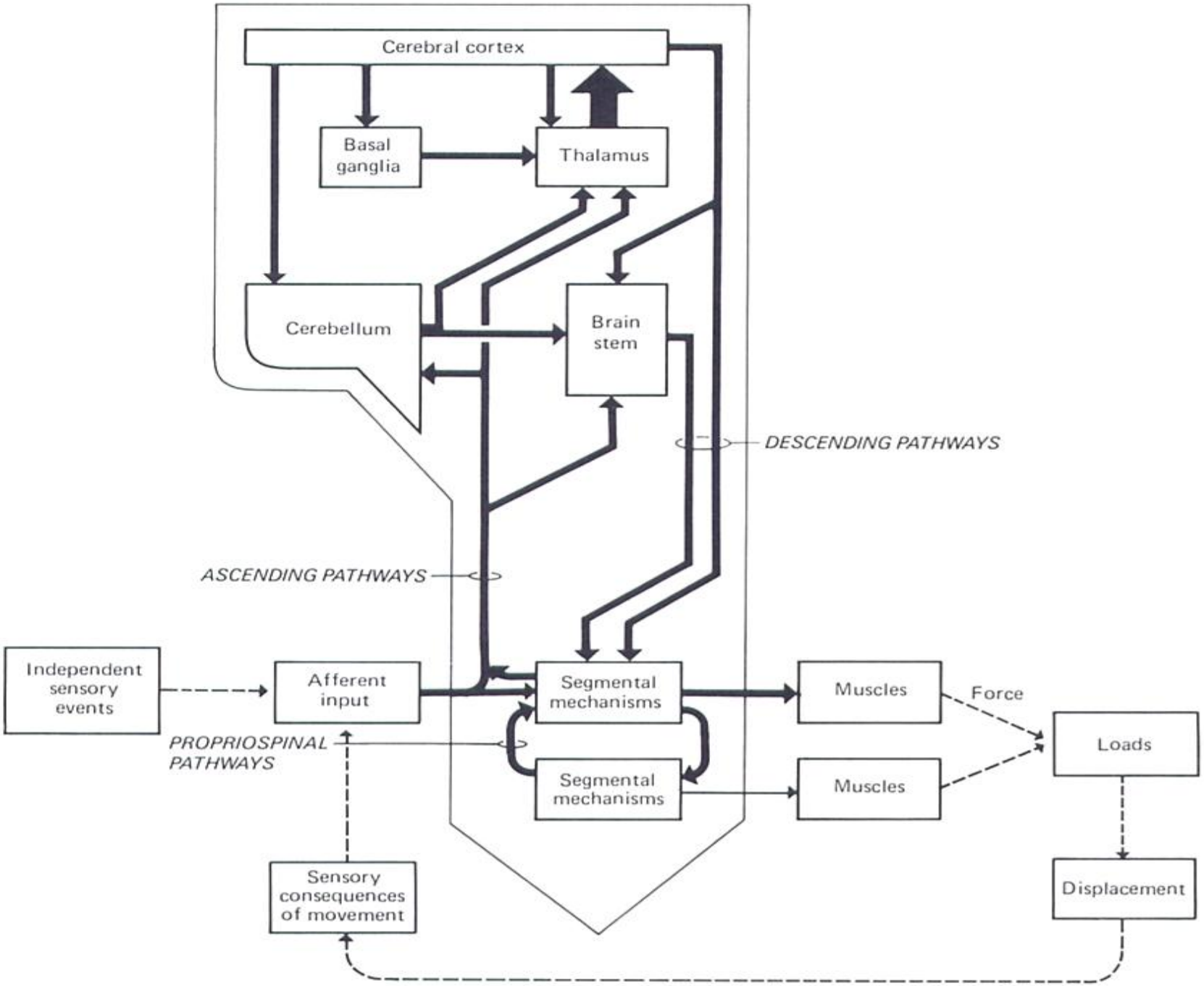
Cerebral cortex
Basal ganglia
Thalamus
Cerebellum
Brain stem
DESCENDING PATHWAYS
ASCENDING PATHWAYS
Independent sensory events
Afferent input
Segmental mechanisms
Muscles
Force
Loads
PROPRIOSPINAL PATHWAYS
Segmental mechanisms
Muscles
Sensory consequences of movement
Displacement

Come funziona il cervello

Sistemi sensitivi e motori

La corteccia motoria, situata nel lobo frontale, controlla i movimenti del corpo. Se parte di essa viene stimolata elettricamente, si induce il movimento della parte corrispondente del corpo.

La corteccia sensoriale, situata nel lobo parietale, controlla le percezioni sensoriali del corpo. Se parte di essa viene stimolata elettricamente, si produce una sensazione nella parte corrispondente del corpo

Nell'omuncolo moto-sensoriale il numero di neuroni dedicati a ciascuna parte del corpo è proporzionale all'importanza della parte stessa. Ad esempio, vi sono più neuroni per il dito pollice che per il collo.

Questa scoperta avvenne attorno al 1870, grazie al lavoro di Fritsch e Hitzig.

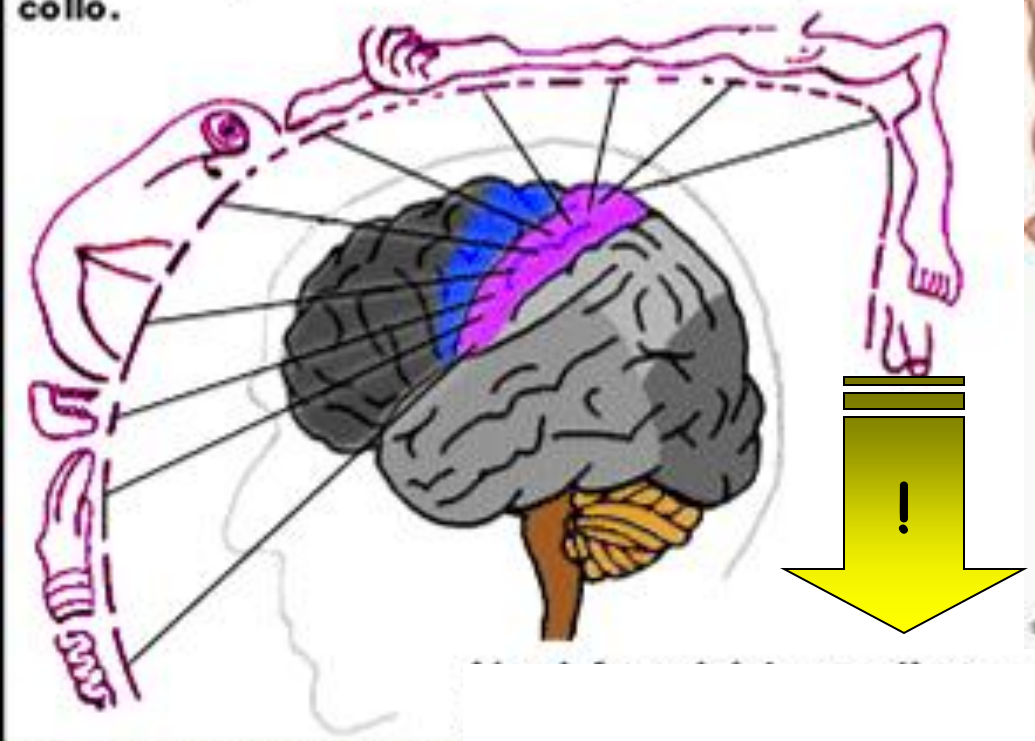

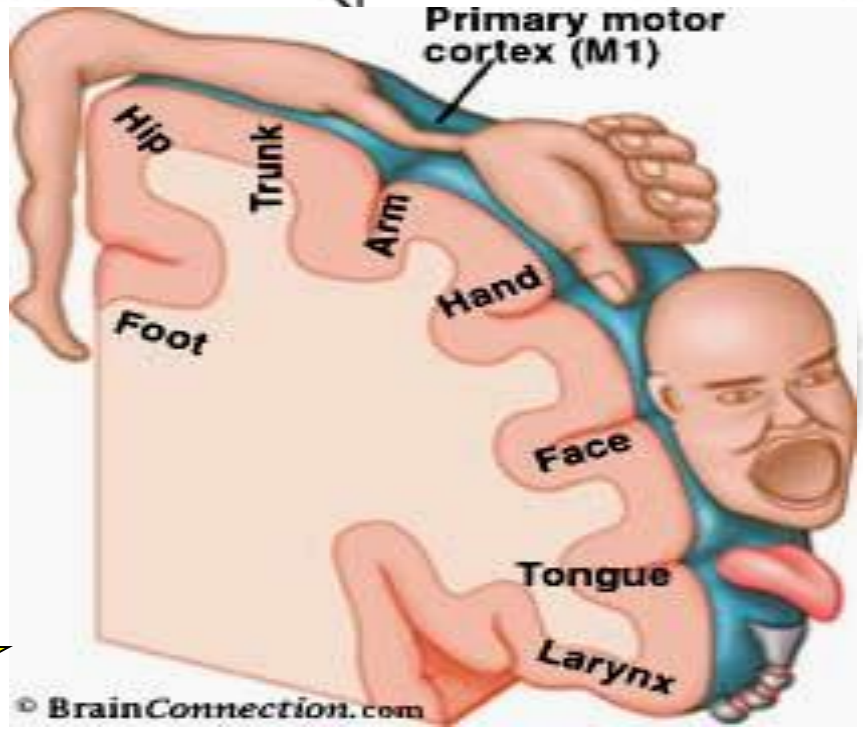

REGOLAZIONE DELLE ATTIVITÀ MOTORIE

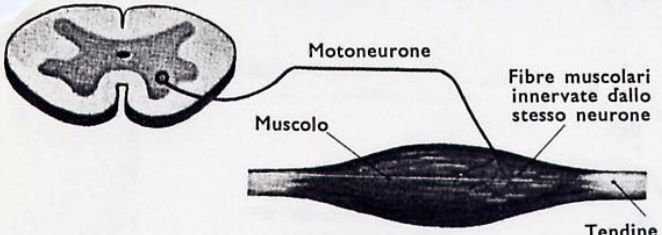

Fig. 1. Unità motoria.

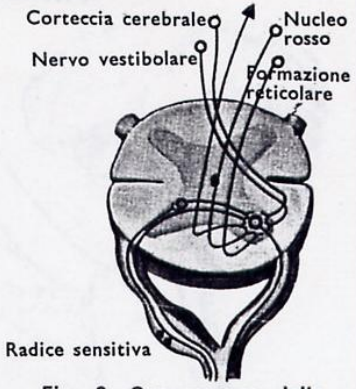

Fig. 2. Convergenza delle fibre.

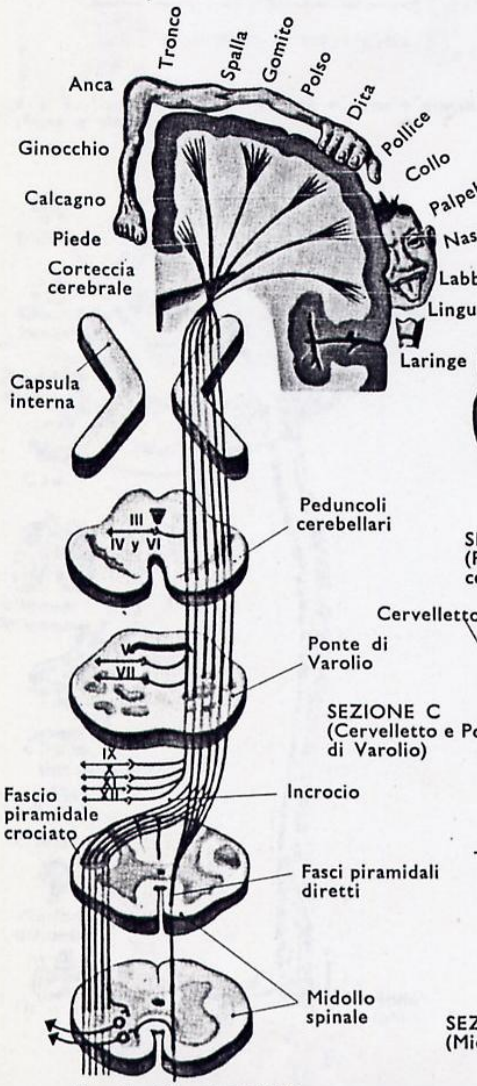

Fig. 3. Vie piramidali.

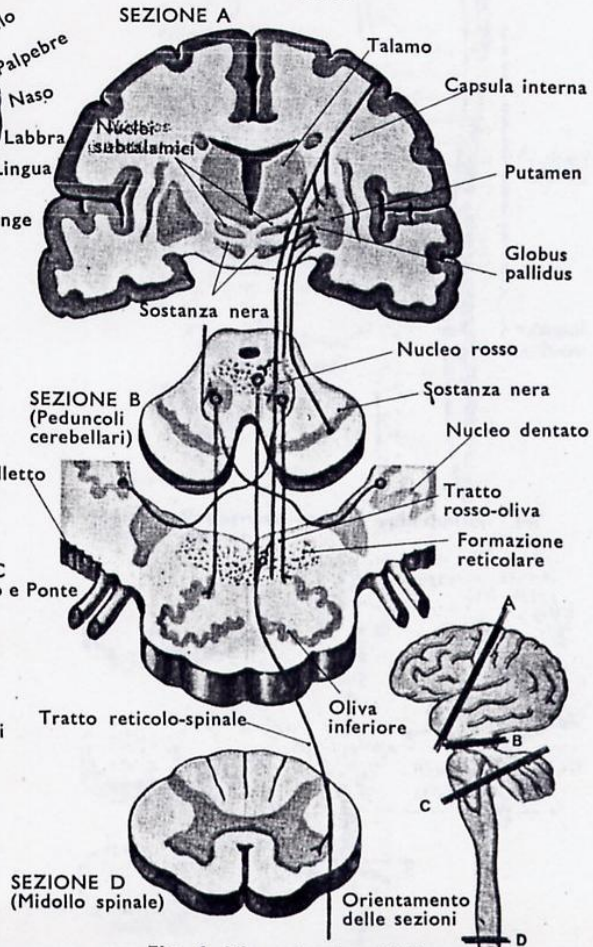

Fig. 4. Vie extrapiramidali.

LA VIA PIRAMIDALE: corteccia

- circa un milione di fibre:
  - 30% da area motoria primaria (4)
  - 40% da area premotoria (6) o supplementare motoria
  - 30% da aree parietali a funzione sensitiva.
- solo il 2-3% di queste fibre è costituito dagli assoni delle cellule piramidali giganti di Betz, del V strato della corteccia motoria.
- a livello corticale si trova una rappresentazione somatotopica dei movimenti corporei.
- Una rappresentazione somatotopica è mantenuta in tutta la via piramidale, dove le fibre sono più ravvicinate, lì un danno avrà conseguenza più gravi (capsula interna)

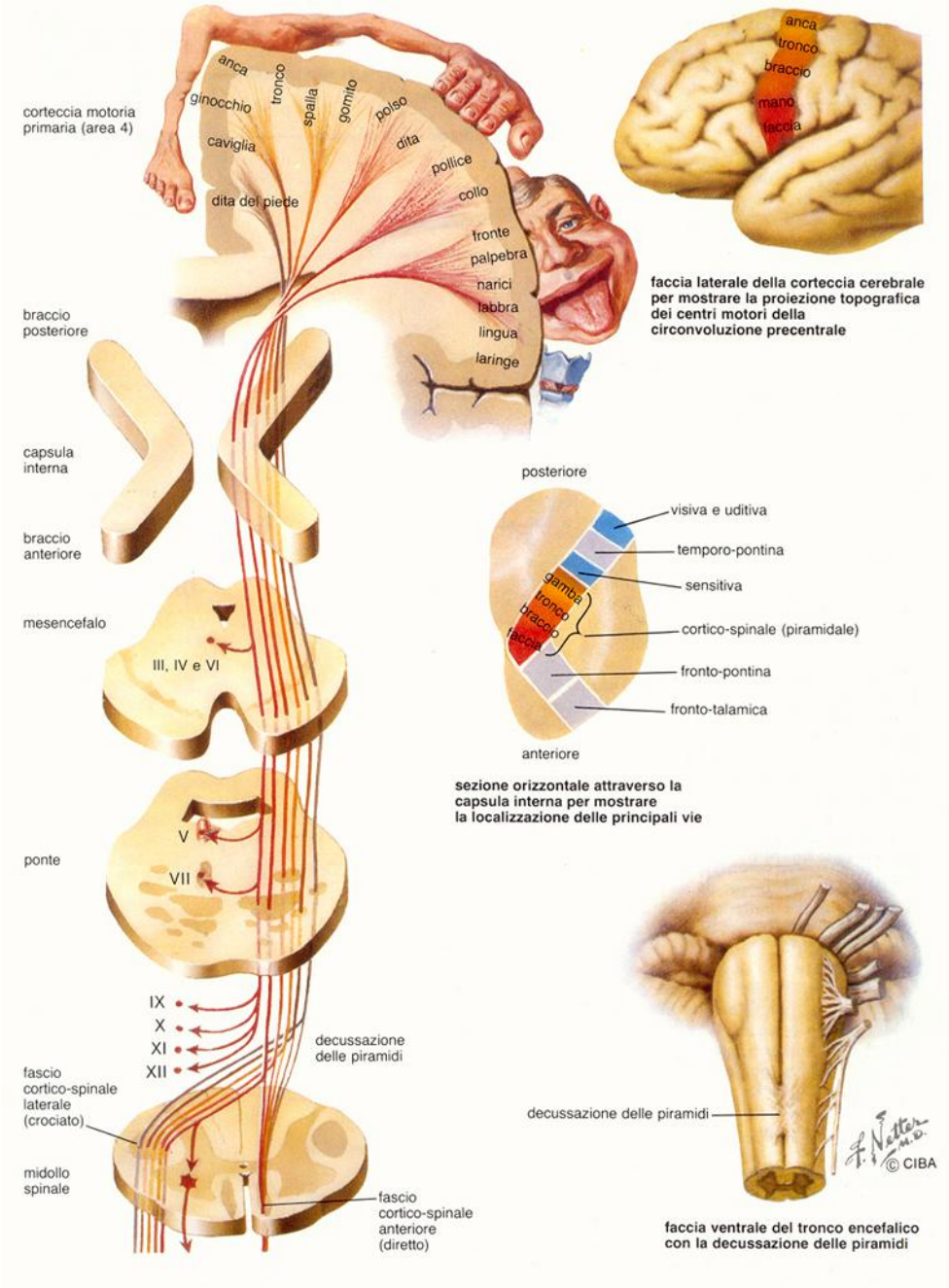

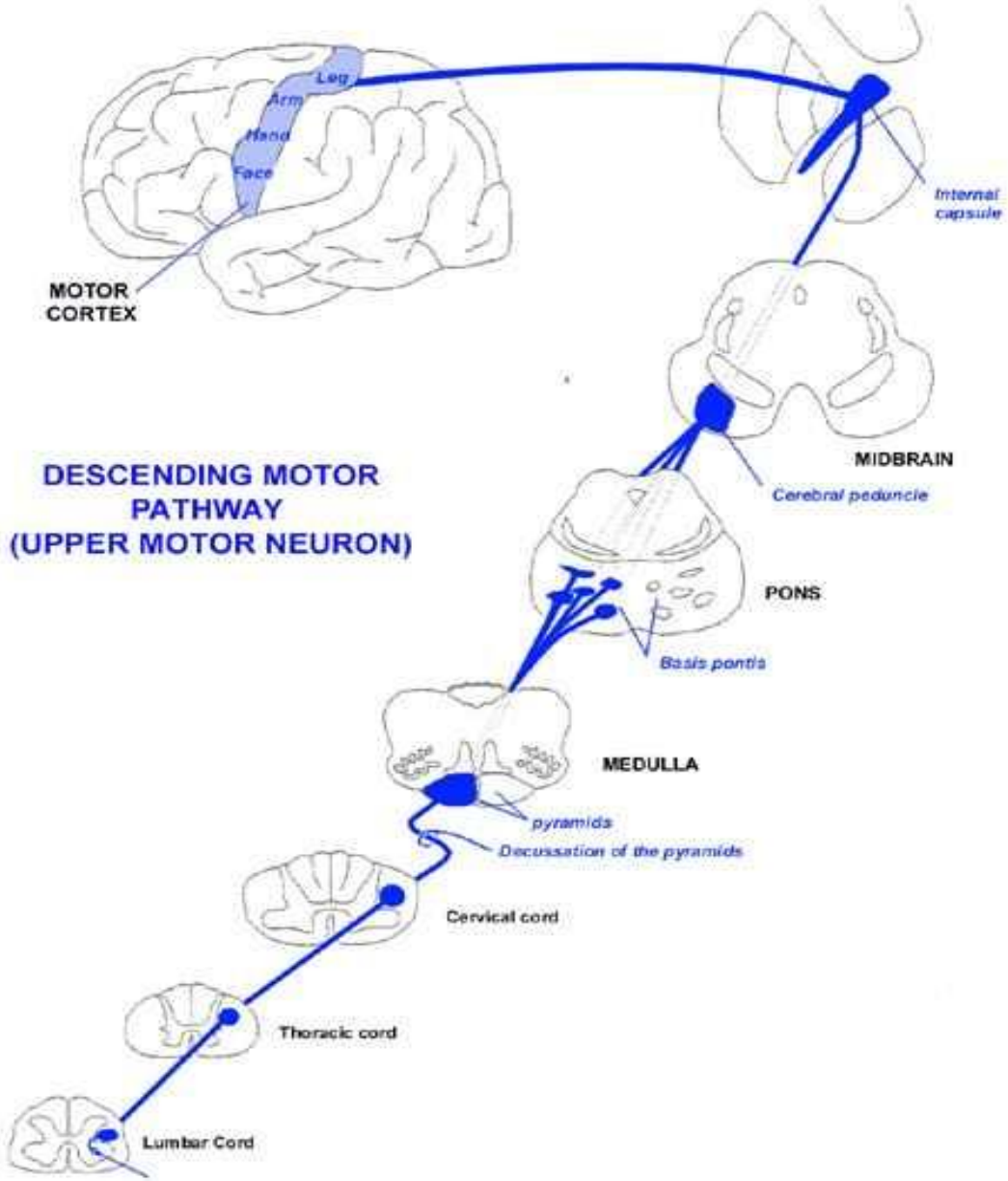
DESCENDING MOTOR PATHWAY
(UPPER MOTOR NEURON)
Leg
Arm
Hand
Face
MOTOR CORTEX
Internal capsule
MIDBRAIN
Cerebral peduncle
PONS
Basis pontis
MEDULLA
pyramids
Decussation of the pyramids
Cervical cord
Thoracic cord
Lumbar Cord

livello piramidale o corticospinale

- importanza primaria nel controllo volontario dell'attività dei motoneuroni spinali e dei neuroni dei nuclei dei nervi cranici
- LE LESIONI DEL SISTEMA PIRAMIDALE, A QUALSIASI LIVELLO DETERMINANO LA **PERDITA DELLA MOTILITA' VOLONTARIA**

- **Come nasce un movimento volontario ?**
  - **Dalla corteccia nasce l'impulso, che scende lungo**
  - **la via piramidale, che termina a livello**
  - **del midollo spinale, nelle corna anteriori, dove contrae sinapsi con il**
  - **motoneurone α, da qui lungo il nervo periferico arriva alla**
  - **giunzione neuromuscolare, che permette il passaggio del messaggio al**
  - **muscolo, che si contrae!!**

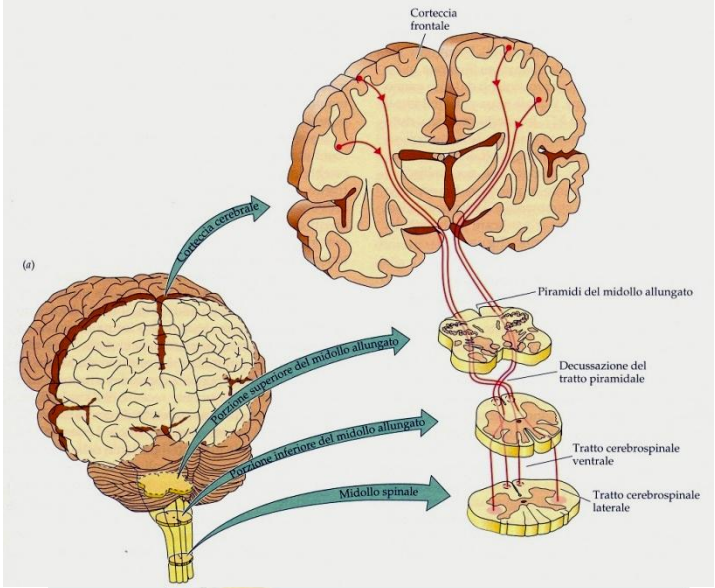

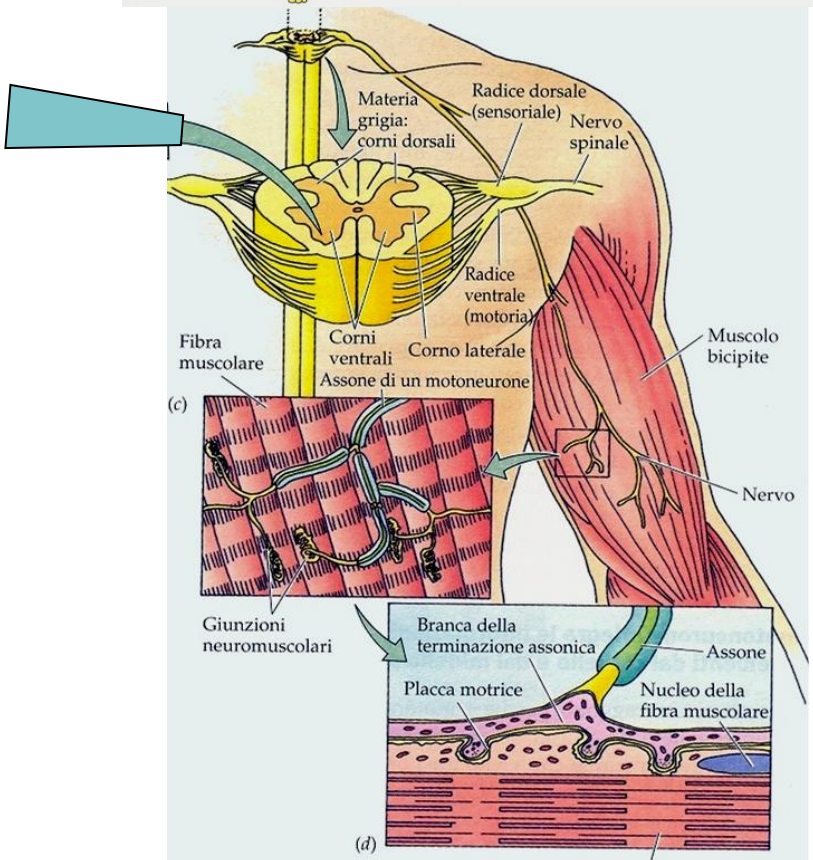

LA VIA PIRAMIDALE: fino al bulbo

- da **corteccia le fibre si compattano** e si torcono e costituiscono la capsula interna (tra i nuclei caudato ed il talamo): ginocchio e 2/3 del braccio posteriore. Nel ginocchio sono fibre cortico-bulbari.
- il **fascio cortico-bulbare** o cortico-nucleare è diretto ai nuclei dei nn cranici controlaterali. i fasci cortico-spinali si trovano sparpagliati a livello pontino, si ricompattano a livello bulbare, dove la maggior parte decussa e, mantenendo la somatotopia, raggiunge il midollo spinale come **fascio piramidale crociato**, nei cordoni laterali (fibre cervicali più mediali, fibre sacrali più laterali).
- **una parte (15%) non decussa e forma il fascio piramidale diretto, nei cordoni anteriori. Queste fibre decussano a livello metamerico.**

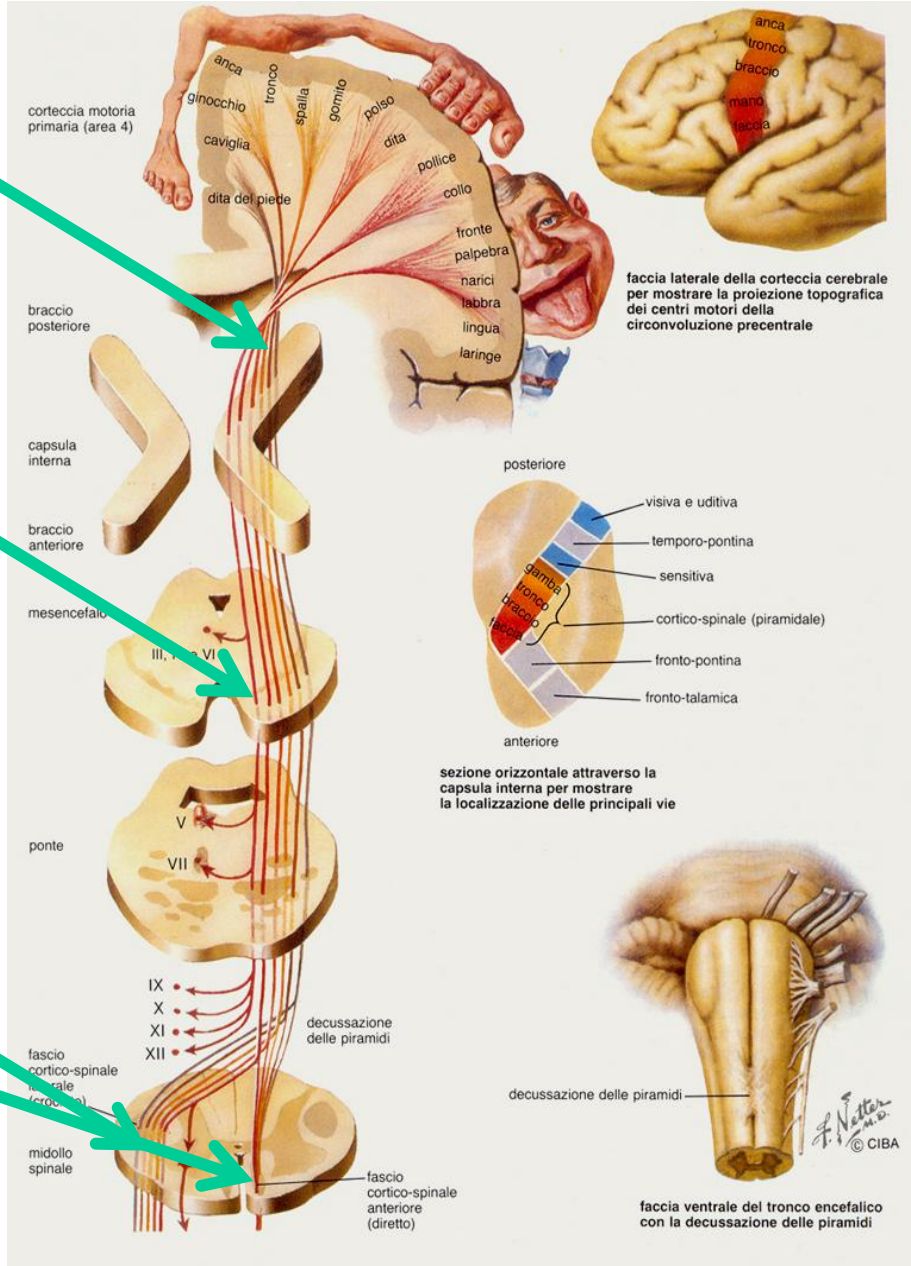

Funzione motoria

<u>Vie discendenti nel midollo spinale:</u>

- Via laterale: nei “nuclei laterali” (tratti cortico-spinale e rubro-spinale), deputato al controllo volontario della muscolatura distale degli arti e dipende strettamente dalla corteccia cerebrale.

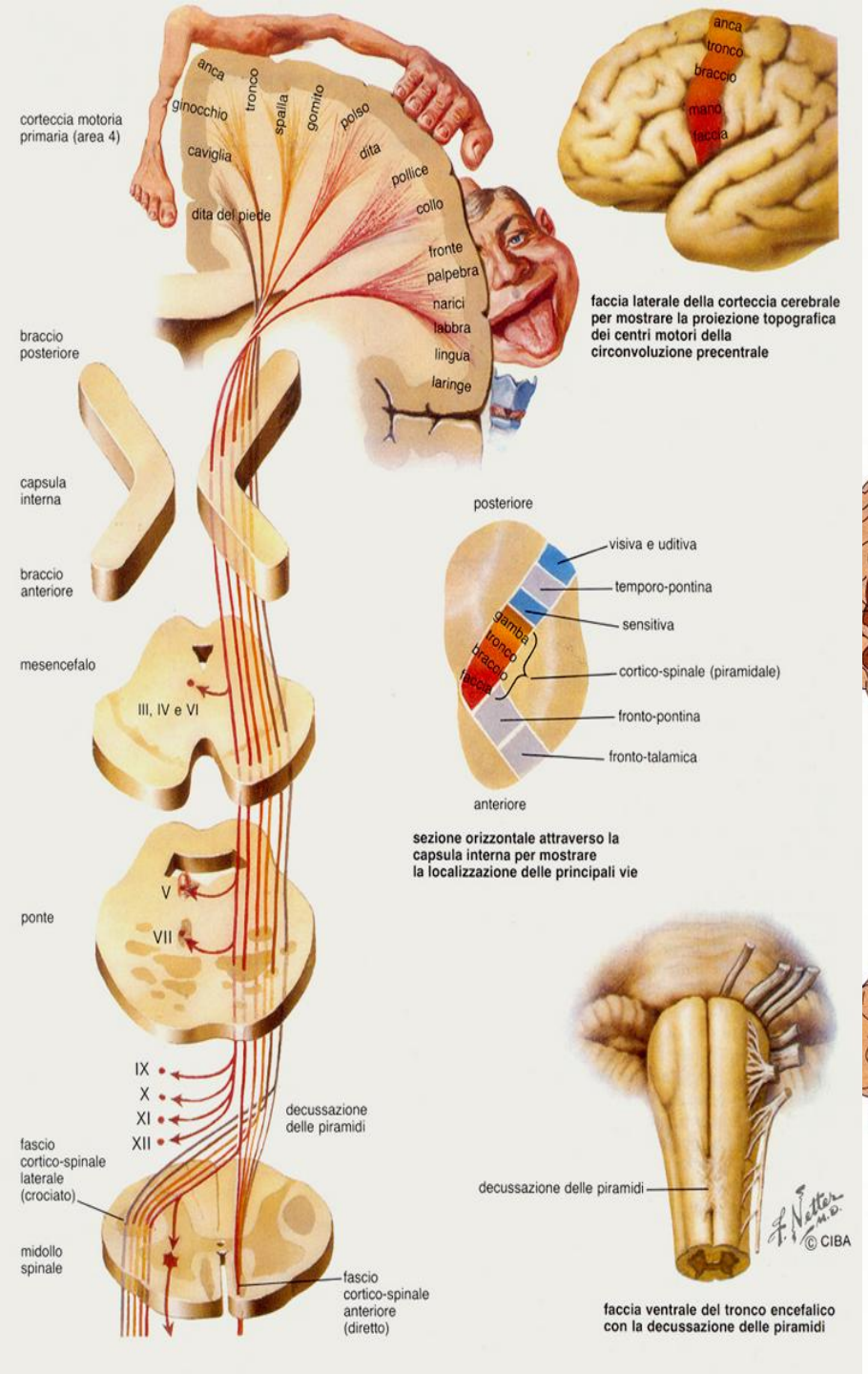
corteccia motoria primaria (area 4)
anca
tronco
ginocchio
spalla
gomito
polso
caviglia
dita
pollice
dita del piede
collo
fronte
palpebra
narici
labbra
lingua
laringe
braccio posteriore
capsula interna
braccio anteriore
mesencefalo
III, IV e VI
ponte
V
VII
IX
X
XI
XII
decussazione delle piramidi
fascio cortico-spinale laterale (crociato)
midollo spinale
fascio cortico-spinale anteriore (diretto)
anca
tronco
braccio
mano
faccia
faccia laterale della corteccia cerebrale per mostrare la proiezione topografica dei centri motori della circonvoluzione precentrale
posteriore
visiva e uditiva
temporo-pontina
sensitiva
gamba
tronco
braccio
faccia
cortico-spinale (piramidale)
fronto-pontina
fronto-talamica
anteriore
sezione orizzontale attraverso la capsula interna per mostrare la localizzazione delle principali vie
decussazione delle piramidi
F. Netter M.D.
© CIBA
faccia ventrale del tronco encefalico con la decussazione delle piramidi

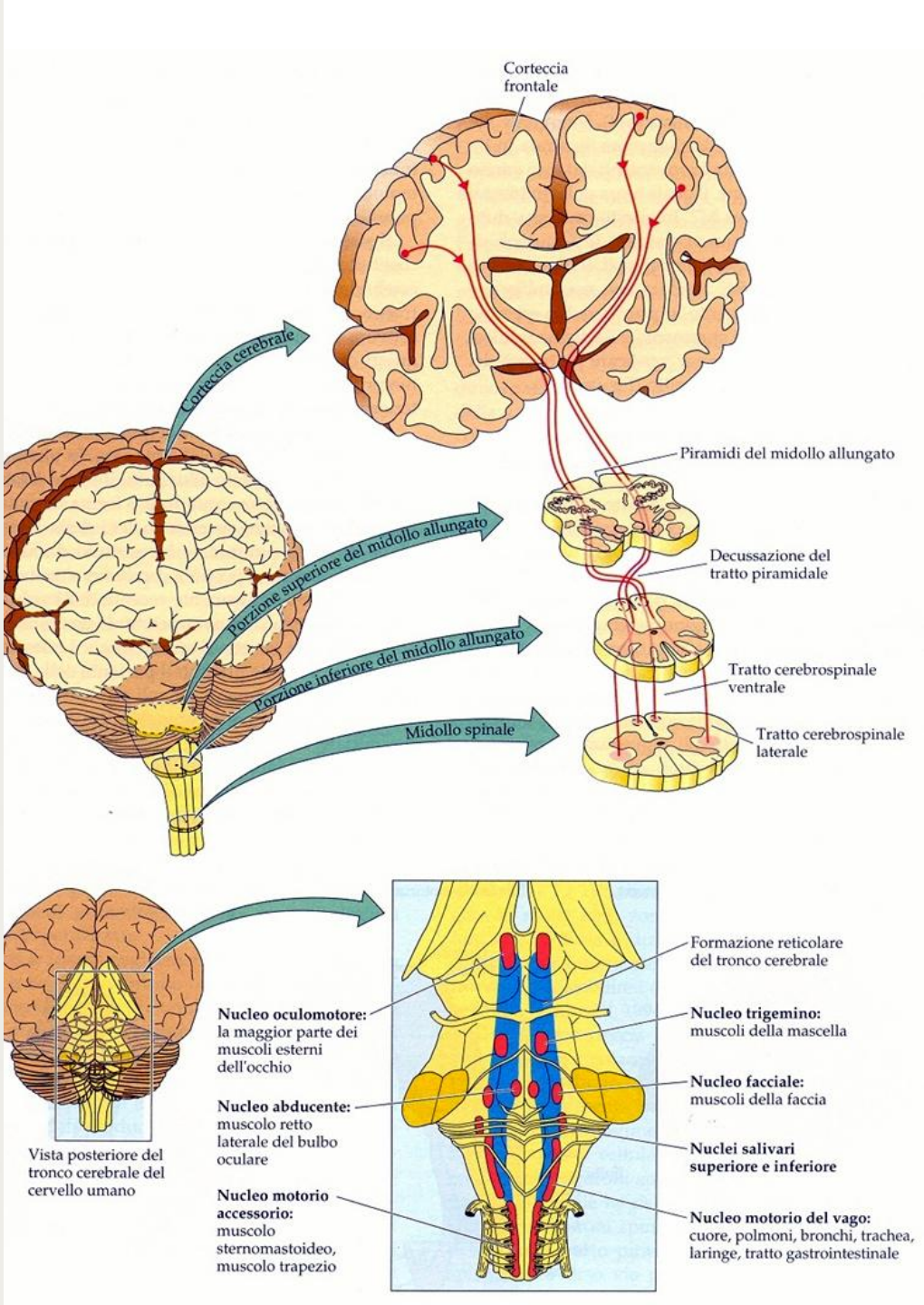
Corteccia frontale
Corteccia cerebrale
Porzione superiore del midollo allungato
Porzione inferiore del midollo allungato
Midollo spinale
Piramidi del midollo allungato
Decussazione del tratto piramidale
Tratto cerebrospinale ventrale
Tratto cerebrospinale laterale
Vista posteriore del tronco cerebrale del cervello umano
Nucleo oculomotore: la maggior parte dei muscoli esterni dell'occhio
Nucleo abducente: muscolo retto laterale del bulbo oculare
Nucleo motorio accessorio: muscolo sternomastoideo, muscolo trapezio
Formazione reticolare del tronco cerebrale
Nucleo trigemino: muscoli della mascella
Nucleo facciale: muscoli della faccia
Nuclei salivari superiore e inferiore
Nucleo motorio del vago: cuore, polmoni, bronchi, trachea, laringe, tratto gastrointestinale

Fibre motorie discendenti che sinaptano con i motoneuroni

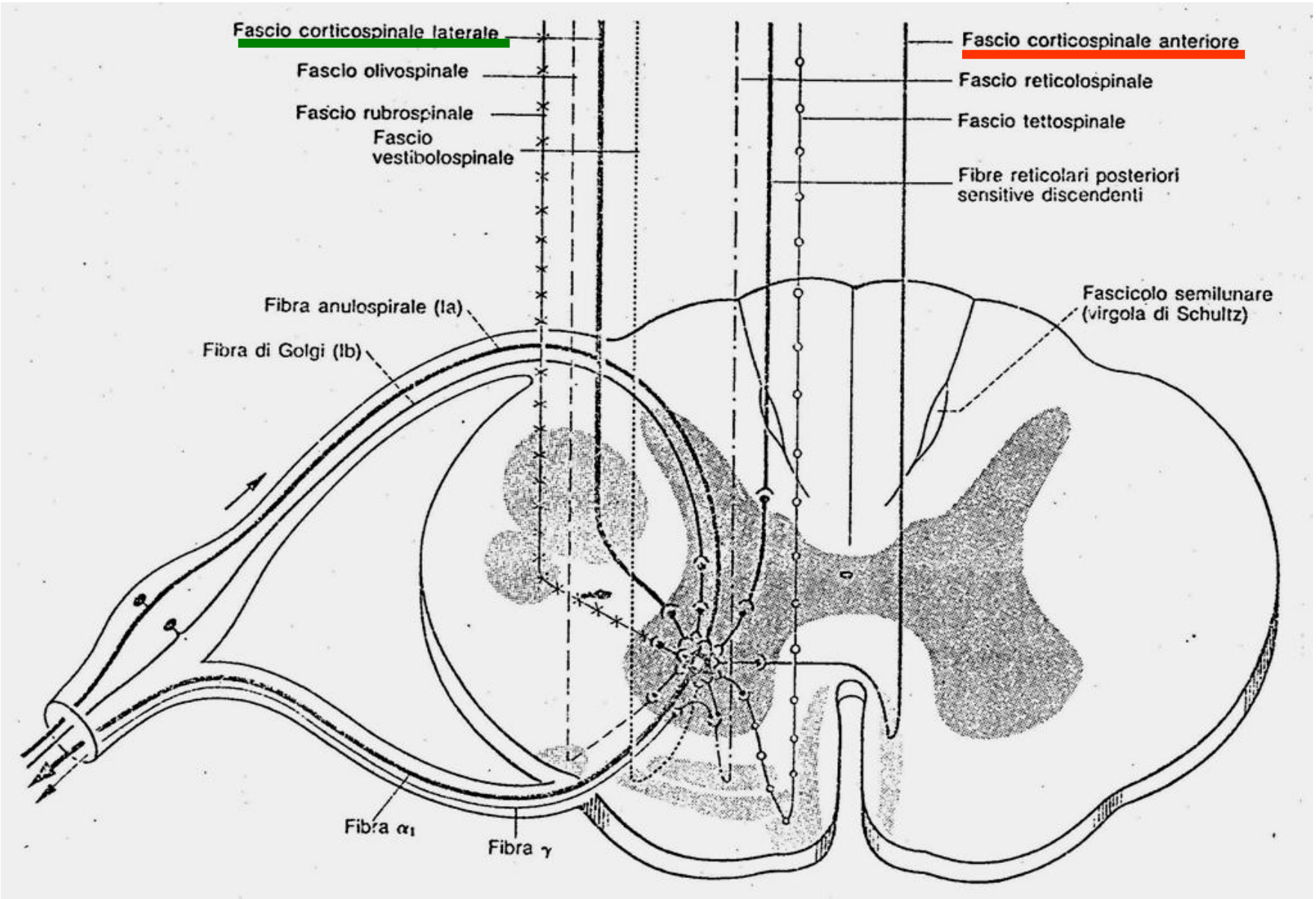

LA PARALISI CENTRALE O SINDROME PIRAMIDALE

- lesione del motoneurone centrale
- non interessa MAI un muscolo isolato, ma sempre più muscoli, che a livello del SNC si trovano vicini
- nella paralisi periferica si trovano solo segni negativi, in quella centrale anche positivi

PARALISI CENTRALE

- **Paralisi dei movimenti volontari:**

  dissociazione automatico-volontaria

- **Ipertonia spastica o spasticità**
- **Iperreflessia propriocettiva**
- **Areflessia superficiale**
- **Fenomeno di Babinski**
- **Sincinesie**

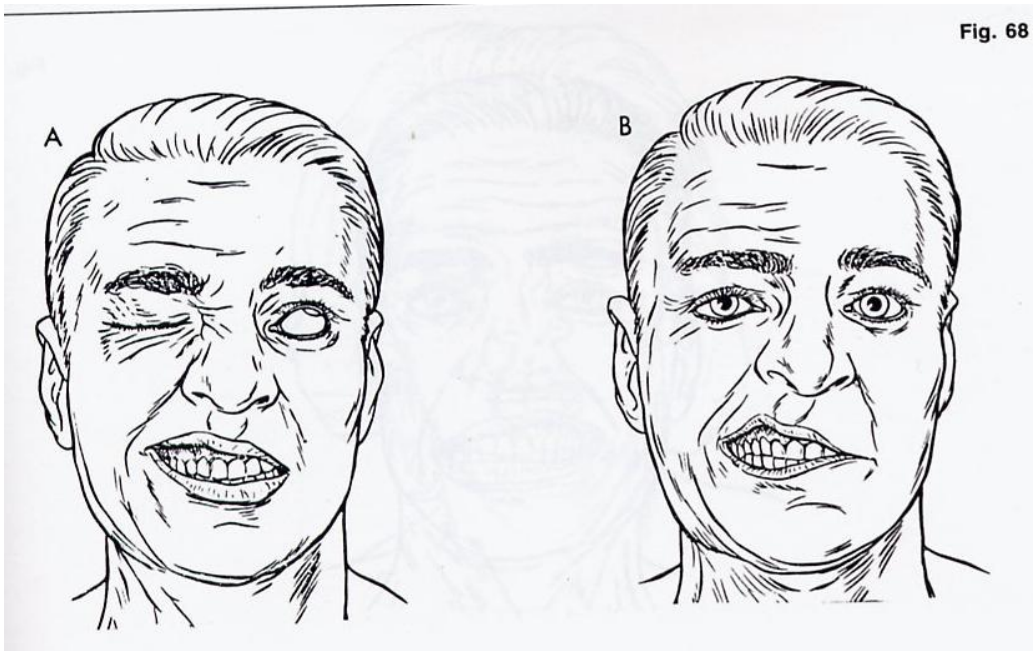

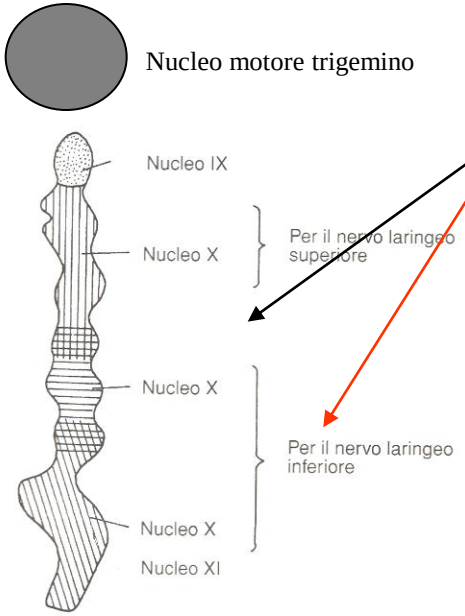

Fig. 7.44 - Raffigurazione schematica del nucleo ambiguo nei primati. (Ridisegnato da Crosby, Humphrey, Lauer, Correlative Anatomy of the Nervous System, MacMillan, London, 1962).

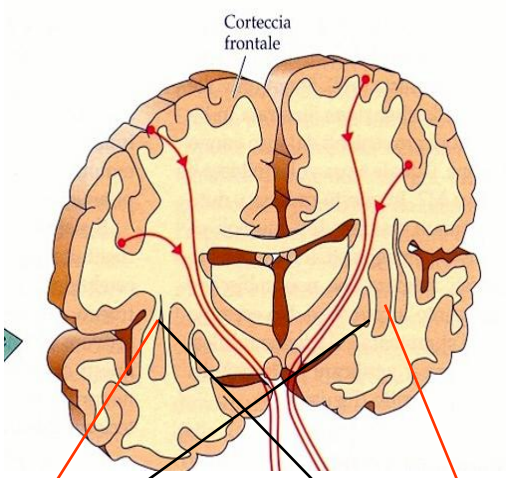

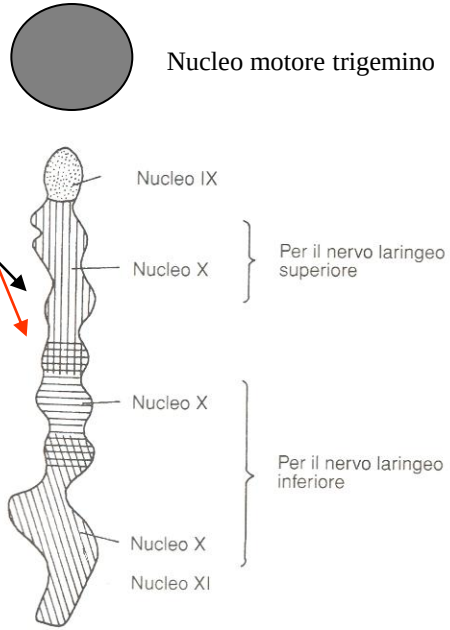

Fig. 7.44 - Raffigurazione schematica del nucleo ambiguo nei primati. (Ridisegnato da Crosby, Humphrey, Lauer, Correlative Anatomy of the Nervous System, MacMillan, London, 1962).

PARALISI FACCIALE PERIFERICA

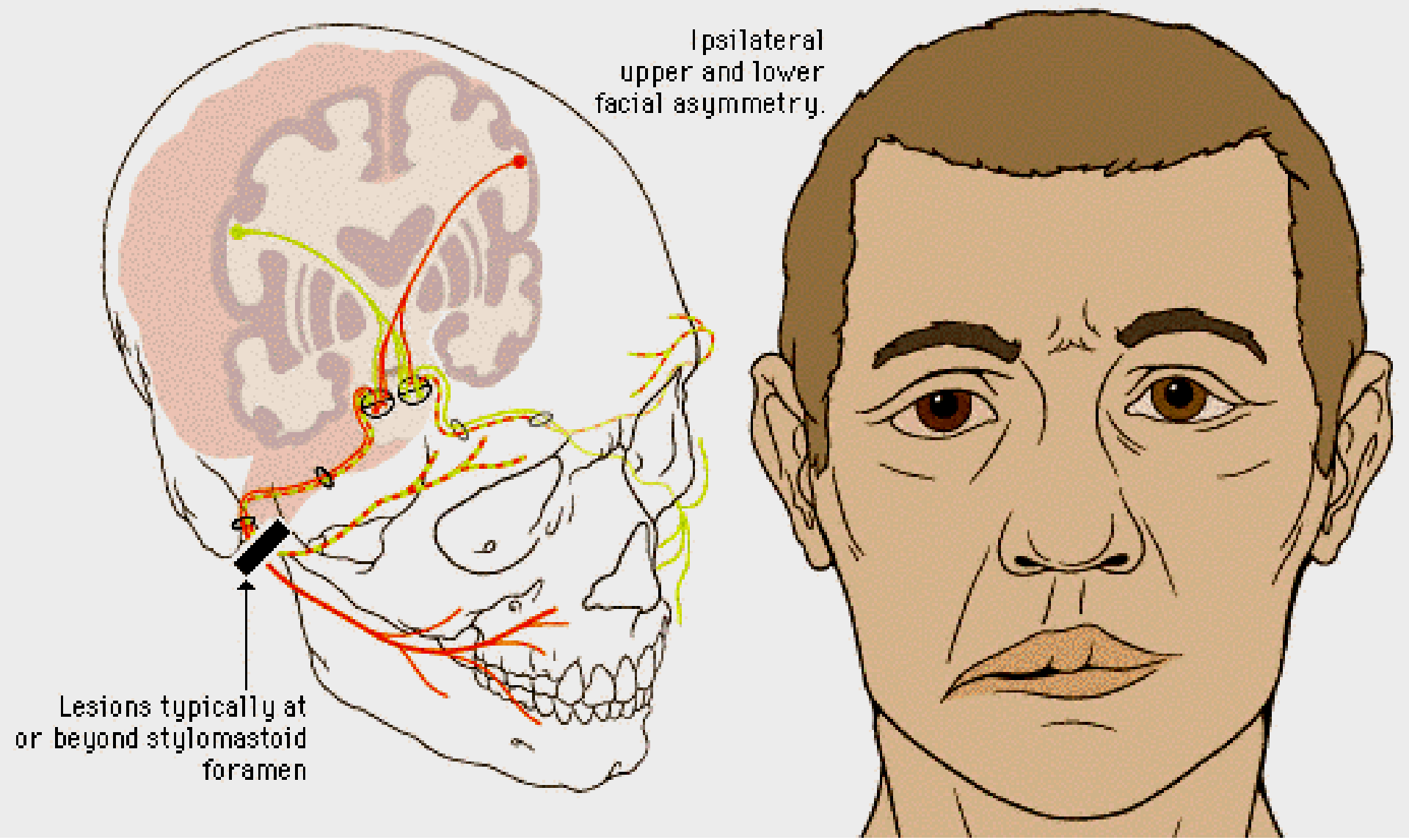

Lesione facciale centrale

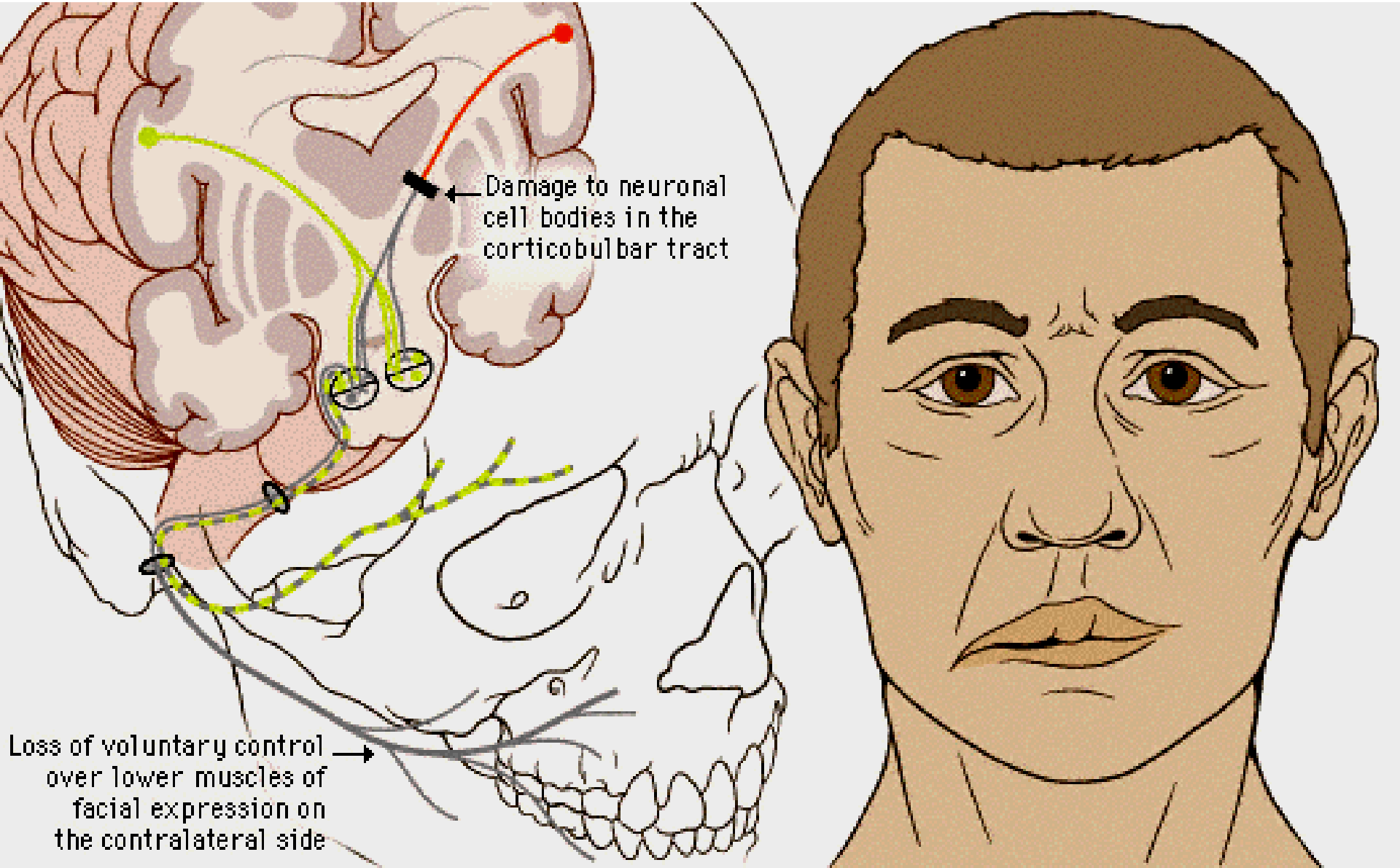

Funzioni motorie facciali

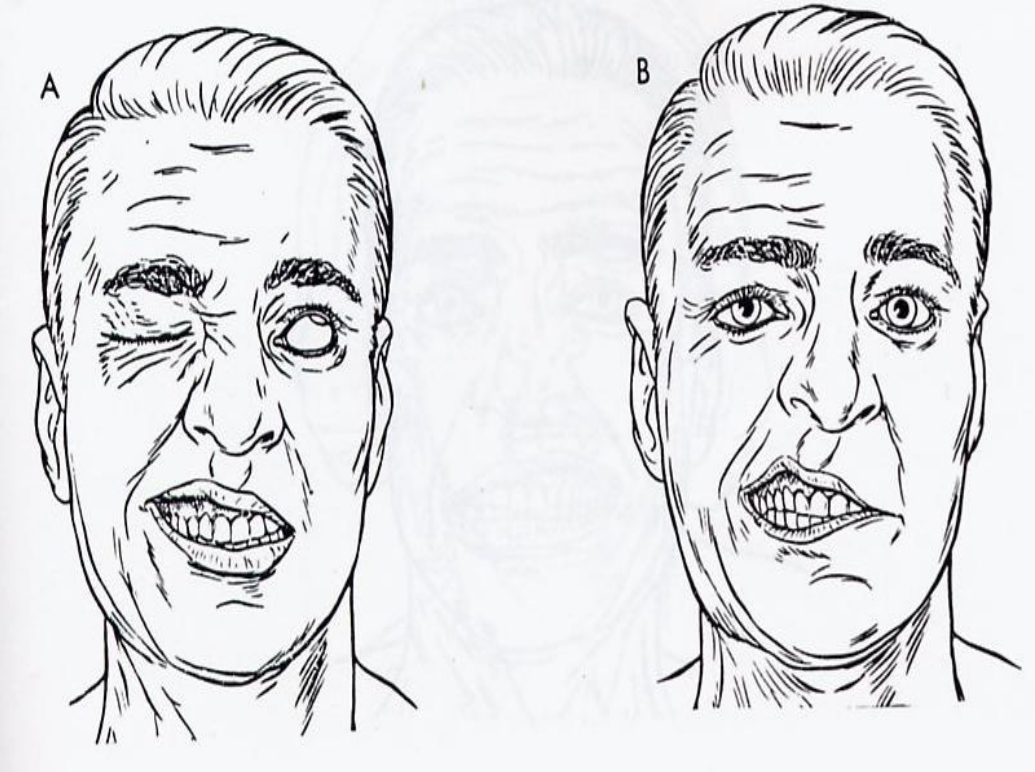

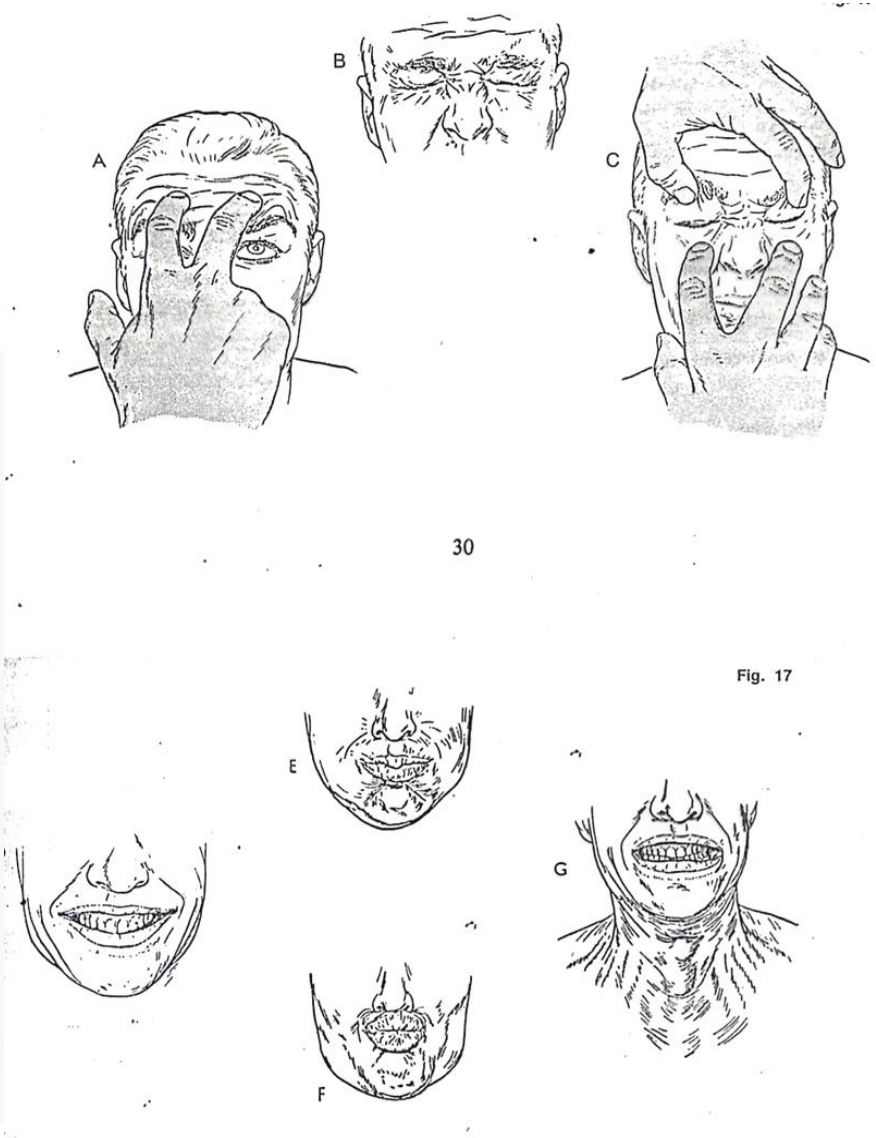

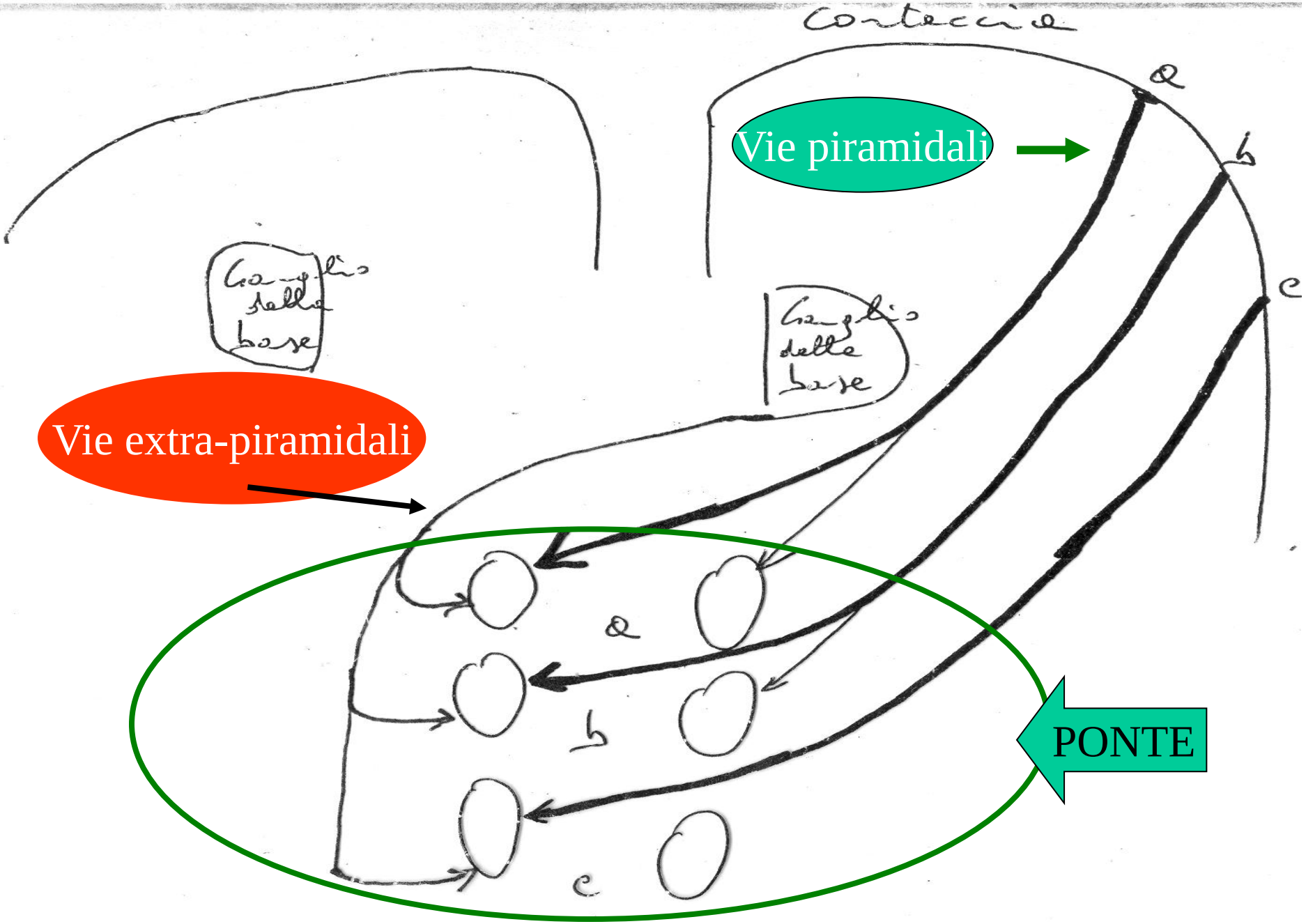
Corteccia
Vie piramidali
a
b
c
Gangli della base
Gangli della base
Vie extra-piramidali
a
b
c
PONTE

INNERVAZIONE SOPRANUCLEARE DEI NUCLEI DEI NERVI CRANICI

Vie Piramidali

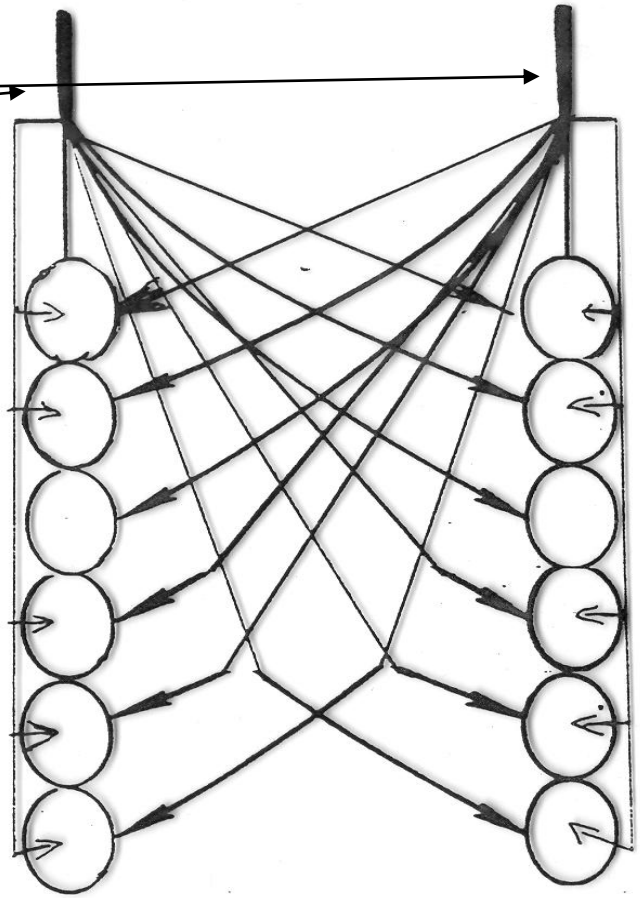

Trigemino motorio

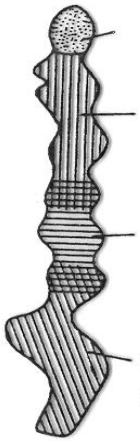

Facciale — Parte superiore / Parte inferiore

Per il nervo laringeo superiore

Glossofaringeo

Per il nervo laringeo inferiore

Vago

Ipoglosso

Fig. 7.37 - Raffigurazione schematica del nucleo ambiguo nei primati. (Ridisegnato da Crosby, Humphrey, Lauer, Correlative Anatomy of the Nervous System, MacMillan, London, 1962).

Dissociazione automatico-volontaria

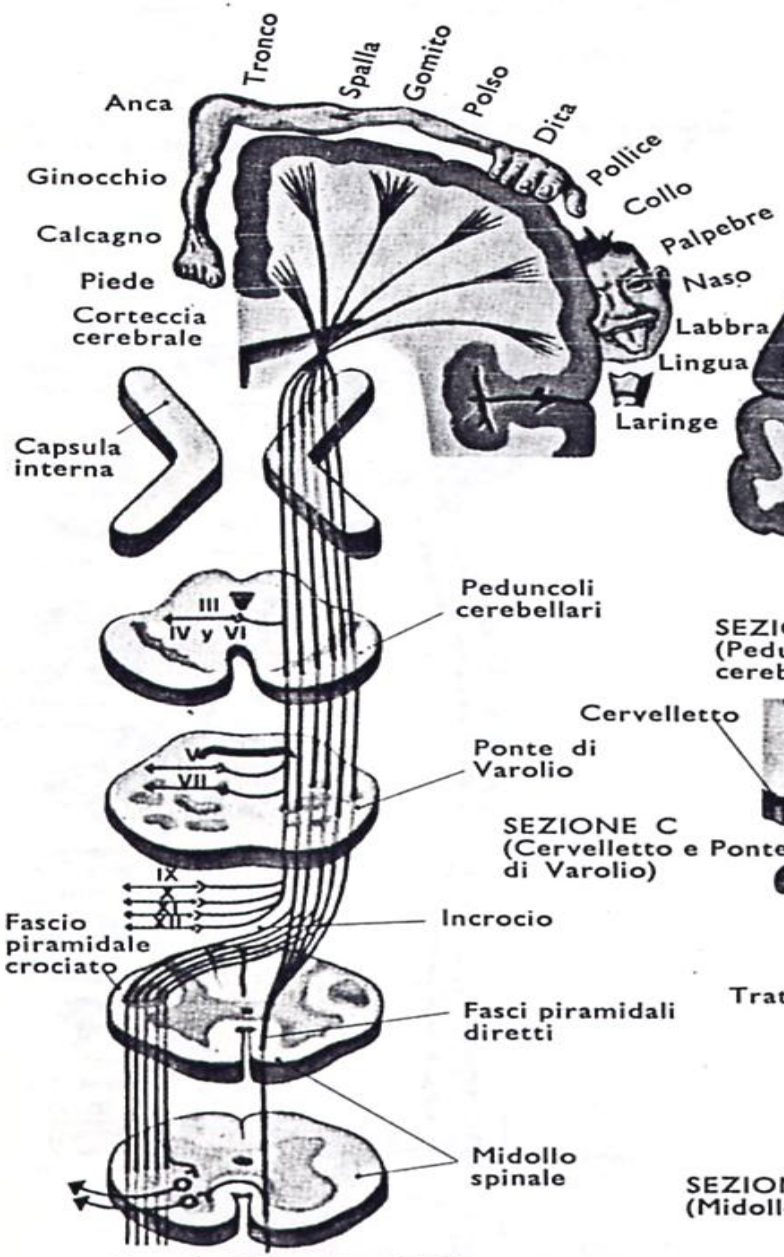

Fig. 3. Vie piramidali.

Fig. 2. Convergenza delle fibre.

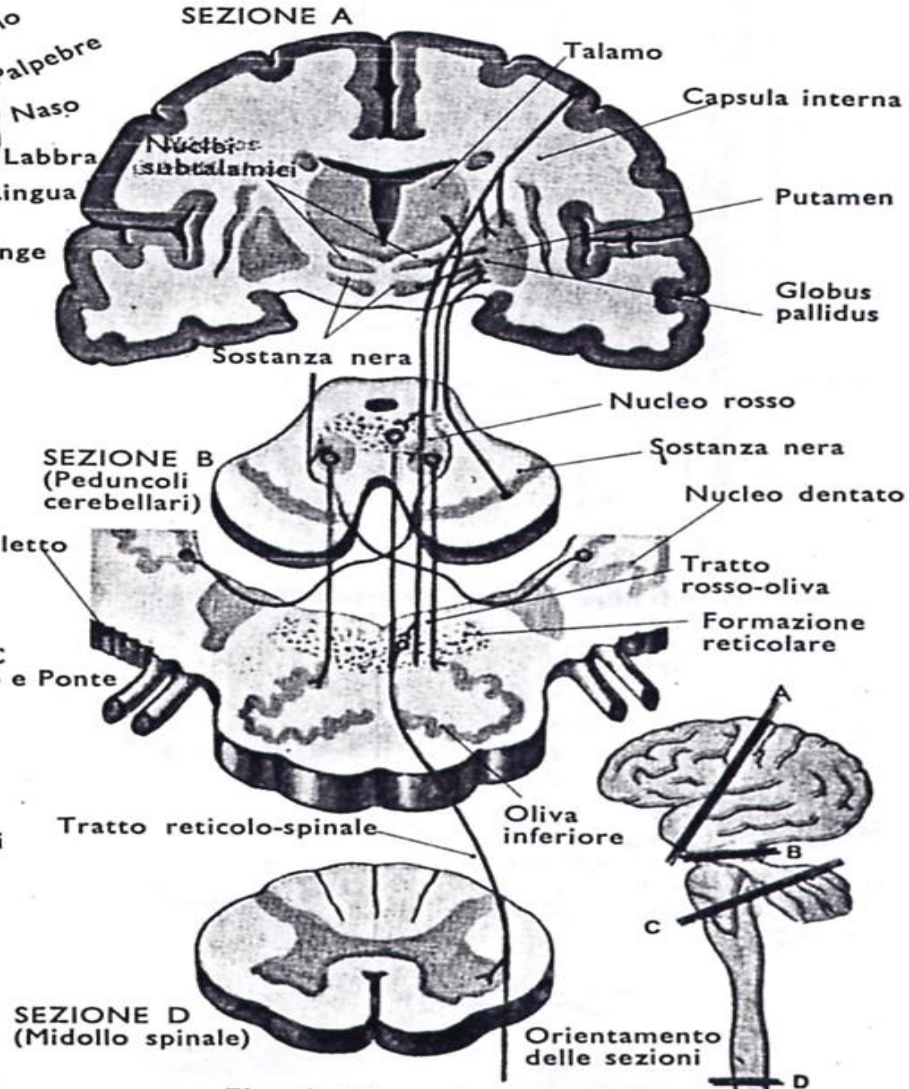

Fig. 4. Vie extrapiramidali.

LA VIA PIRAMIDALE: nel midollo

- la maggior parte delle fibre si connettono ai motoneuroni alfa con la mediazione di interneuroni: **fascio CORTICO-SPINALE**
- le fibre che derivano mono-sinapticamente dalle cell di Betz, costituiscono il fascio **NEOCORTICO-SPINALE**, a filogenesi più recente, garantisce l'uso indipendente delle dita.
- Le fibre del fascio corticospinale diretto e del crociato raggiungono i motoneuroni α a livello della lamina IX delle corna anteriori spinali, lateralmente (lamina IX laterale) per i muscoli distali; medialmente quelli per la muscolatura assiale.
- questa organizzazione è più evidente a livello dei rigonfiamenti cervicale e sacrale.

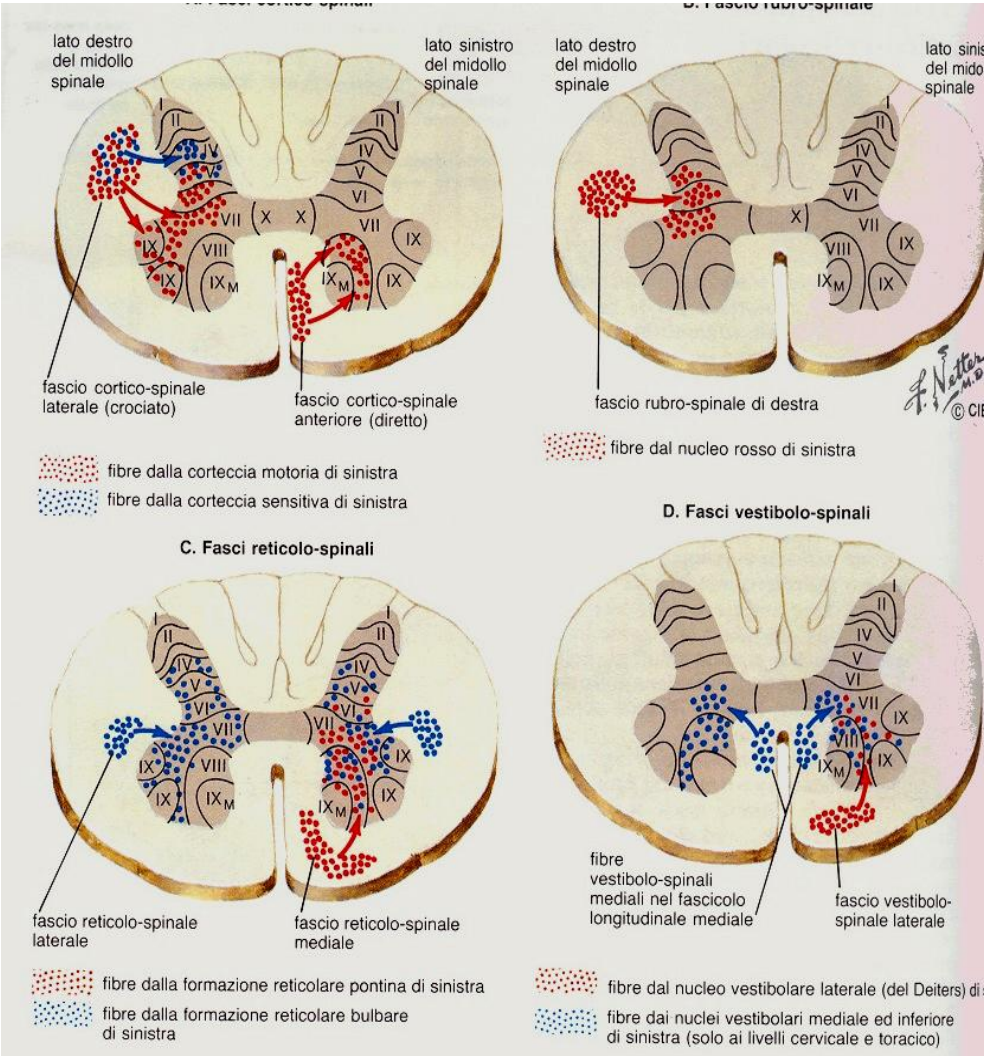

Funzione motoria

<u>Vie discendenti nel midollo spinale:</u>

- Via ventro-mediale: nei “nuclei ventro-mediali” (tratti cortico-spinale ventrale, vestibolo-spinale, reticolo-spinali pontino e bulbare, tetto-spinale) controllo postura e deambulazione, innervano la muscolatura assiale e prossimale degli arti, dipendono fondamentalmente dal tronco encefalico.

La corteccia controlla tali sistemi attraverso vie cortico-vestibolari , vie cortico-reticolari e fibre destinate al collicolo superiore.

LA PARALISI CENTRALE O SINDROME PIRAMIDALE

1) difetto di forza
   - distribuzione tipica a seconda del livello della lesione.
2) disturbi del tono
   - ipotonia nella fase iniziale
   - **ipertono spastico** poi (disinibizione mn gamma)
3) anomalie dei riflessi profondi
   - areflessia in fase iniziale in disordini acuti
   - **iperreflessia**
4) anomalie dei riflessi superficiali
   - presenza fenomeno di Babinski
   - assenza riflessi addominali
5) presenza di sincinesie:
   - l'arto paretico compie automaticamente i movimenti che vengono fatti compiere controlateralmente

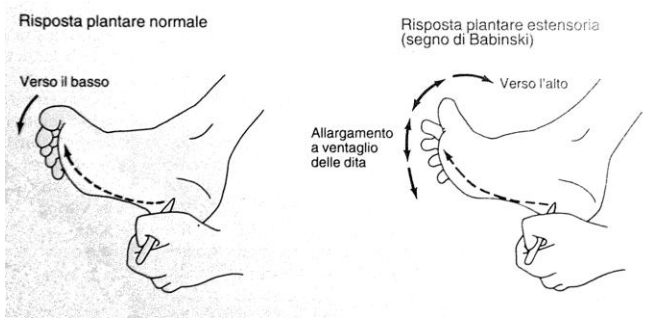

ESAME GLOBALE DELLA FORZA MUSCOLARE

- **POSIZIONI ANTIGRAVITARIE DI MINGAZZINI AGLI ARTI SUPERIORI E INFERIORI**
- **DI BARRE' AGLI ARTI INFERIORI**

Fig. I-2 - A) Prova di Mingazzini arti superiori: modesto deficit motorio arto sn.

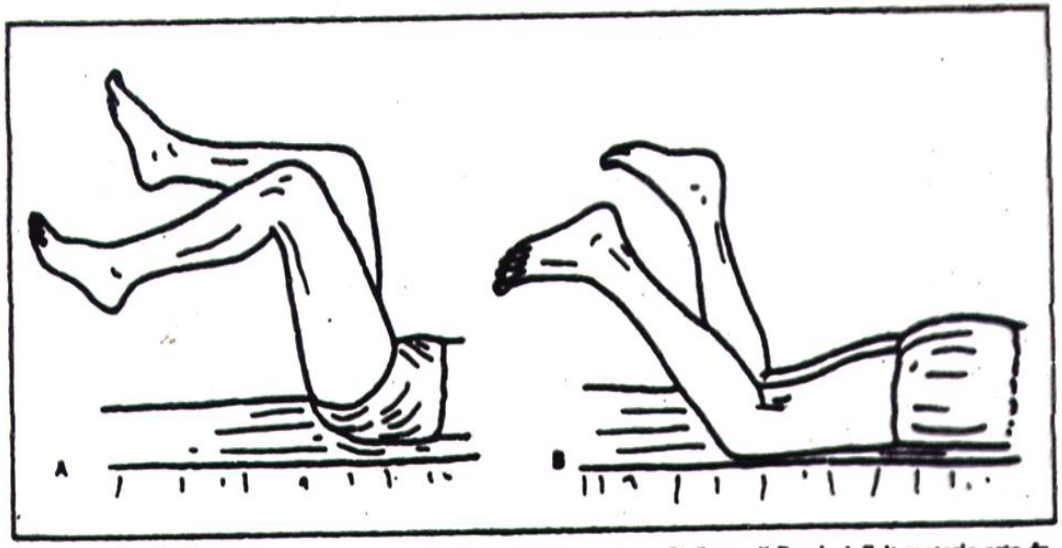

Fig. I-3 - A) Prova di Mingazzini arti inferiori: deficit motorio arto sn. B) Prova di Barré: deficit motorio arto dx.

sindrome da DISFUNZIONE MOTONEURONE SUPERIORE (sindrome piramidale)

- SINTOMI POSITIVI
  - **spasticità**
    - **aumento del tono muscolare**
    - **aumento riflessi profondi**
    - **spread del riflesso da stiramento ai mUSCOLI estensori**
    - **scariche ripetitive del riflesso da stiramento; clono**
  - **liberazione riflessi flessori**
    - **fenomeno di Babinski**
    - **mass synergy patterns**
- SINTOMI NEGATIVI
  - **perdita della destrezza delle dita**
  - **debolezza**
    - **inadeguata generazione della forza**
    - **rallentamento dei movimenti**
  - perdita del controllo selettivo dei muscoli e dei segmenti degli arti
- MODIFICAZIONI DEI MUSCOLI SPASTICI
  - **rigidità**
  - **contratture**
  - **fibrosi**
  - **atrofia**

Lance, 1984

- Sintomi Positivi
  - Ipertono spastico
  - Iperreflessia profonda
  - Diffusione dell'area reflessogena
  - Diffusione della risposta riflessa
  - Posture spastiche abnormi
  - Patologiche co-contrazioni ago-antagonisti
  - Distonie spastiche più o meno localizzate

  - Riflessi flessori

    (mediati da afferenti fusali II e da afferenti cutanee di tipo IV)

- ❑ Estensione dell'alluce (principale componente del S.di Babinski)
- ❑ Spasmi in flessione (⇑ nei disordini spinali)
- ❑ perdita dei riflessi addominali
- ❑ Riflessi di massa (contrazione generalizzata dei mm. Flessori)

- Sintomi Negativi

  - Paresi o Paralisi

  - Perdita della destrezza e dei movimenti fini delle dita
    - La perdita di destrezza distale perdura anche dopo il recupero dei movimenti prossimali

  - Perdita del controllo selettivo dei movimenti di gruppi di muscoli è rimpiazzato da movimenti sinergici di massa, che diventano un pattern obbligato di movimento

  - Fatica centrale

Paralisi centrale

- Sono compromessi soprattutto i movimenti distali, in particolare nella mano e nel piede
- Sono consentiti pochi movimenti globali prossimali ai cingoli

- A livello facciale è interessato solo il distretto facciale inferiore, a differenza di quanto avviene nella paralisi facciale periferica

IPERTONIA SPASTICA

Finchè predomina la lesione della via piramidale, cessa l'inibizione che questo sistema esercita sugli altri sistemi non piramidali (che tendono a esagerare il tono estensorio degli arti):
la spasticità si mantiene estensoria finchè funzionano, libere dal controllo piramidale, le vie spinali discendenti dei fasci vestibolo-spinali e reticolo-spinali

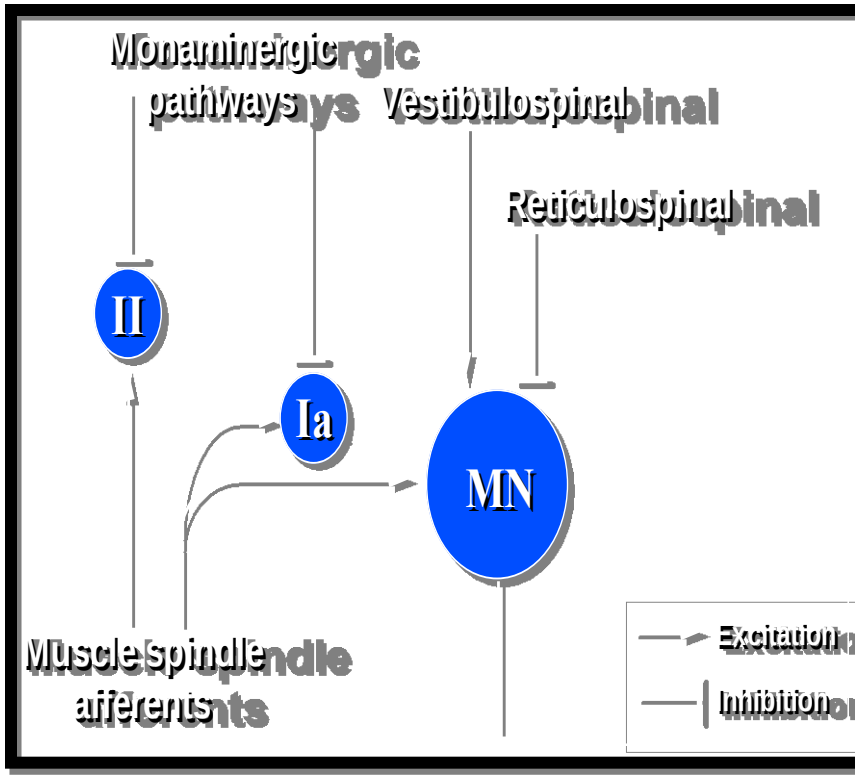

- **I livello di controllo del sistema motorio: I RECETTORI MUSCOLARI:**
- **come fa il cervello a sapere in che posizione è il muscolo, e quanto è contratto?**
- **per mezzo della "PROPRIOCEZIONE", cioè la percezione del proprio movimento e posizione del corpo.**
- **quali sono le strutture propriocettive?**

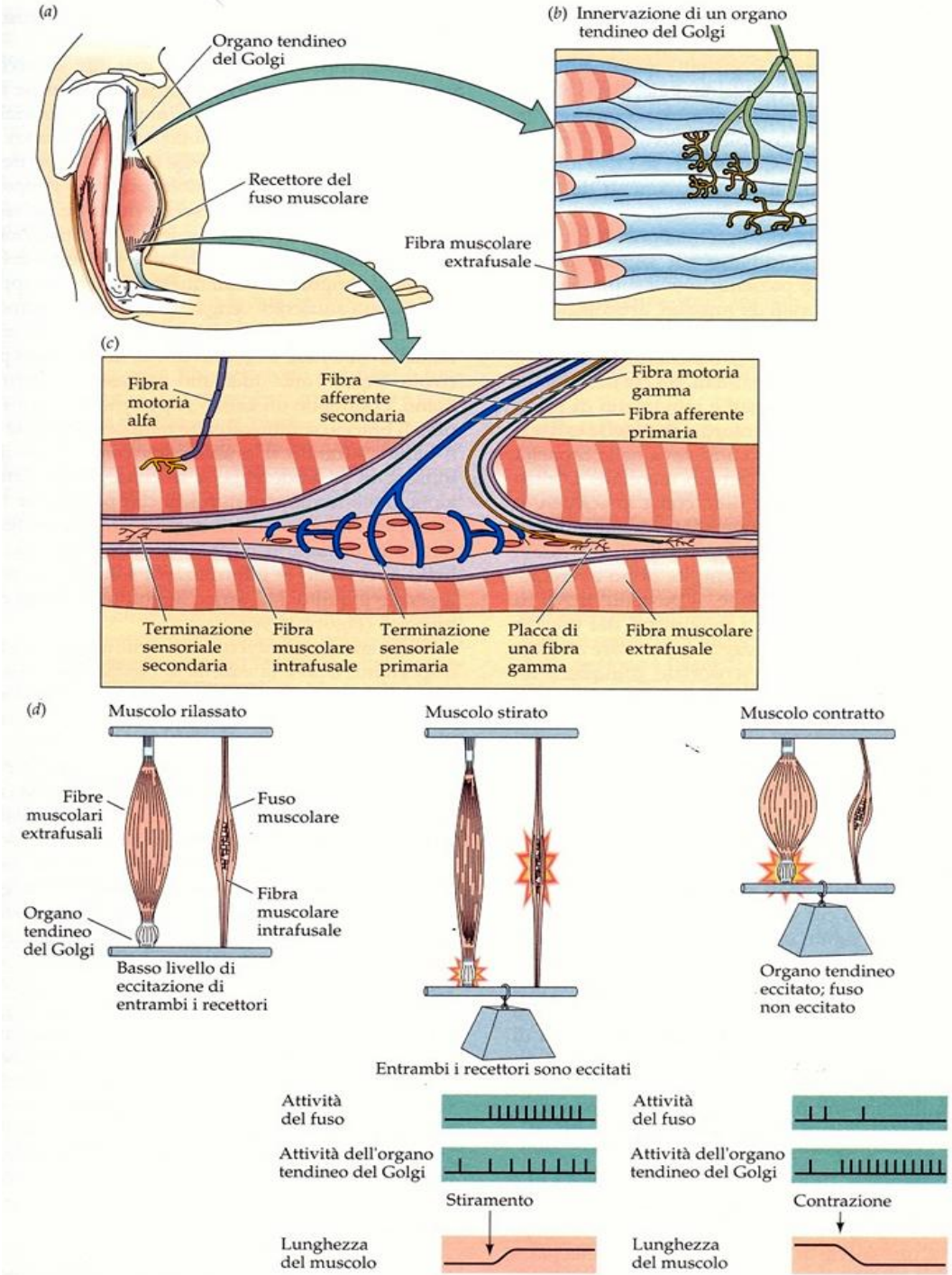

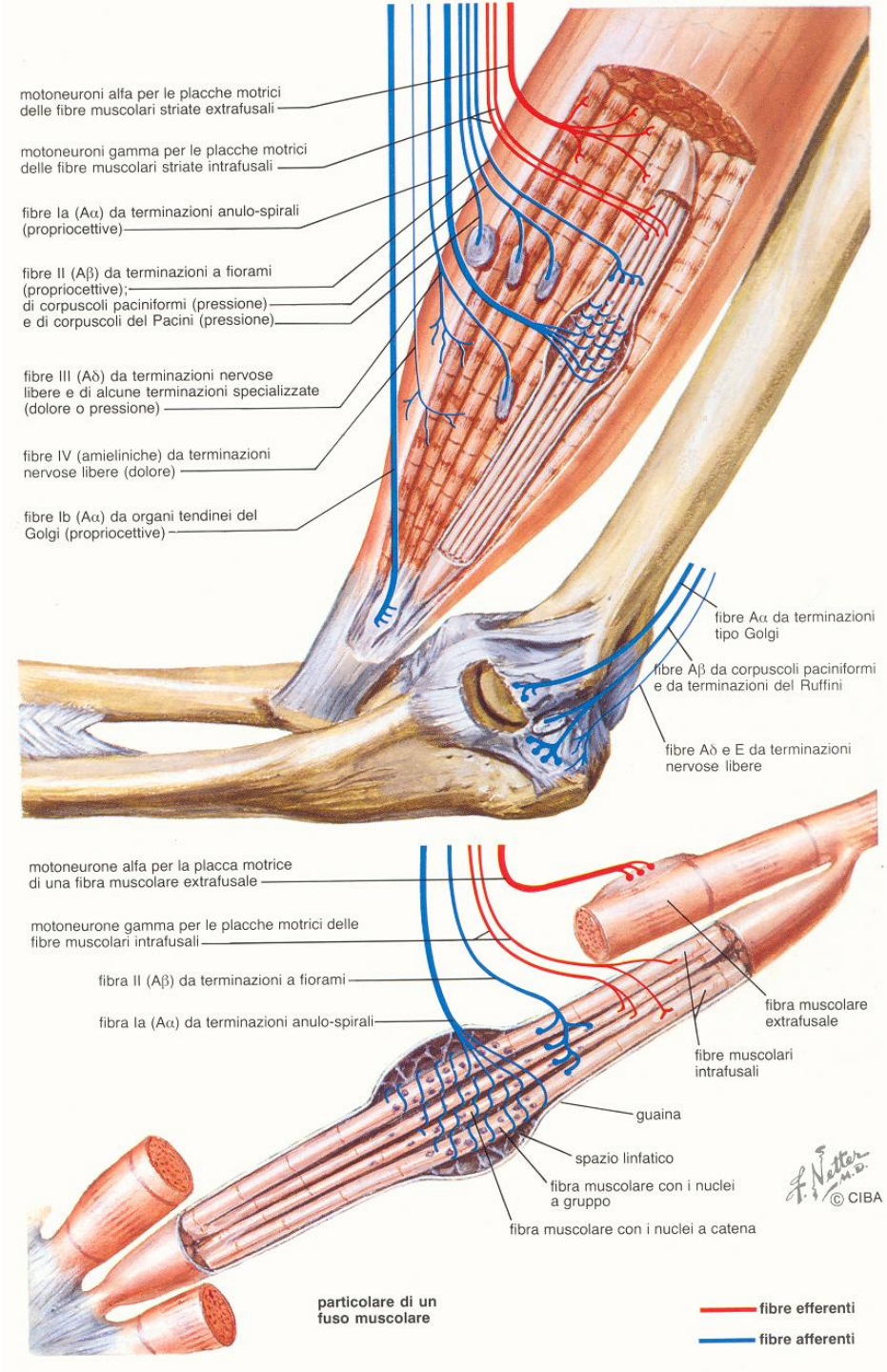

fuso neuromuscolare

- **recettore di lunghezza muscolare, posto all'interno del muscolo:**
  - **terminazioni anulo-spirali per contraz fasiche (fibre 1A) ➔ via monosinaptica ➔ riflesso miotatico (fibre bianche)**
  - **terminazioni floreali per contrazioni toniche (fibre 2) ➔ via polisinaptica ➔ contraz muscolare tonica (fibre rosse)**
- **può a sua volta coattivarsi con il muscolo stesso**

organo tendineo del Golgi

- recettore di tensione muscolare, posto nelle giunzioni muscolo-tendinee.
- invia inputs al midollo spinale mediante fibre 1B, verso un interneurone inibitorio, il quale quindi limita la scarica del mn α con effetto protettivo.
- è responsabile del RIFLESSO MIOTATICO INVERSO, e fenomeno del coltello a serramanico.

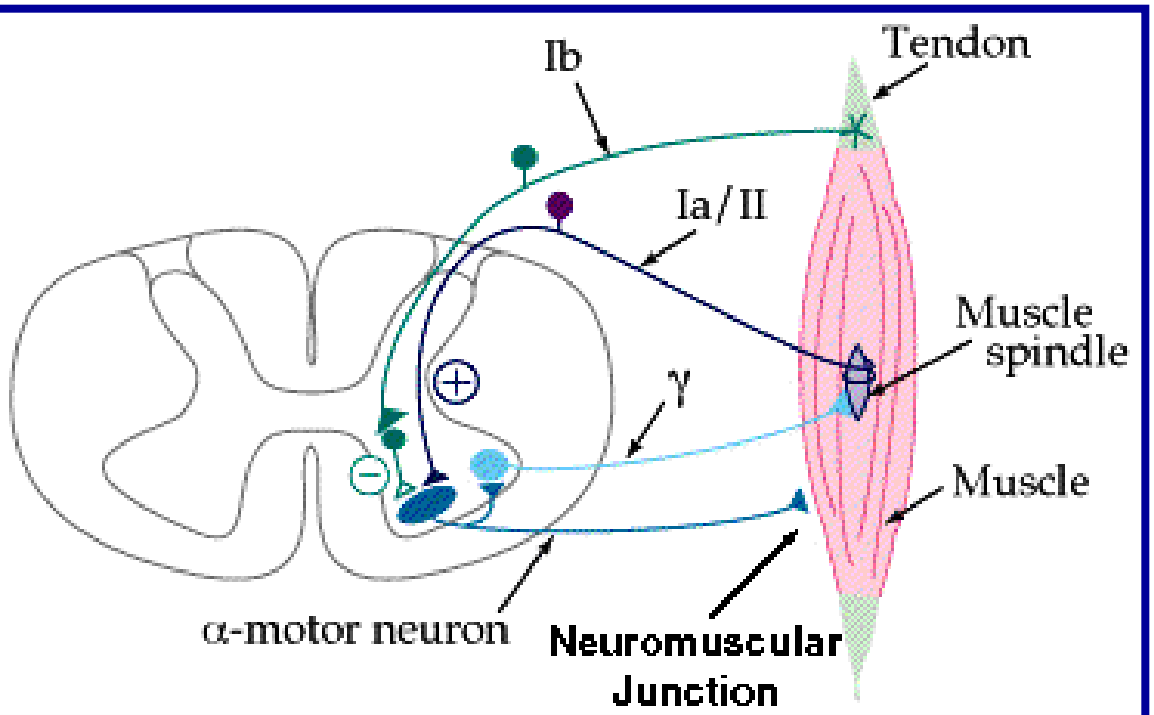

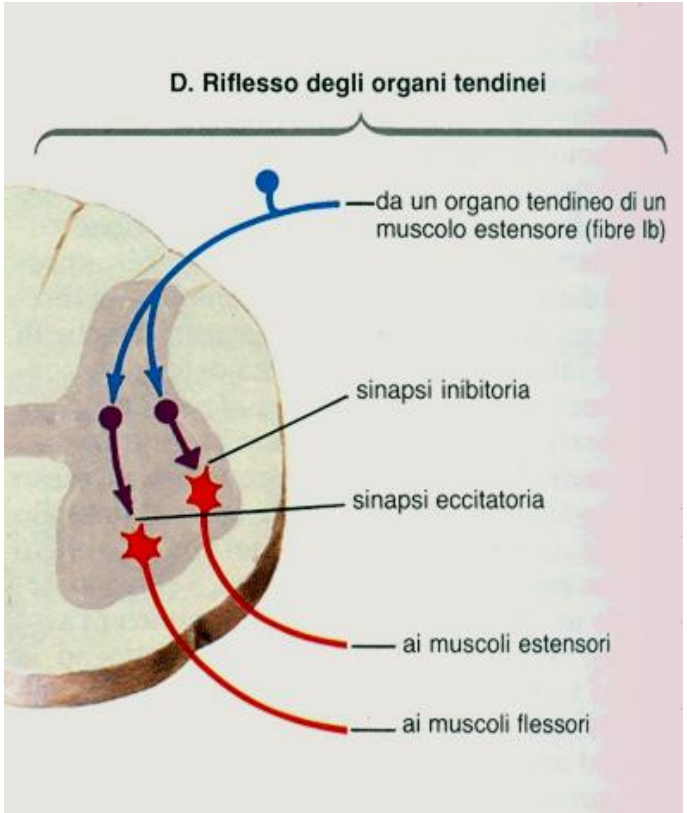

Il livello di controllo del sistema motorio: I RIFLESSI DEL MIDOLLO SPINALE:

attraverso i recettori (propriocettivi e no) il midollo spinale è capace di regolare alcuni movimenti

i movimenti riflessi sono reazioni semplici e stereotipate a stimoli portati al sistema. Possono essere utili perché prevedono una risposta "adattativa", cioè utile alla sopravvivenza, senza la presenza della coscienza.

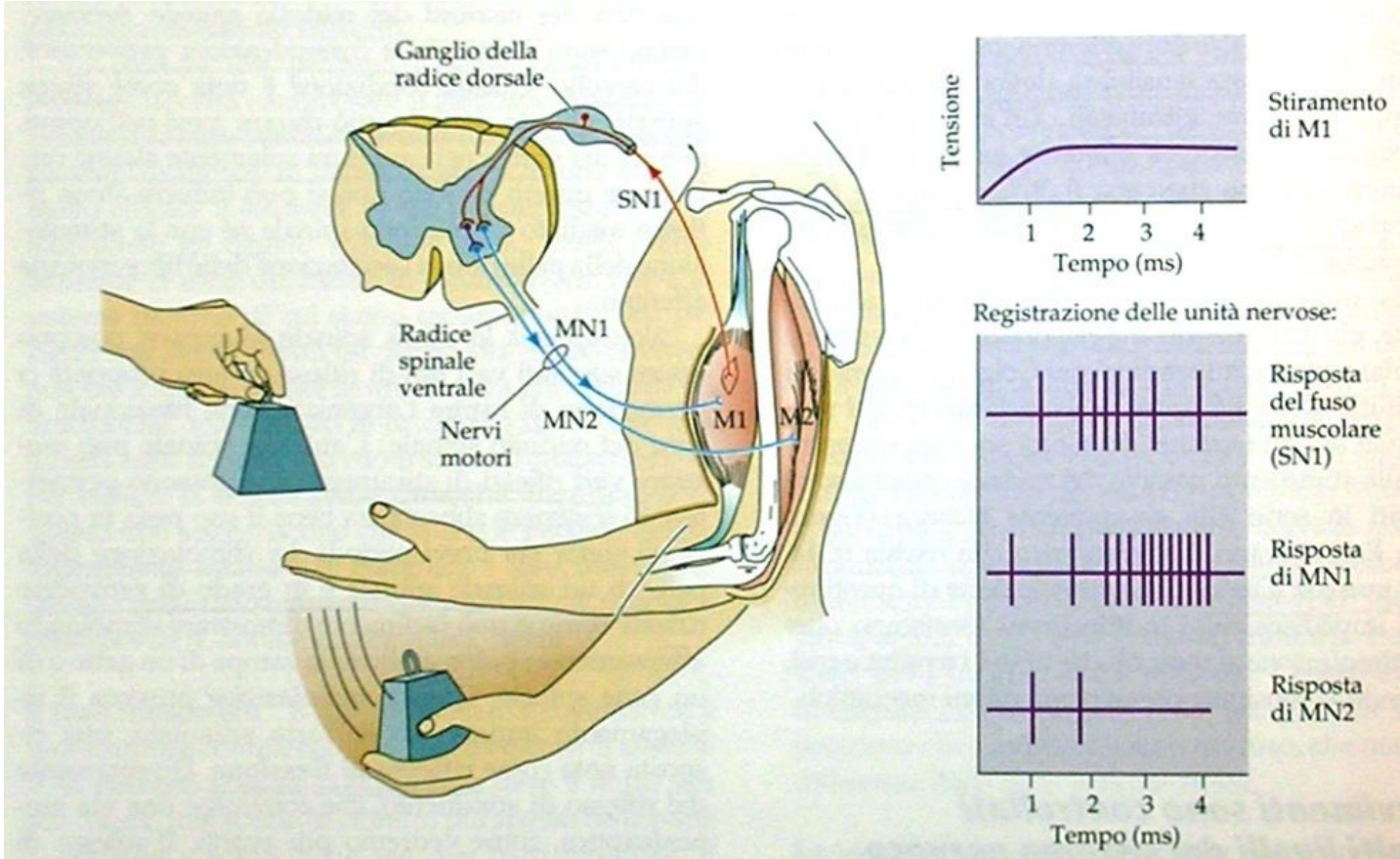

11.10 Circuito del riflesso di stiramento
MN1 è il nervo motorio diretto al muscolo 1 (M1) e MN2 è il nervo motorio diretto al muscolo 2 (M2), antagonista del muscolo 1. NS1 è il nervo sensoriale proveniente dal fuso muscolare di M1. A destra sono raffigurate le risposte caratteristiche nei diversi punti del circuito.

RIFLESSO MIOTATICO, o da stiramento

- terminazioni anulo-spirali: stiramenti fasici
- terminazioni floreali: stiramenti tonici, persistenti.
- da IA via monosinaptica al motoneurone α, da II via polisinaptica, questa induce contrazione tonica (innervazione soprattutto su fibre muscolari di tipo toniche (rosse).
- il riflesso miotatico dà origine anche a fenomeni inibitori a carico dei muscoli antagonisti, tramite IA e interneurone inibitorio.
- l'alfa MN riceve non solo un controllo sopraspinale, ma anche una inibizione spinale, legata ad un interneurone inibitorio che fornisce una inibizione ricorrente: è la cell di Renshaw, (colpita dal tetano)

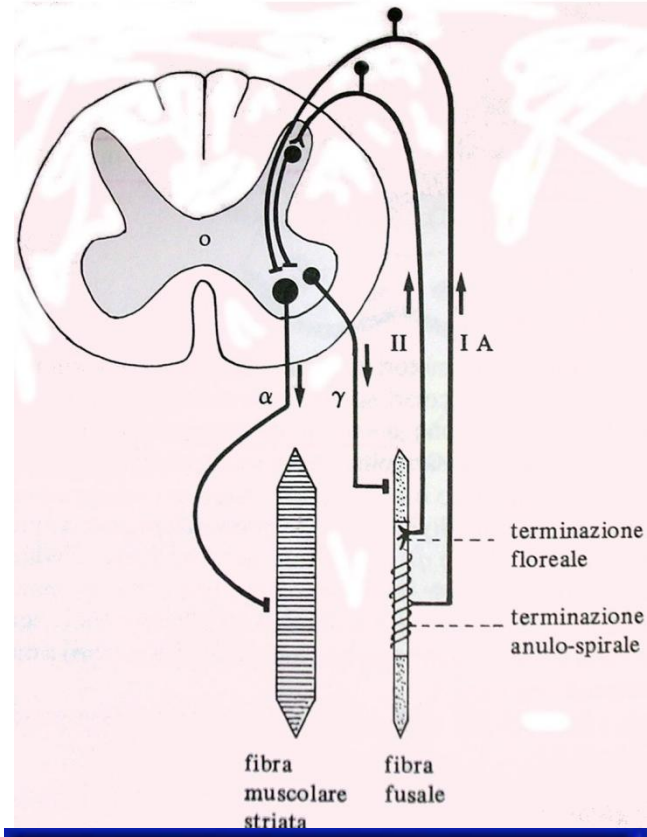

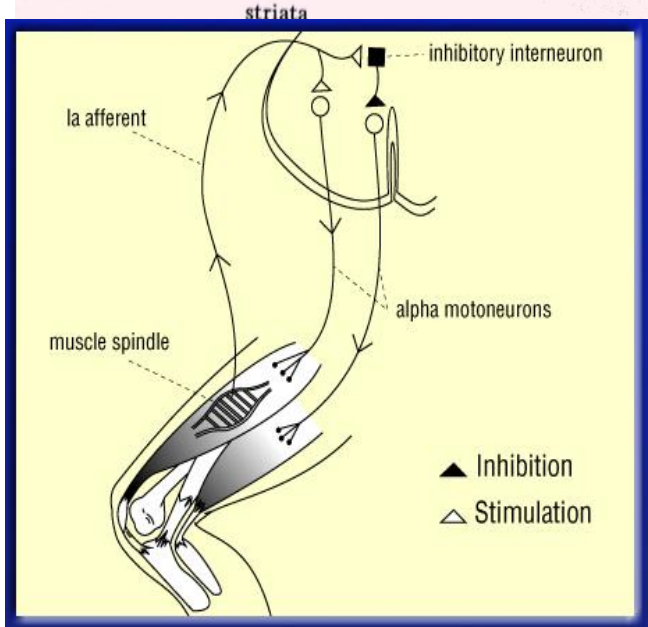

Riflessi profondi

- Sono ipereccitabili e in certi distretti policinetici

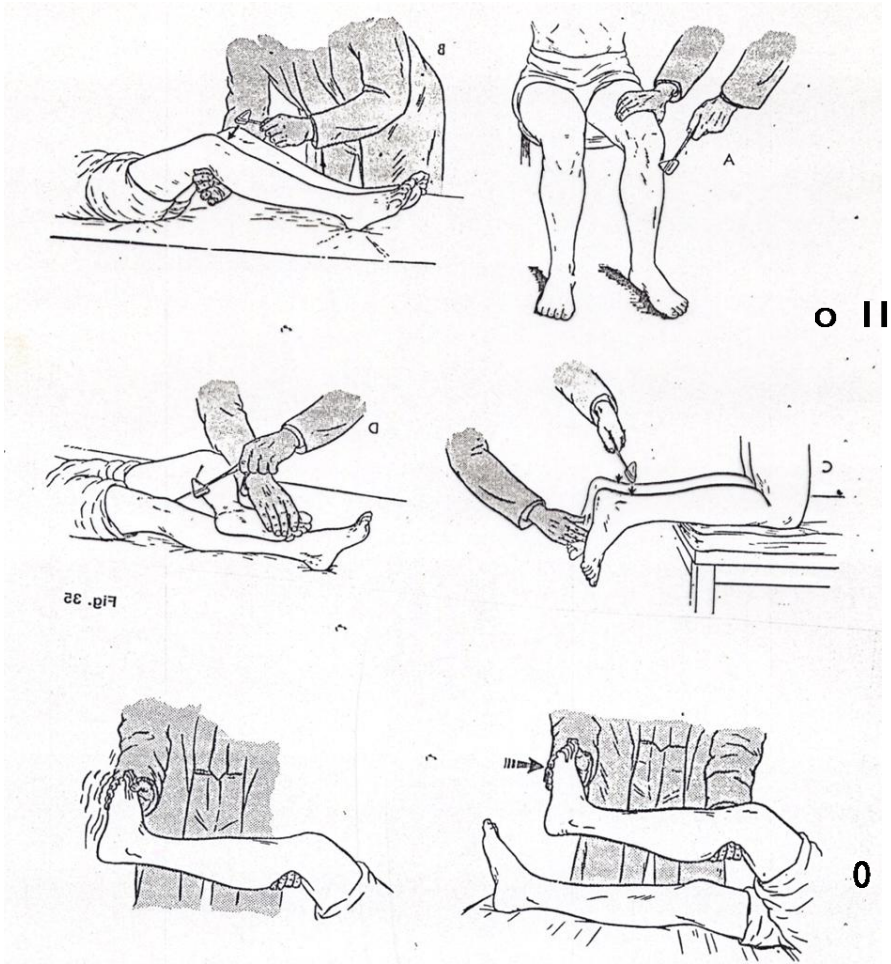

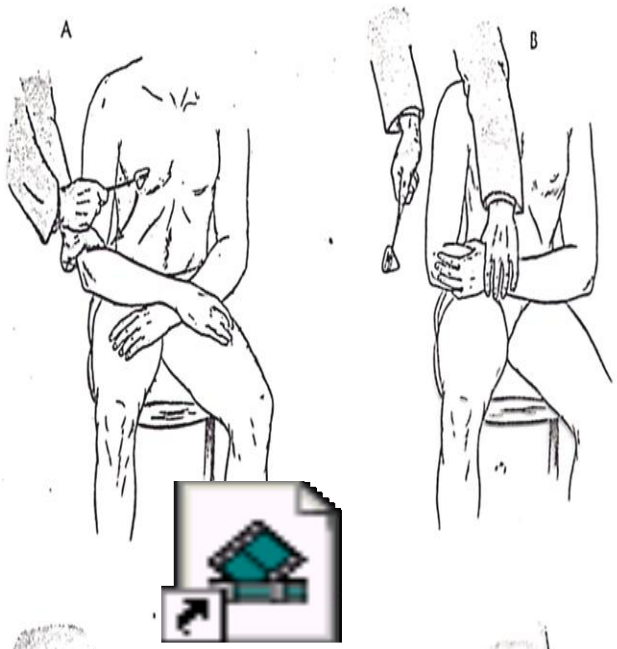

o lle g a m e n to a ip e rre fle s s ia .In k



o lle g a m e n to a ip e re fle s s ia ro tu le a .In k

Clono della rotula e del piede

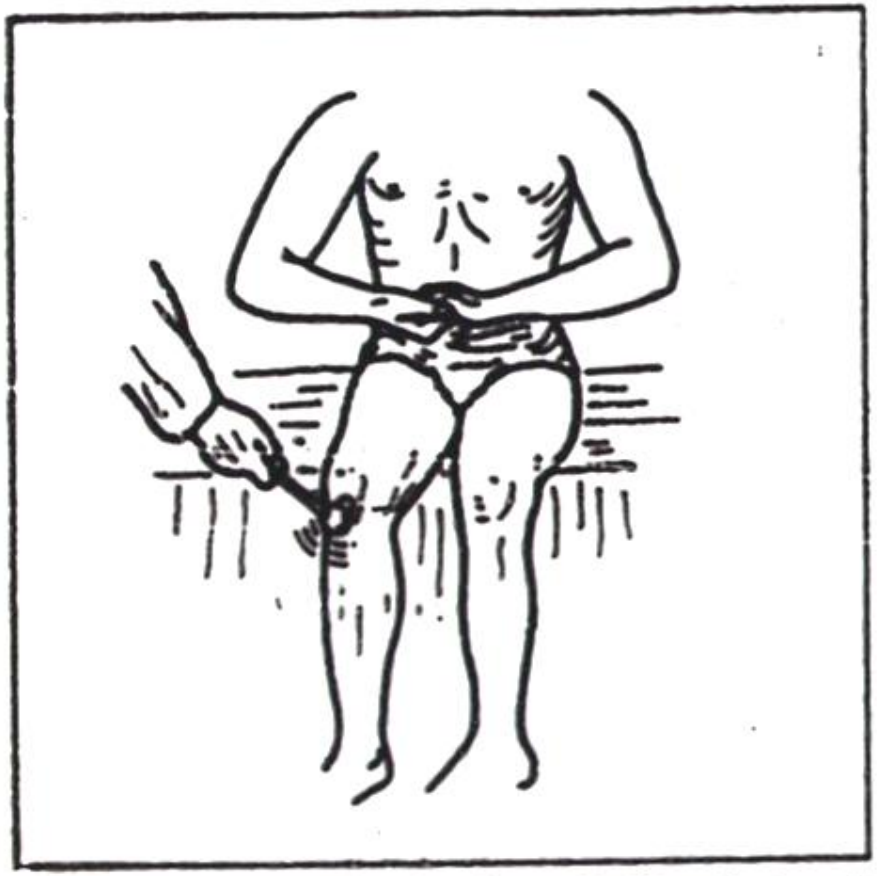

Fig. I-5 - Manovra di Jendrassik per facilitare la risposta riflessa patellare.

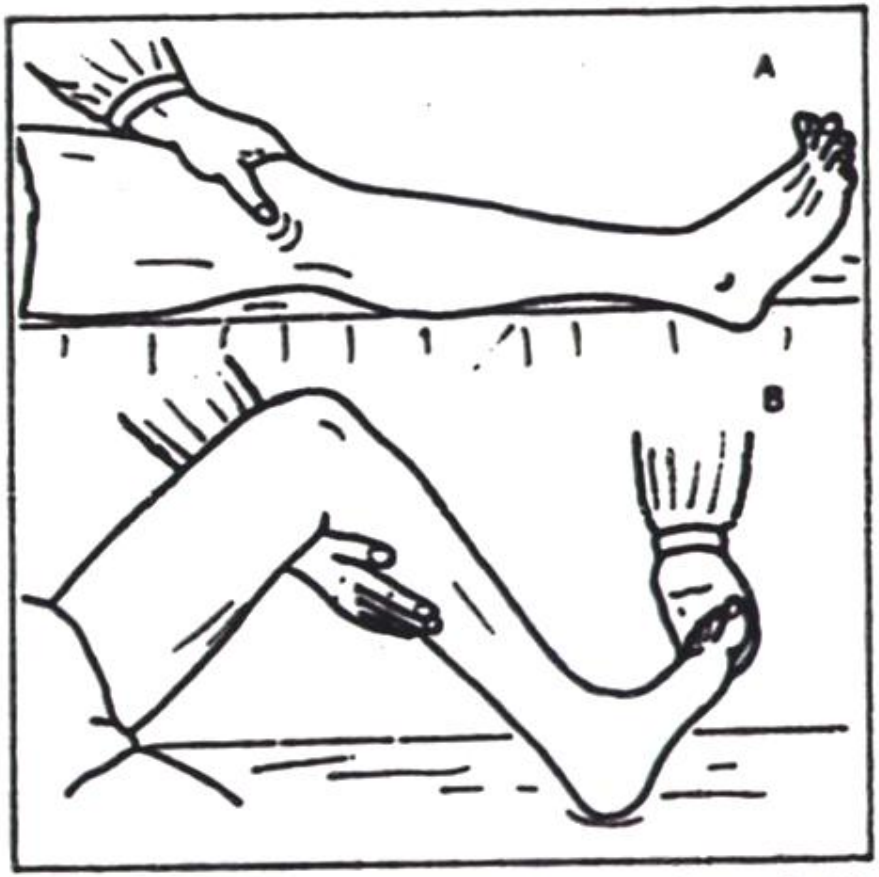

Fig. I-6 - Manovra per provocare il clono della rotula (A) e del piede (B).

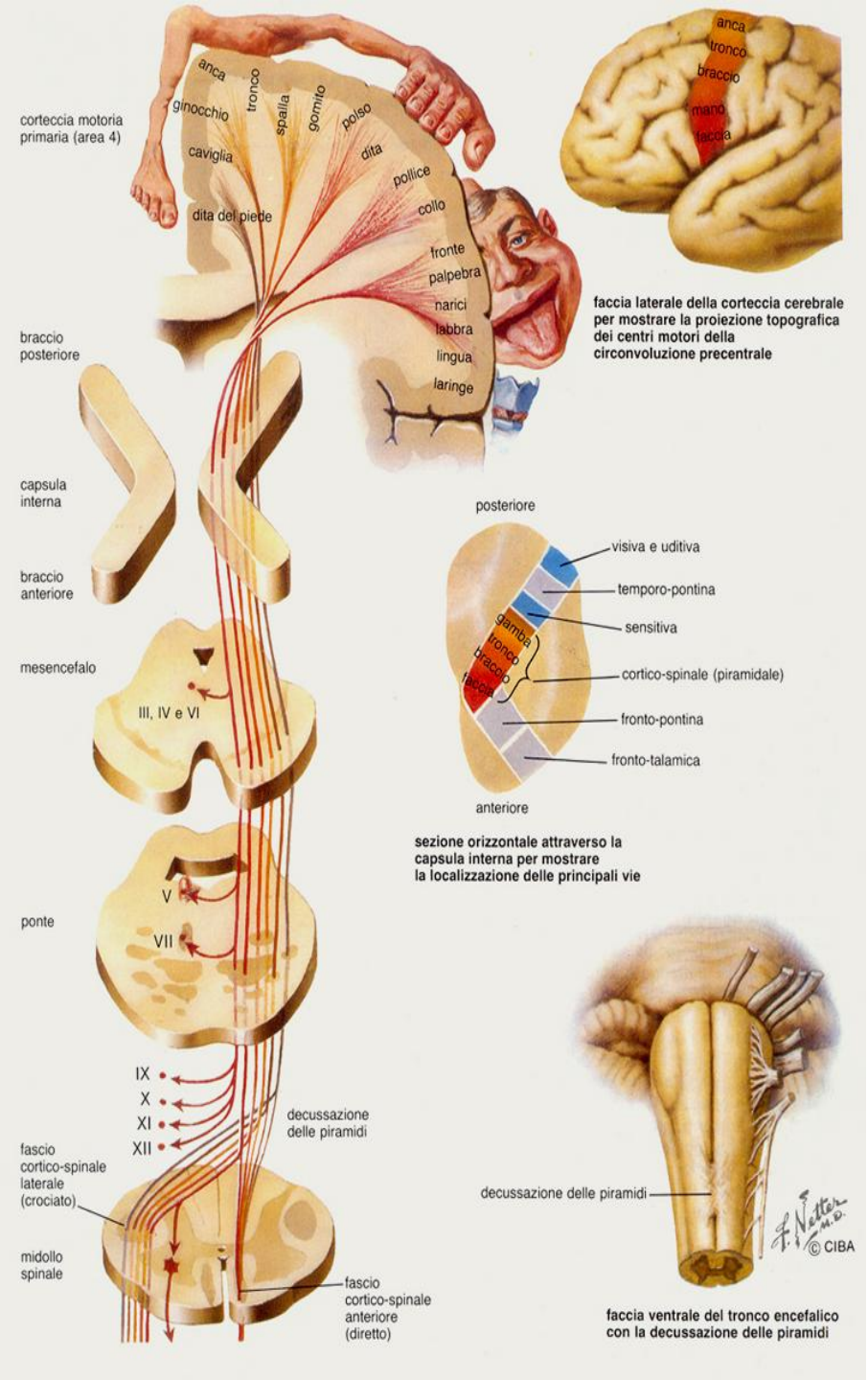

Sindrome piramidale

- Se la lesione dell'area 4 o della via piramidale **accade acutamente** ad esempio ictus ischemico o emorragico), i riflessi profondi saranno aboliti – assenti per alcuni giorni (**fase di shock spinale**) per poi manifestarsi gradualmente fino allo stato d'ipereflessia.
- Se invece **la lesione avviene gradualmente** (patologia degenerativa, neoplasia infiltrativa, infiammazione cronica,..), l'iperreflessia è subito evidente.

Riflessi superficiali: sono riflessi di difesa

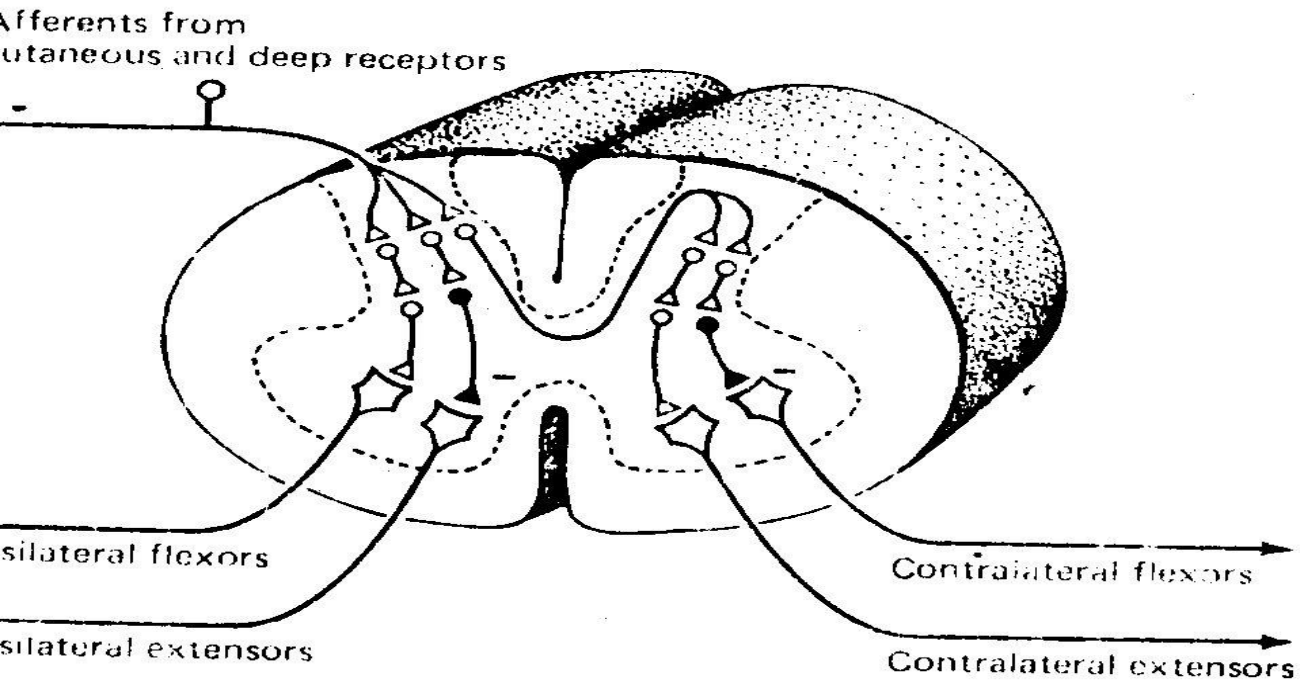

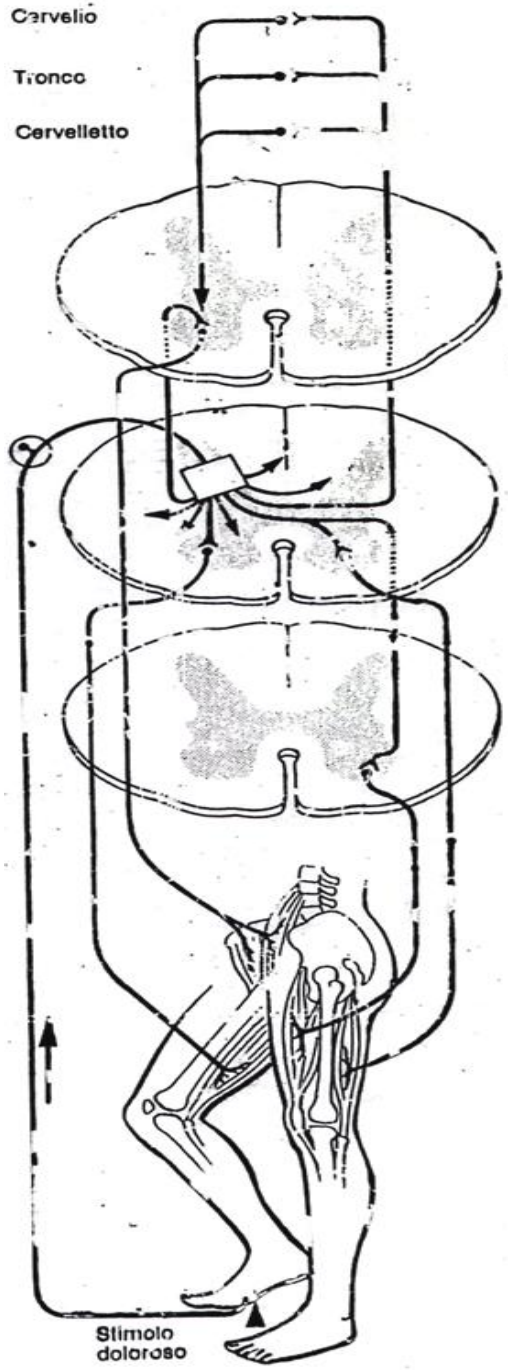

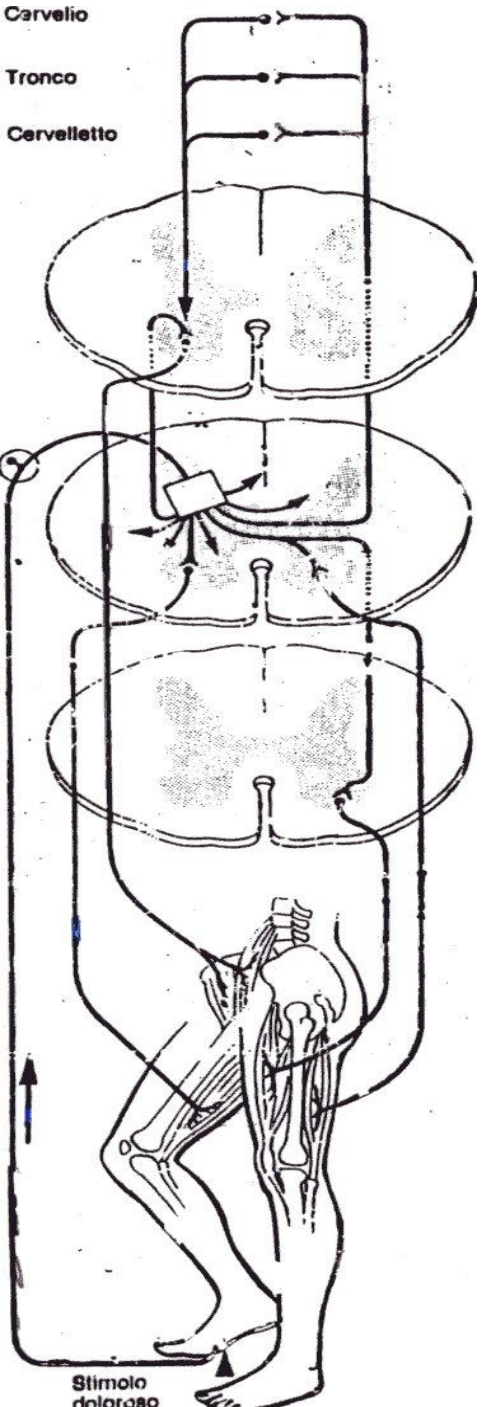

RIFLESSI SUPERFICIALI

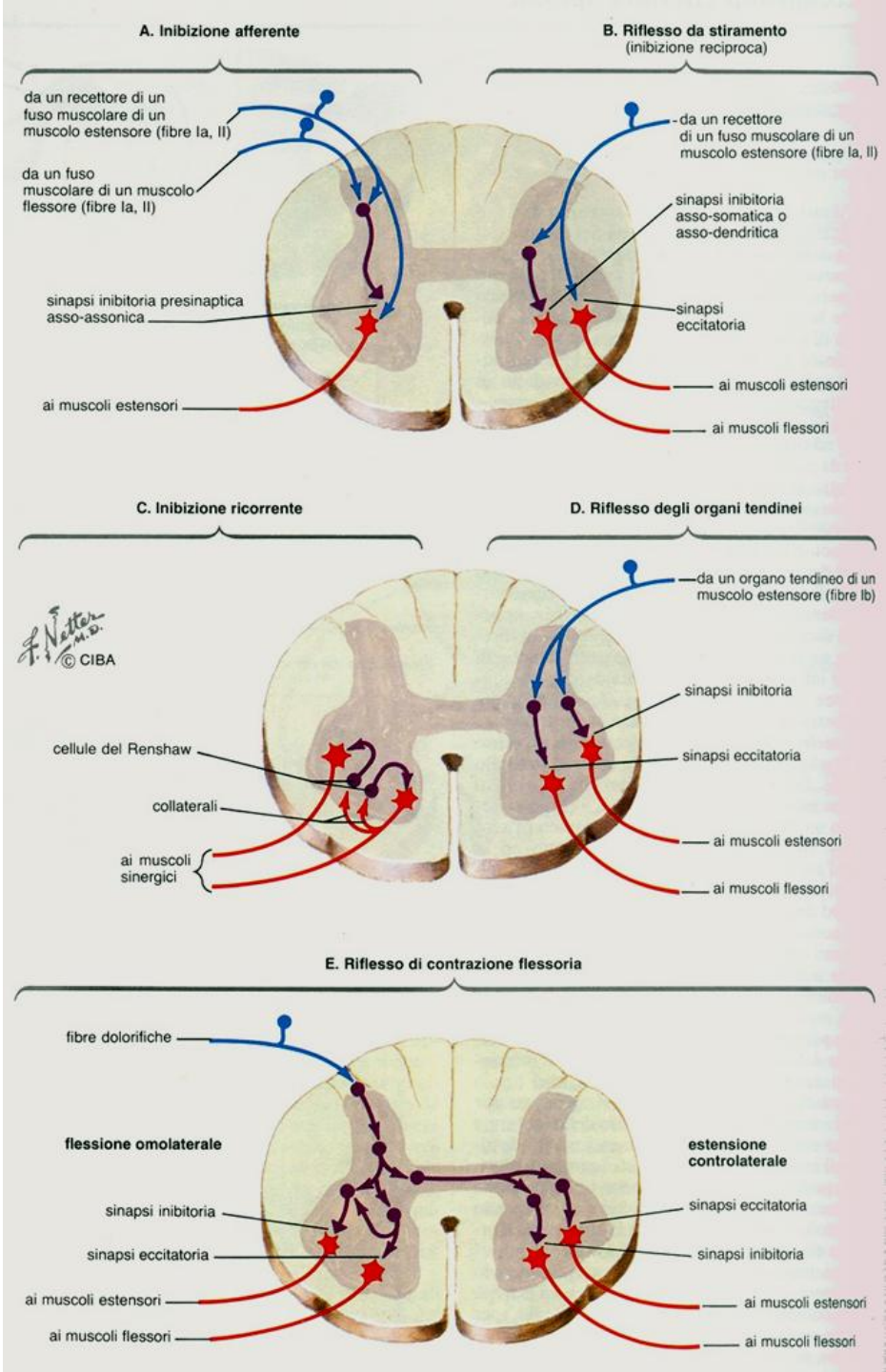

I riflessi superficiali sono aboliti

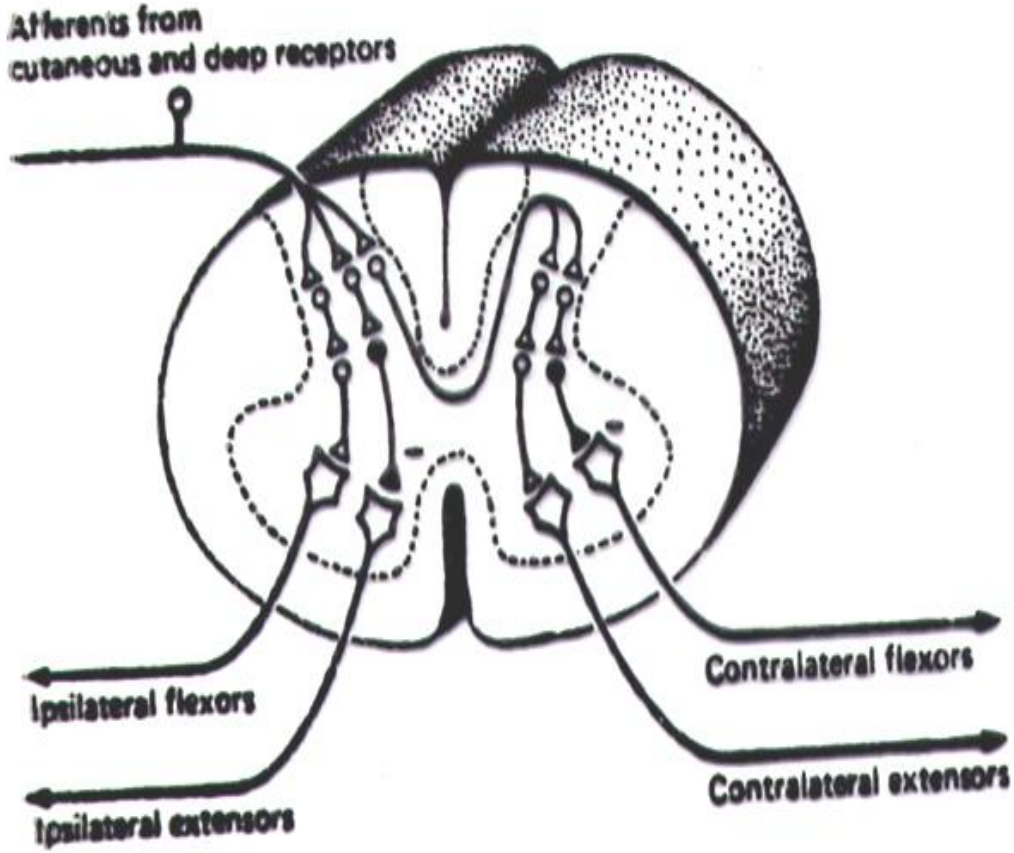

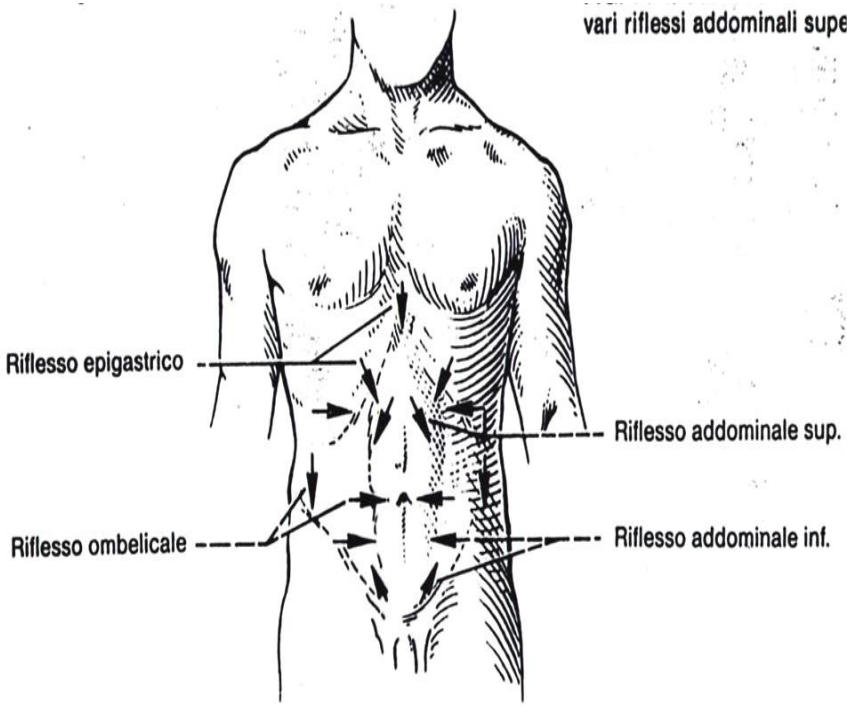

Fenomeno di Babinski

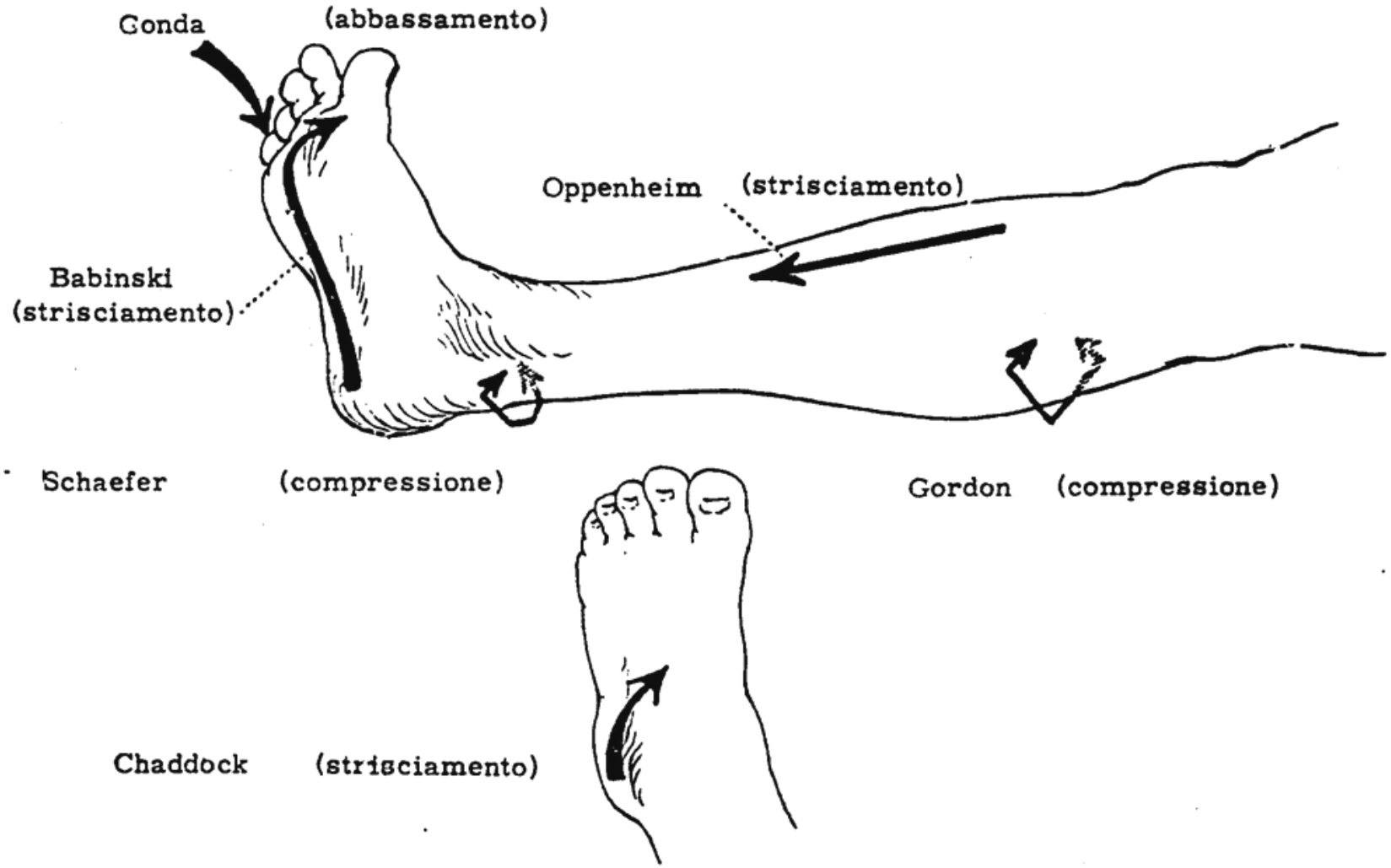

Metodi di esame del riflesso di estensione plantare

Fig. 75