


# SISTEMA MOTORE SOMATICO

## Paralisi Periferica e Centrale

**Prof. ENRICO GRANIERI**

**Direttore Clinica Neurologica**

**Università di Ferrara**



*2015-2016*



# Sistema di moto

- Il sistema di moto è costituito da un insieme di strutture nervose e muscolari che permette ad un essere vivente di muovere se stesso, e quindi di poter vivere: respirare, procurarsi cibo e acqua, perpetuare la specie, etc...

# L'atto motorio volontario

- Qualsiasi movimento volontario implica che vi siano dei meccanismi neurali sottostanti che permettono di scegliere i muscoli adatti e come farli funzionare.
- Il movimento volontario implica che vi sia un piano che porti all'azione e alla scelta dei muscoli adatti: il piano motorio.

# Una classificazione dei movimenti

---

## I. Riflessi semplici

Di stiramento	Di sorpresa
Di starnuto	Di contrazione pupillare
Di ammiccamento	Di flessione
Patellare	Di tosse

## II. Postura e cambiamenti posturali

Stare in piedi	Alzarsi
Giacere	Bilanciarsi
Stare seduti	Assumere la posizione per urinare

## III. Locomozione

Passeggiare	Arrampicarsi
Correre	Strisciare
Nuotare	Drizzarsi
Volare	Saltare

## IV. Orientamento sensoriale

Girare il capo	Toccare
Fissare con gli occhi	Annusare
Muovere le orecchie	Assaggiare

## V. Modelli di azione specie-specifici

Ingestione: assaggiare, masticare, mordere, sorseggiare, bere

Eliminazione: urinazione, defecazione

Corteggiamento: esibizione, annusamento, inseguimento, ritiro

Copula: monta, penetrazione, eiaculazione, orgasmo

Parentale: nutrizione, sostegno, ricupero

Attacco: drizzarsi, inseguire, graffiare, mordere, afferrare

Fuga e difesa: sibilare, sputare, assumere posture di sottomissione, accucciarsi

Pulitura: lavarsi, lisciarsi, leccare

Costruzione del nido: scavare, trasportare materiali, sistemare, intrecciare

Gesti: fare smorfie, rizzare la coda, sogguardare, scoprire i denti, sorridere

Comportamenti di gioco: inseguimenti, stuzzicare, lottare

## VI. Abilità acquisite

Parlare	Vestirsi	Scolpire	Fare sport
Usare strumenti	Dipingere	Guidare	Ballare

# L'atto motorio volontario

- FASE 1
  - **Progettazione**: decisione di compiere un movimento.
    - Aspetti motivazionali (psicologici) ed ideazionali (schema del movimento, aree corticali (lobi frontali), anche aree sottocorticali ed aree associative
    - Deficit iniziativa motoria (Parkinson): acinesia.
    - Deficit ideazione: Aprassia

- FASE 2

- **Programmazione:** coordinazione dei parametri spazio-temporali dell'atto motorio volontario:

- Ampiezza, velocità, intensità, durata, traiettoria.
    - Questa coordinazione è garantita da: nuclei della base (movimenti lenti, tonici), talamo e cervelletto (movimenti più rapidi, ballici)

- FASE 3

- **Esecuzione**: trasferimento dell'impulso dal motoneurone superiore (area 4) al motoneurone  $\alpha$ , o motoneurone inferiore (lamina IX corna anteriori sostanza grigia midollare)

# TIPI DI MOVIMENTO

- VOLONTARIO
  - Transitivo
  - Intransitivo
    - Significativo Simbolico
    - Non significativo



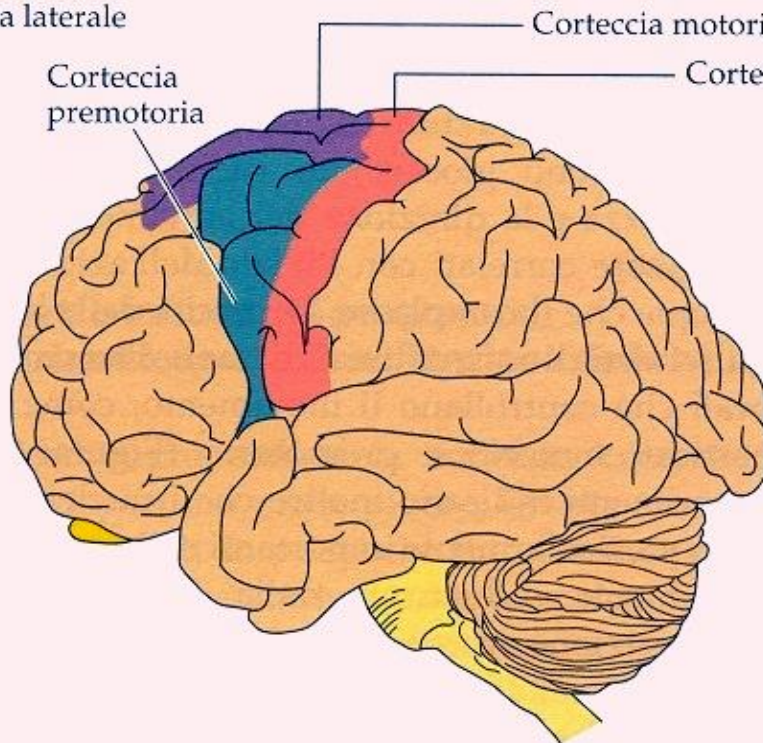


# LIVELLI DI ATTIVITA' MOTORIA NELL'UOMO

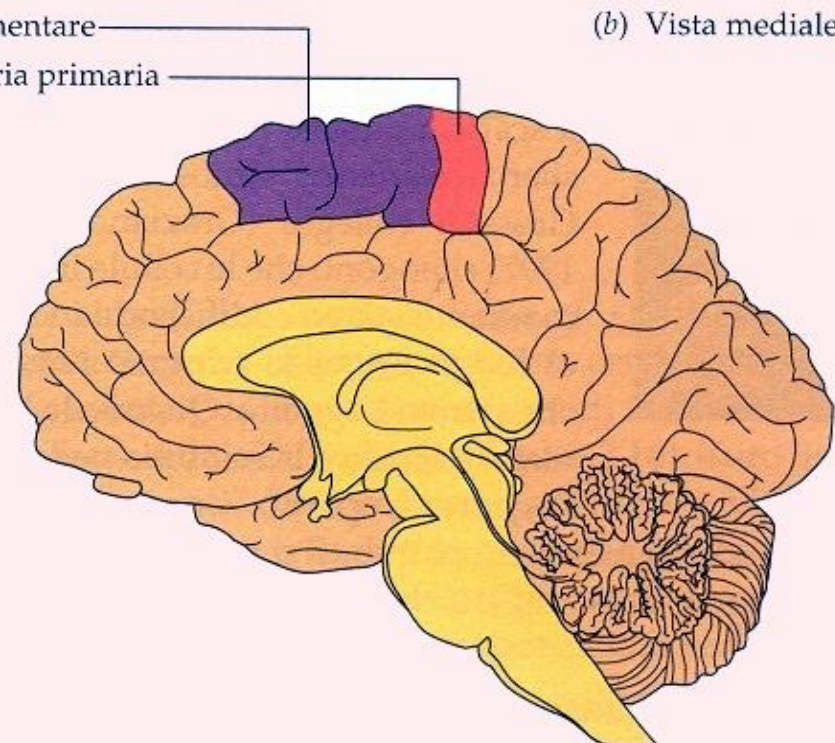
## Livello psico-motorio:

- Tutta la corteccia

(a) Vista laterale



(b) Vista mediale





A livello psicomotorio

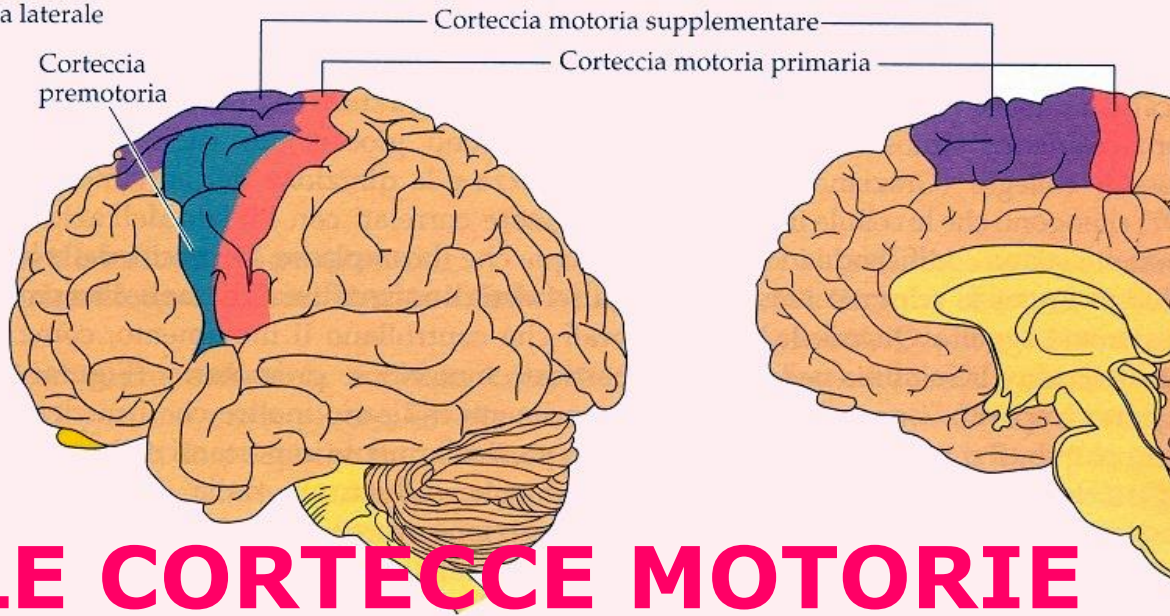
si forma l'**intenzione** dell'azione motoria,

si compone la **strategia** della sua esecuzione e del suo mantenimento, si **raffronta** l'intenzione con l'effetto.

L'Esecuzione di un gesto richiede il preliminare richiamo alla memoria della sua configurazione generale e la successiva trasformazione in una serie di comandi codificati da trasmettere ai centri motori.

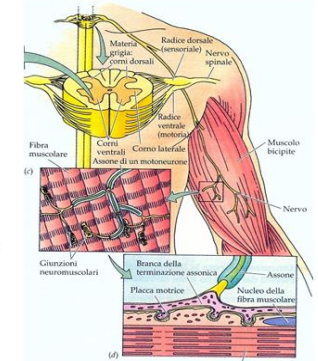
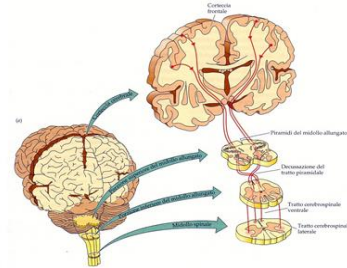
(a) Vista laterale

(b) Vista mediale



# LE CORTEECCE MOTORIE

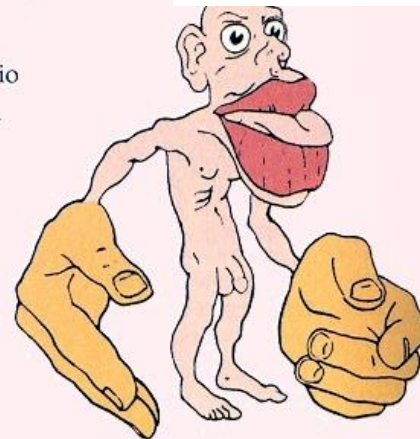
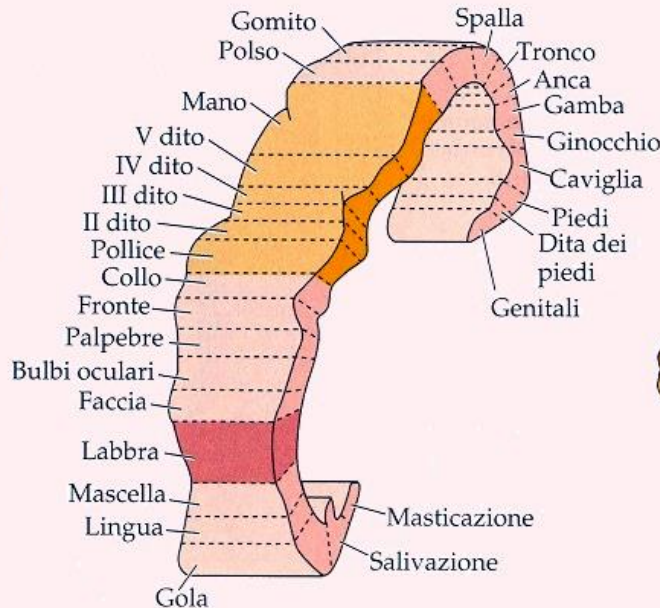
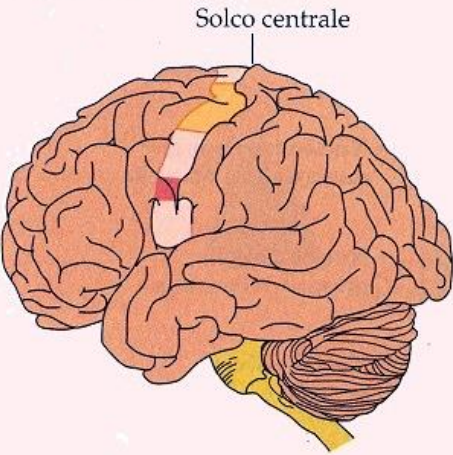
- **Corteccia e via piramidale**
- **Corna anteriori, lamina IX sos griglia: motoneurone  $\alpha$ , e nervo periferico**
- **giunzione neuromuscolare**
- **muscolo**



(a) Vista laterale del cervello che mostra la localizzazione della corteccia motoria primaria

(b) Rappresentazione del corpo nella corteccia motoria primaria

(c) Homo

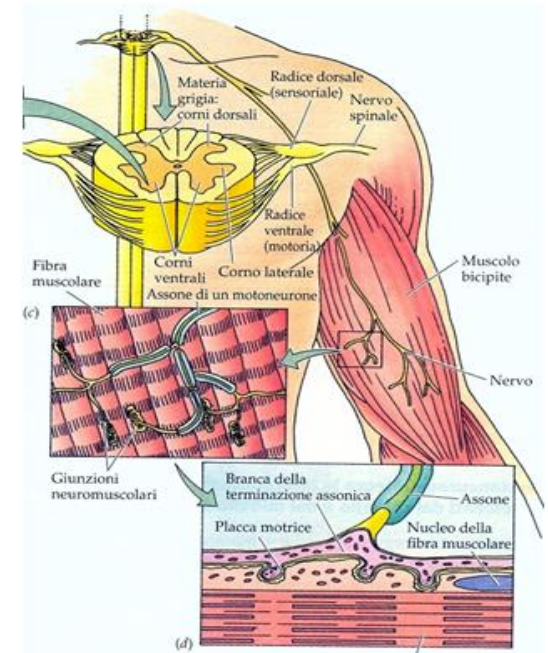
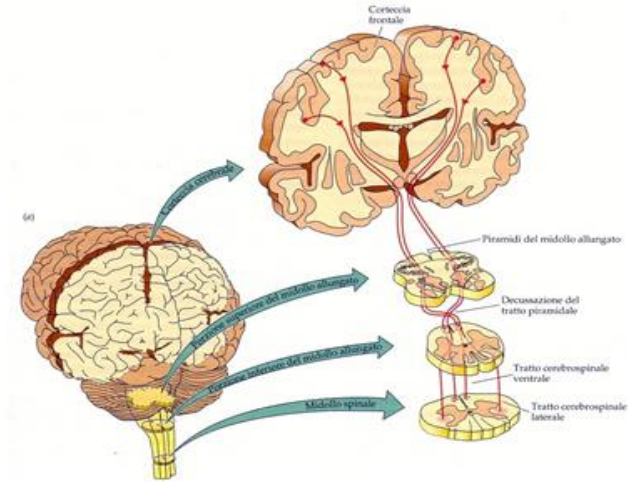


# LIVELLI DI ATTIVITA' MOTORIA NELL'UOMO

## Livello piramidale:

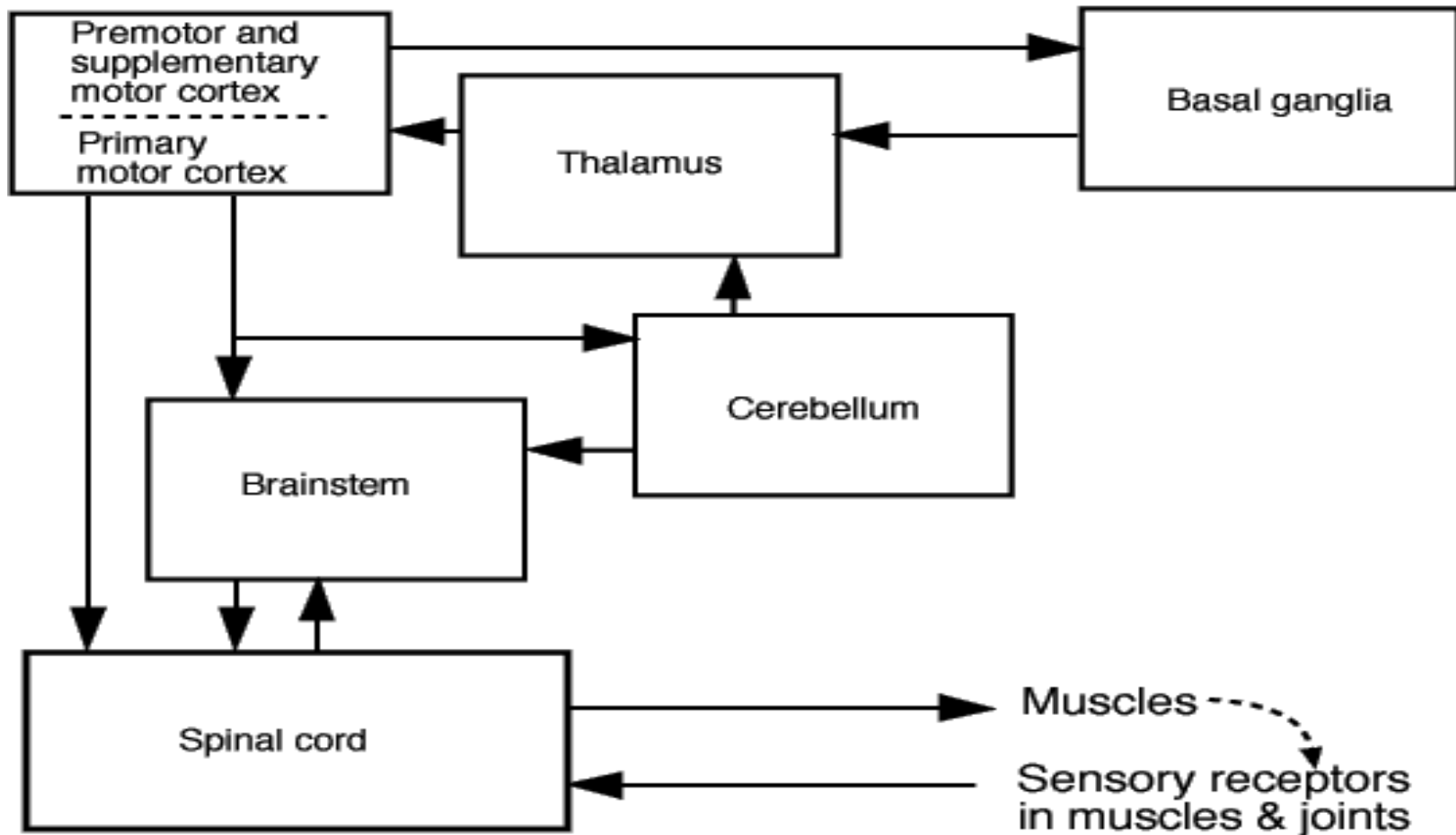
- **Neuroni motori corticali della circonvoluzione frontale prerolandica:**
- **area 4 di Brodman**

- **Corteccia e via piramidale**
- **Corna anteriori, lamina IX sottogrigia:**
- **motoneurone  $\alpha$ , e nervo periferico**
- **giunzione neuromuscolare**
- **muscolo**



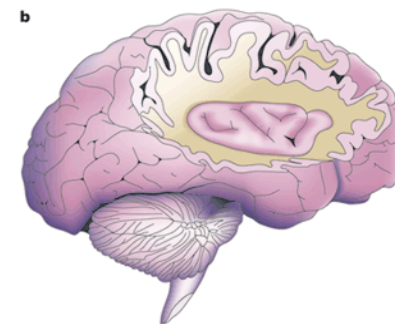
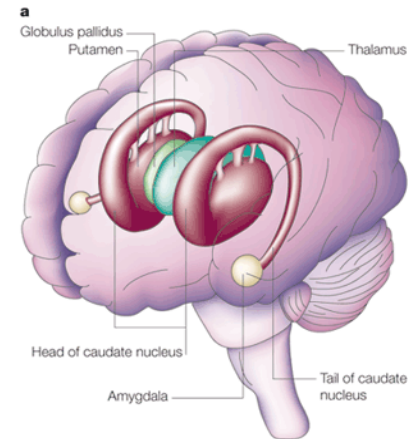
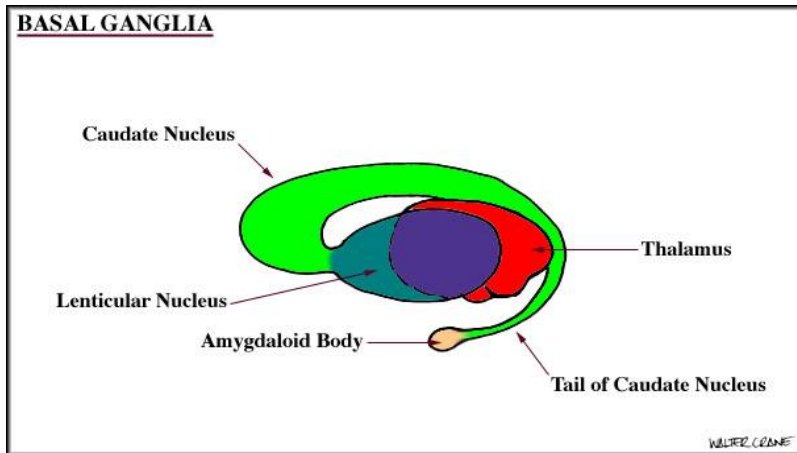
# CONTROLLO del MOVIMENTO

## The Motor System



# CONTROLLO EXTRAPIRAMIDALE

## Automatismi movimenti involontari

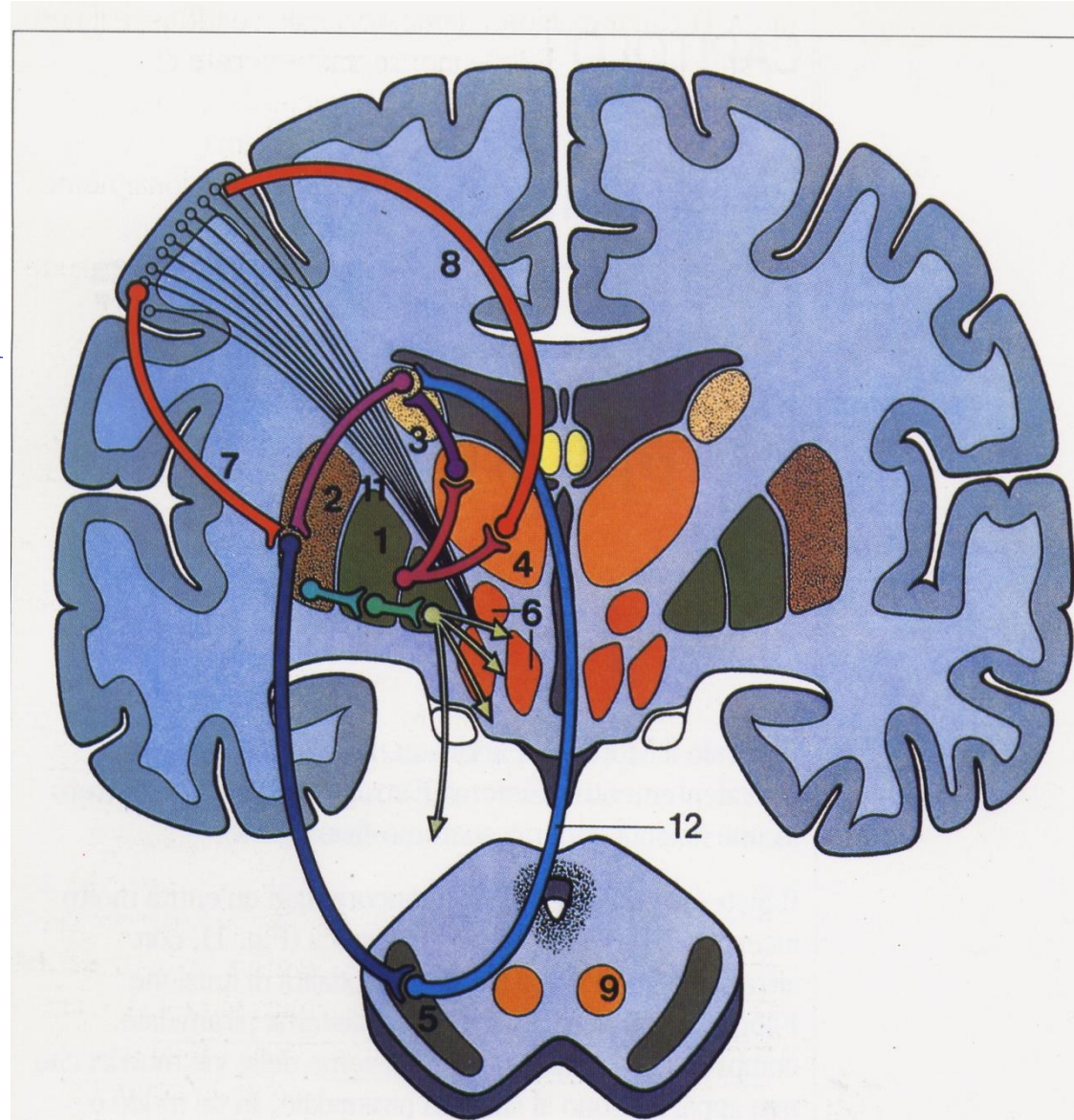


# LIVELLI DI ATTIVITA' MOTORIA NELL'UOMO

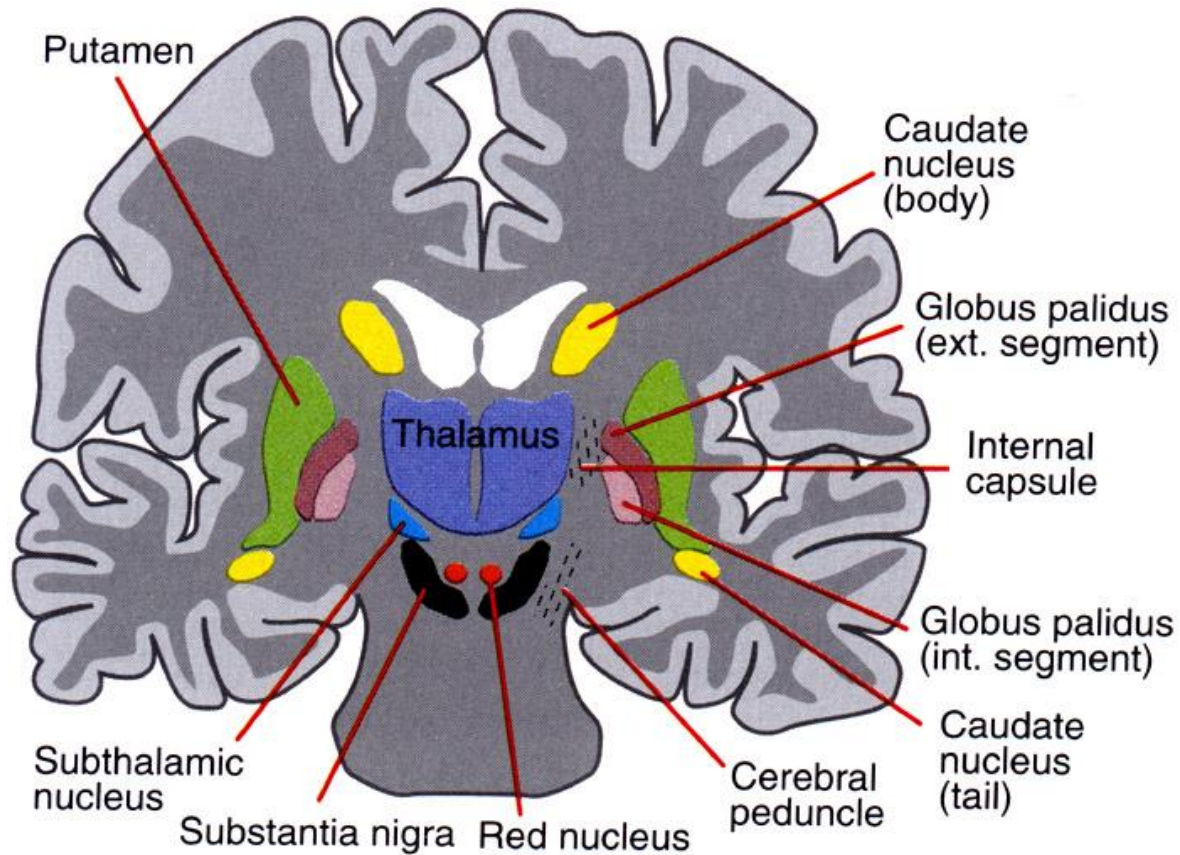
## Livello

### extrapiramidale:

- Sistemi proiettivi “non piramidali”:
- Nuclei della base
- Substantia nigra del Sommering
- Corpo di Luys e zona incerta



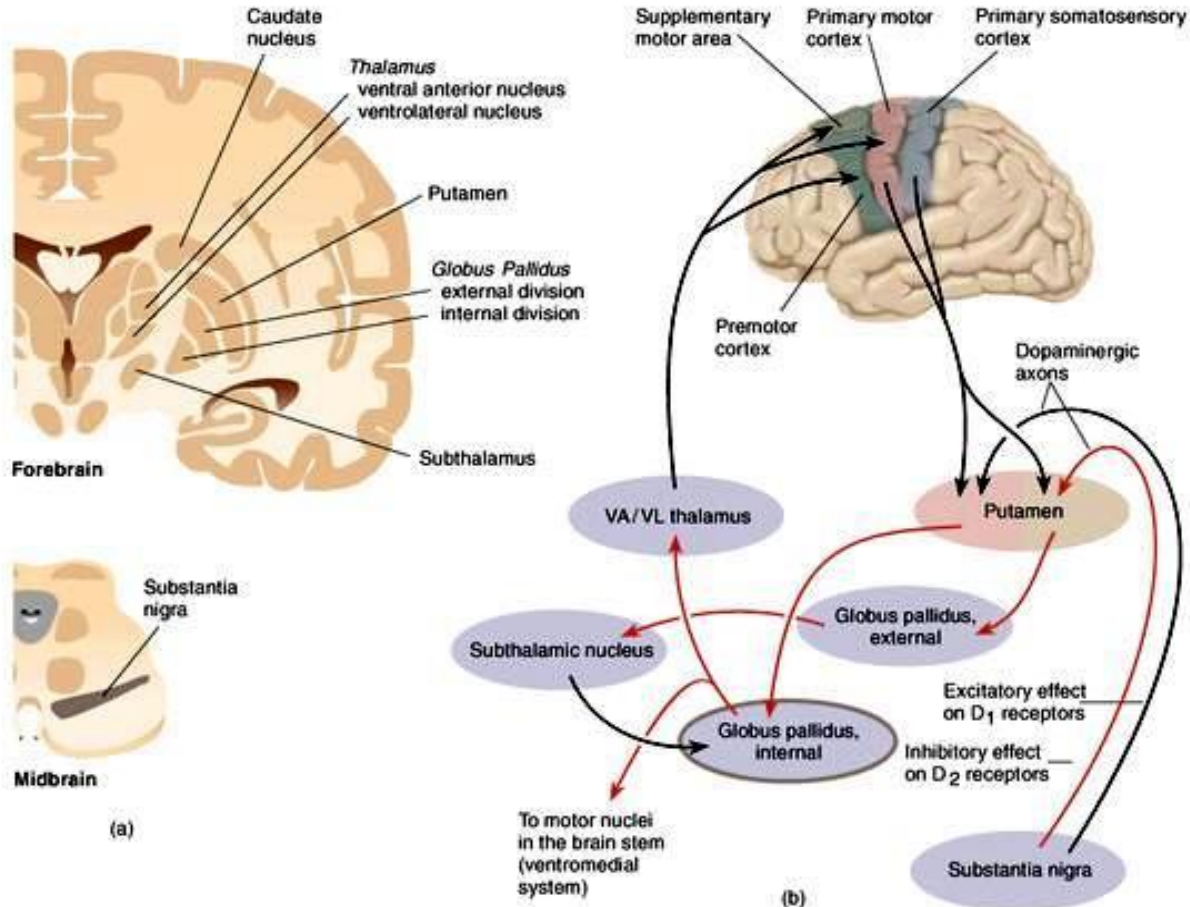
# CONTROLLO EXTRAPIRAMIDALE





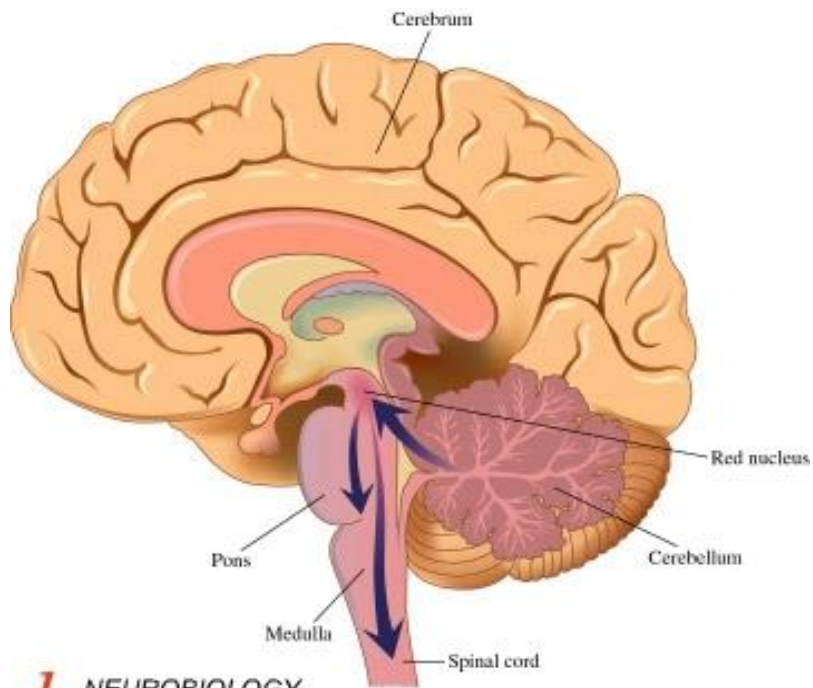
# CONTROLLO EXTRAPIRAMIDALE

## ► The Basal Ganglia

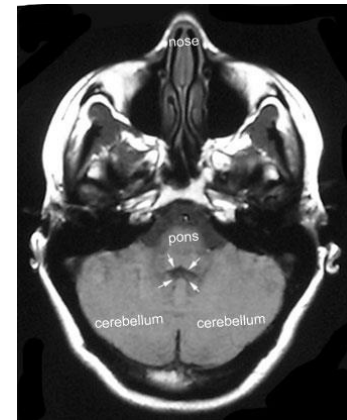
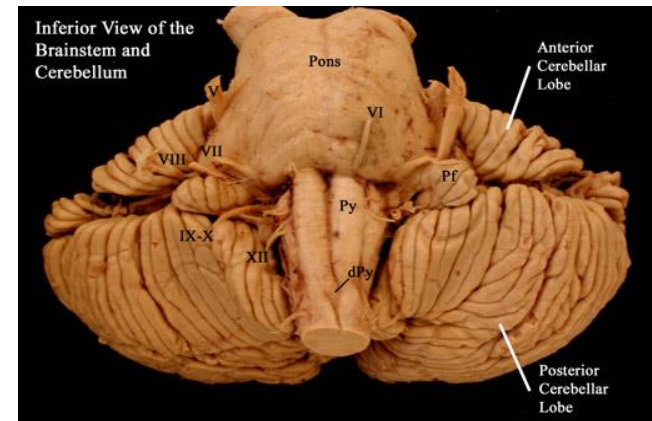


# CONTROLLO CEREBELLARE

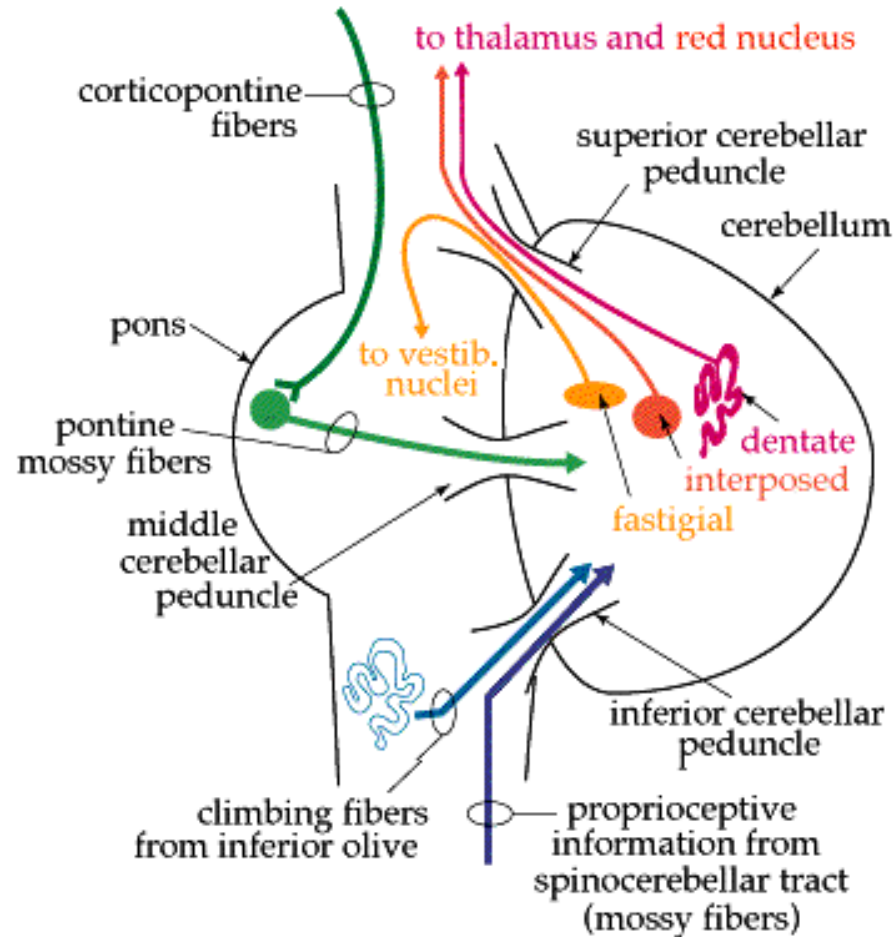
## coordinazione del movimento



**b** NEUROBIOLOGY  
Gary G. Matthews  
Blackwell  
Science



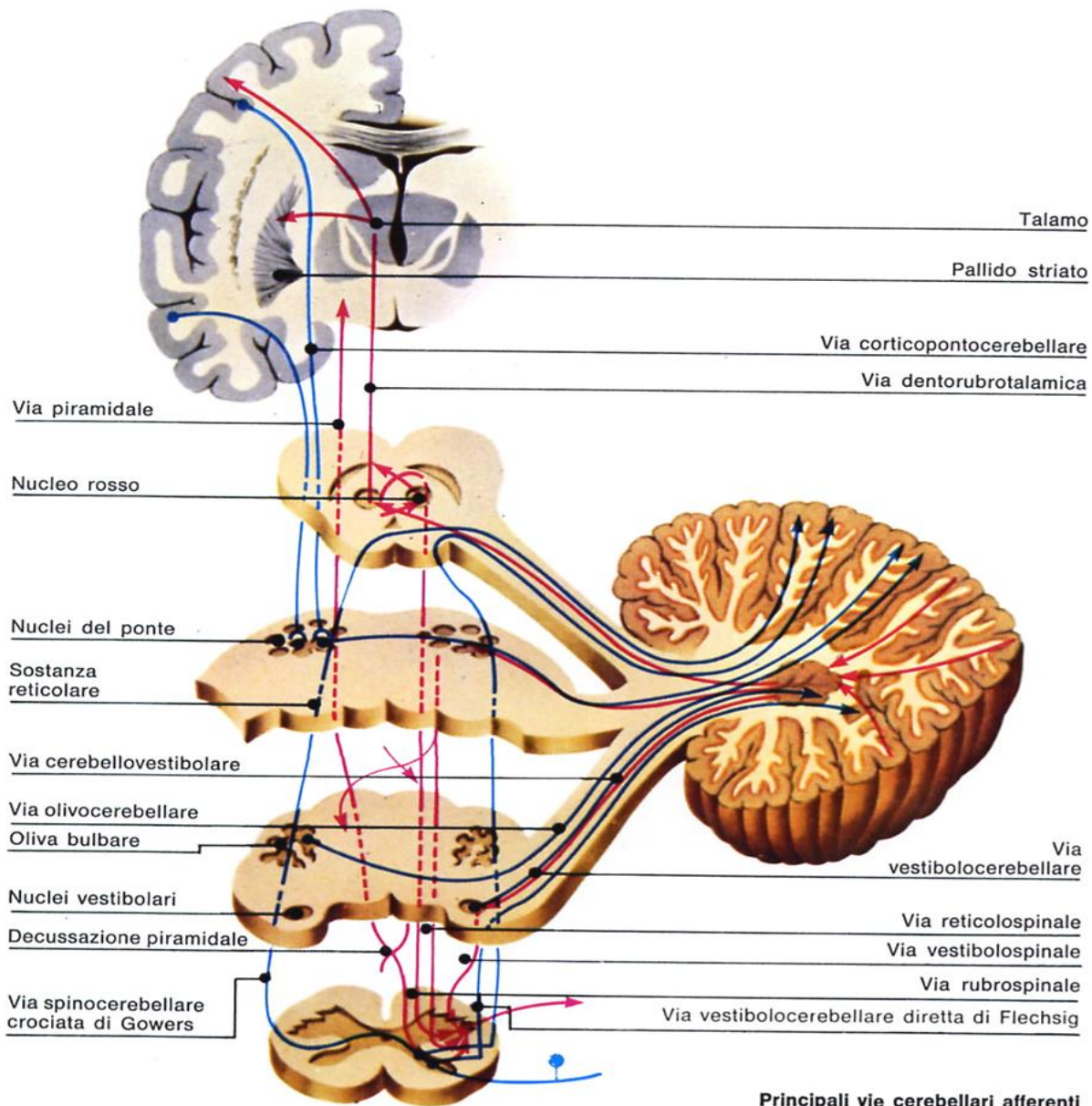
# CONTROLLO CEREBELLARE



# LIVELLI DI ATTIVITA' MOTORIA NELL'UOMO

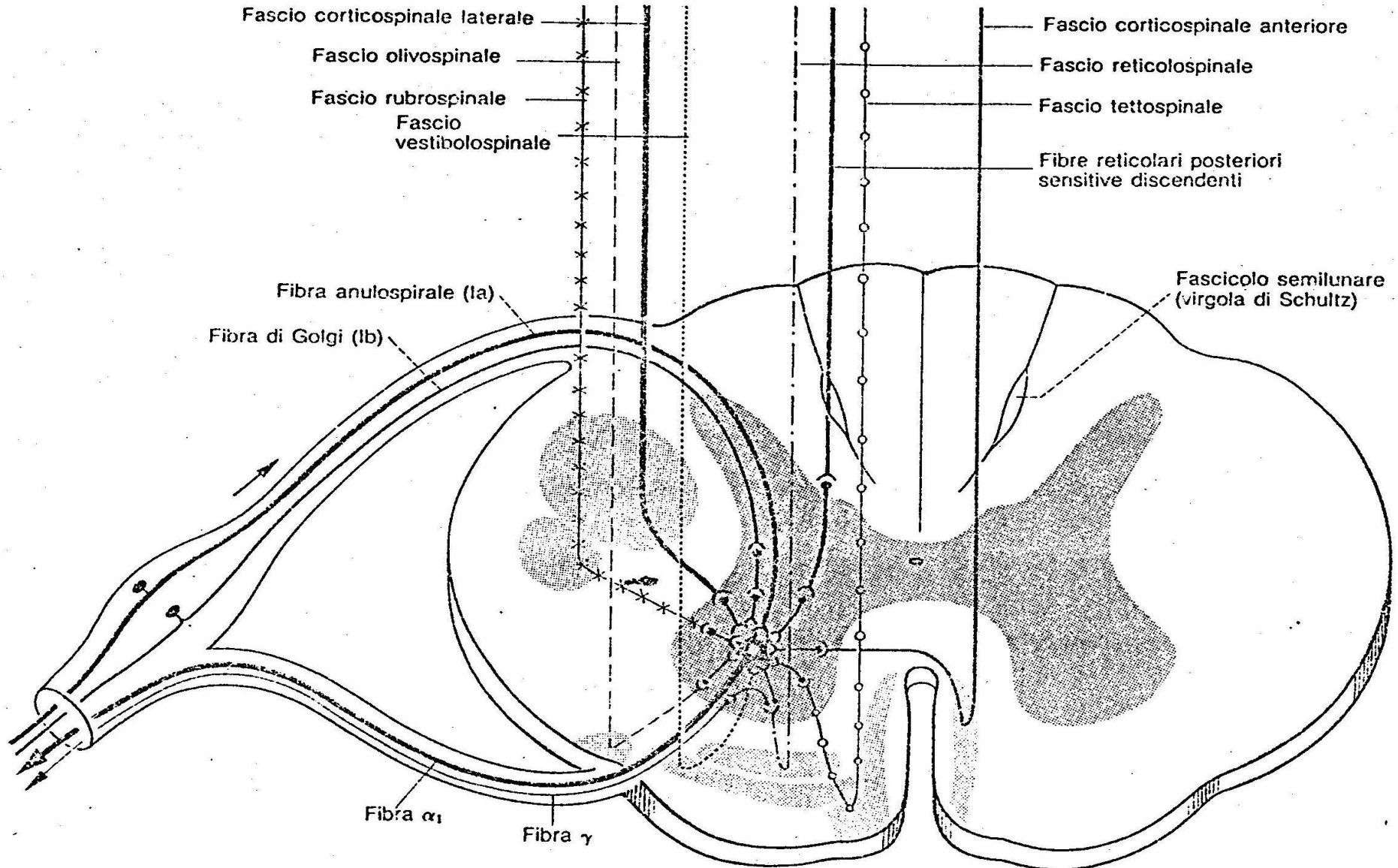
## Livello cerebellare

- **Sindrome Mediana (vermiana)**
- **Emisferica**



Principali vie cerebellari afferenti ed efferenti

# Fibre motorie discendenti che sinaptano con i motoneuroni

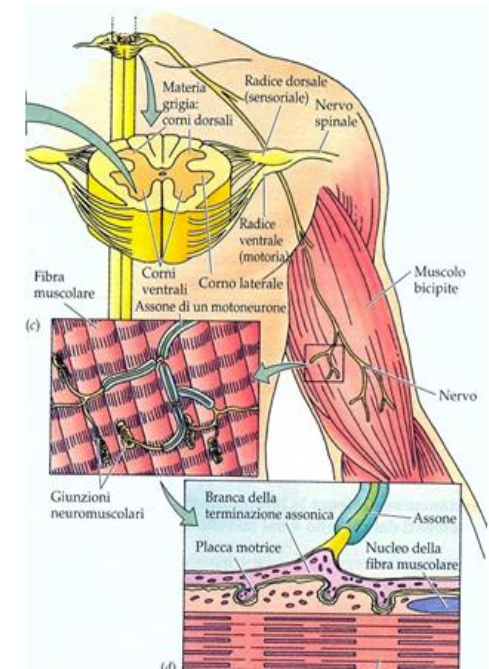
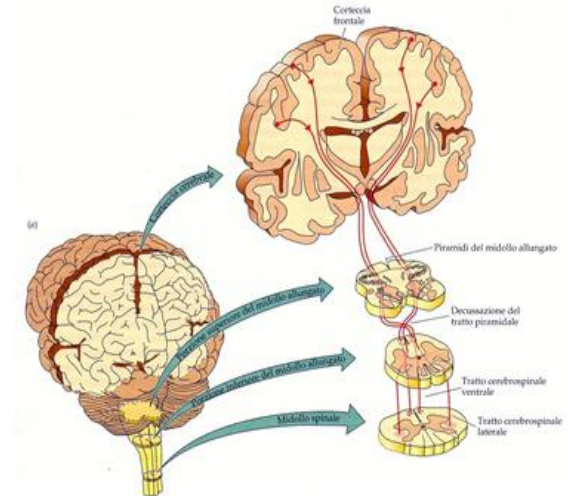


# LIVELLI DI ATTIVITA' MOTORIA NELL'UOMO

## Livello spino muscolare:

- *Corpi cellulari dei motoneuroni spinali (ed equivalenti neuroni nei nuclei dei nervi cranici)*
- *Cilindrassi dei neuroni che formano:*
- Radici anteriori
- Plessi dei nervi motori
- Tronchi nervosi motori
- *Giunzione neuromuscolare*
- *Fibre muscolari striate*

- **Corteccia e via piramidale**
- Corna anteriori, lamina IX sottogrigia:
- **motoneurone  $\alpha_1$  e nervo periferico**
- **giunzione neuromuscolare**
- **muscolo**



# Inquadramento della semeiologia delle funzioni motorie

Le alterazioni delle funzioni motorie sono inquadrabili in differenti disturbi con caratteristiche specifiche:

1. **Alterazione dell'attività gestuale quando è presente una motilità segmentaria che non è finalisticamente valida per le azioni intenzionali.**

# Inquadramento della semeiologia delle funzioni motorie

2. Alterazioni dell'attività motoria volontaria quando è deficitaria la realizzazione dell'atto motorio che è ben programmato e può contare su di una buona funzionalità muscolare
3. **Alterazione dell'attività motoria automatica quando l'atto motorio è correttamente espresso in relazione alla volontà ed ai fini da raggiungere, ma è caratterizzato dall'abolizione di automatismi involontari o è turbato dalla mancata coordinazione e dalla comparsa di movimenti patologici**



# Inquadramento della semeiologia delle funzioni motorie

**4. Alterazione dell'attività motoria riflessa  
quando è abolita l'attività muscolare  
rimanendo valide la programmazione del  
movimento e la sua realizzazione tramite  
atti volontari compensativi.**

# Inquadramento della semeiologia delle funzioni motorie

- A queste alterazioni funzionali sono riferite, nella pratica clinica, sindromi neurologiche attribuibili a sistemi semeiologicamente ben identificabili:
  1. **Sindromi aprassiche,**
  2. **Sindrome piramidale,**
  3. **Sindromi extrapiramidali e cerebellare,**
  4. **Sindrome dell'unità motoria periferica**

# Esame obiettivo delle funzioni di moto

- **Esame generale**
- **Esame del trofismo**
- **Esame del tono muscolare**
- **Esame dei riflessi profondi e superficiali**
- **Esame del movimento e della forza  
(antigravitaria e contro-resistenza)**
- **Esame della stazione eretta**
- **Esame della marcia**

# SISTEMA MOTORE SOMATICO

## ISPEZIONE:

Postura, osservazione di malformazioni congenite o acquisite, osservazione di movimenti involontari, tremori, ecc.,

ispezione della superficie cutanea (turbe vasomotorie, nevi),

osservazione del trofismo muscolare (volume masse muscolari: cingoli e arti),

eventuali misurazioni utilizzando punti di riferimento fissi e precisi: utilizzare il metro.

# SISTEMA MOTORE SOMATICO

## PALPAZIONE:

Conferma i dati già rilevati nel corso dell'ispezione, soprattutto se ci si riferisce a valutazioni del trofismo

# IPOτροφIA MUSCOLARE

si distinguono schematicamente 5 tipi di  
ipotrofia

- Ipotrofia neurogena
- Ipotrofia miogena
- Ipotrofia carenziale
- Ipotrofia da non uso
- Ipotrofia centrale

# Trofismo muscolare

- **Con la palpazione delle masse muscolari si possono cogliere anche altri significativi elementi clinici: ipertrofie e pseudoipertrofie muscolari, spasmi muscolari, dolenzia muscolare (nelle miositi)**

# Disordini della Forza

## Glossario

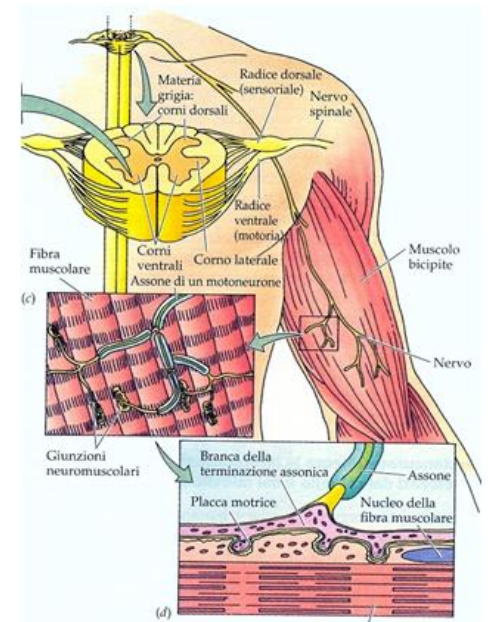
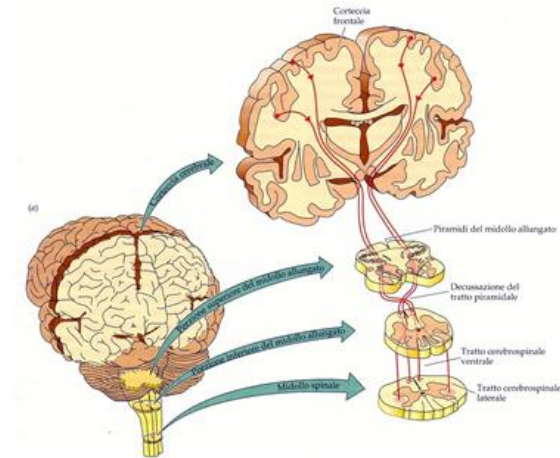
- Monoparesi / Monoplegia (*un solo arto*)
- Diparesi / Diplegia (*arti superiori o volto*)
- Emiparesi / Emiplegia (*un emicorpo*)
- Triparesi / Triplegia (*un arto superiore e gli arti inferiori*)
- Tetraparesi / Tetraplegia (*i quattro arti*)
- Paraparesi / Paraplegia (*gli arti inferiori*)



# PARALISI/PARESI PERIFERICA

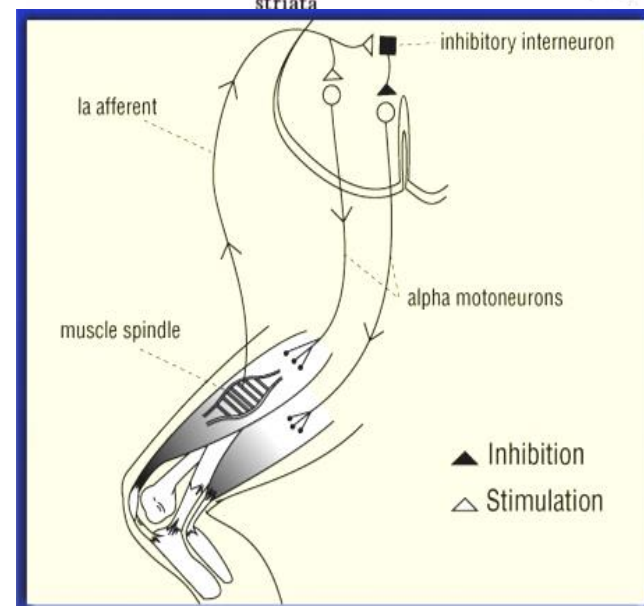
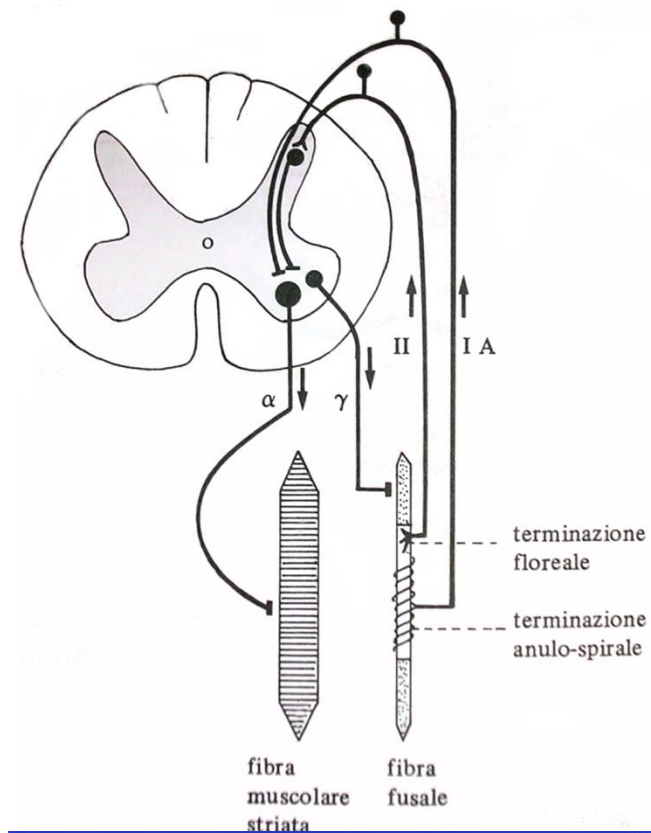
- PARALISI DELLA VIA FINALE COMUNE:
- Deficit di forza/Paralisi, Ipo/Atrofia, Ipo/Atonia, Ipo/Areflessia Fascicolazioni

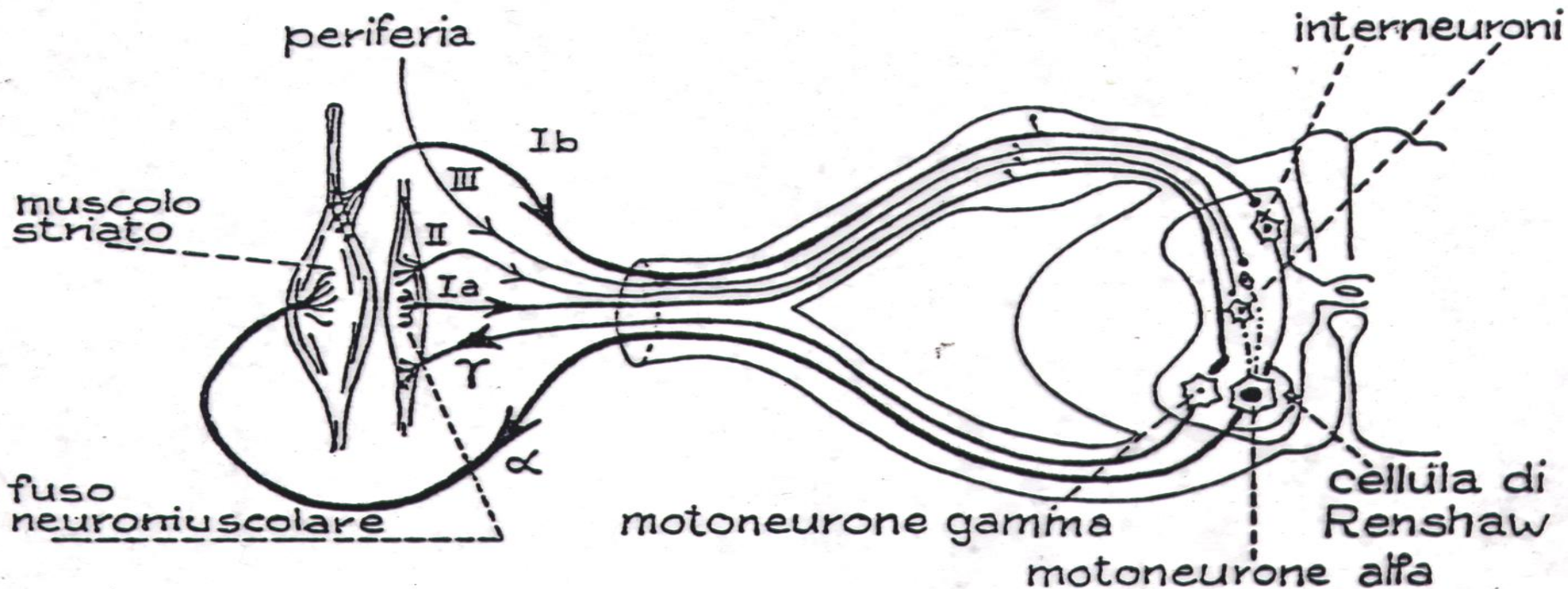
- **Corteccia e via piramidale**
- **Corna anteriori, lamina IX sos grigia: motoneurone  $\alpha$ , e nervo periferico**
- **giunzione neuromuscolare**
- **muscolo**



# RIFLESSO MIOTATICO, o da stiramento

- terminazioni anulo-spirali: stiramenti fasici
- terminazioni floreali: stiramenti tonici, persistenti.
- da IA via monosinaptica al motoneurone  $\alpha$ , da II via polisinaptica, questa induce contrazione tonica (innervazione soprattutto su fibre muscolari di tipo toniche (rosse)).
- il riflesso miotatico dà origine anche a fenomeni inibitori a carico dei muscoli antagonisti, tramite IA e interneurone inibitorio.
- l'alfa MN riceve non solo un controllo sopraspinale, ma anche una inibizione spinale, legata ad un interneurone inibitorio che fornisce una inibizione ricorrente: è la cell di Renshaw, (colpita dal tetano)

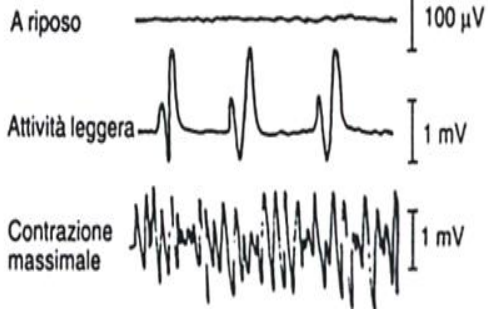
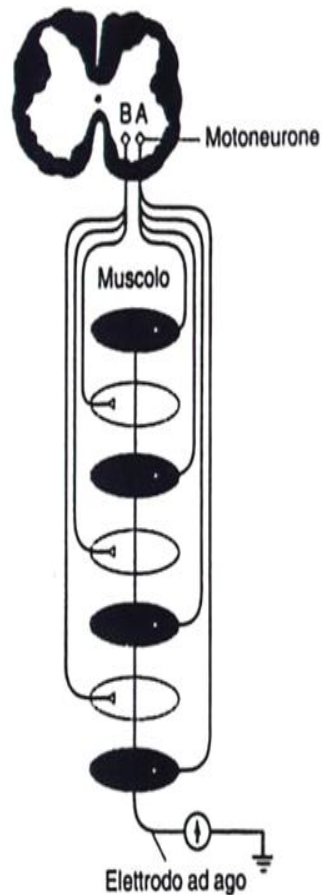




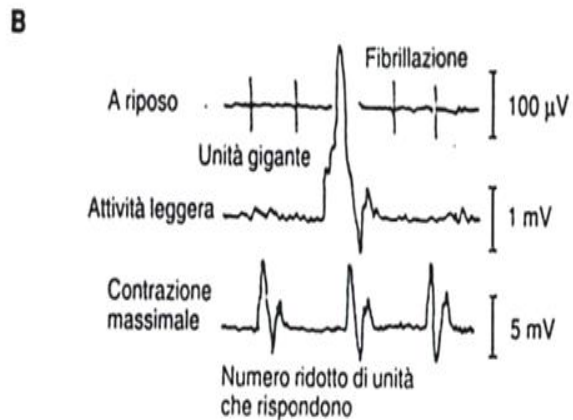
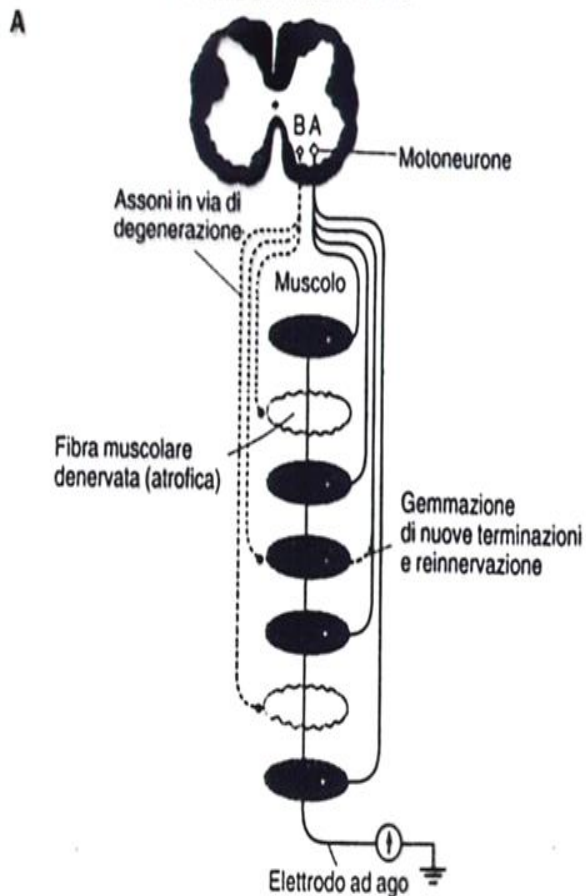
### CONNESSIONI MIDOLLARI INTRASEGMENTARIE PER LA REGOLAZIONE DELLA CONTRAZIONE E DEL TONO MUSCOLARE

- Fibre  $\alpha$**  efferenti (mot) dal motoneurone al musc striato
- »  **$\gamma$**  efferenti, al fuso neuromuscolare
- » **Ia** afferenti (sens), anch'esse grosse e veloci, provenienti dalle formazioni annullo-spirali del fuso neuromuscolari
- » **Ib** afferenti dai corpuscoli tendinei di Golgi
- » **II** afferenti, più piccole e meno veloci delle precedenti, dalla regione iuxtaequatoriale dei fusi neuromuscolari
- » **III** afferenti, di vario calibro e velocità, dalla periferia muscolare (perimisio, fasce musc), articolare e cutanea

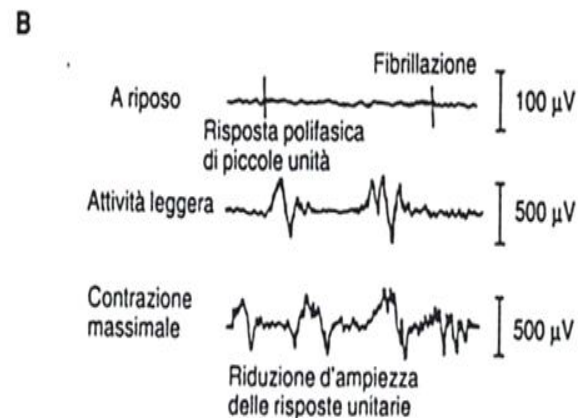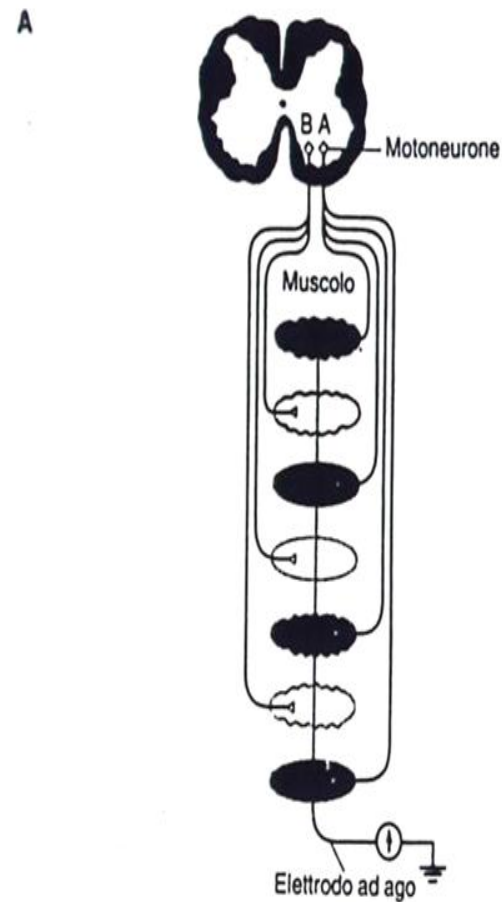
Unità motrice normale



Malattia del motoneurone

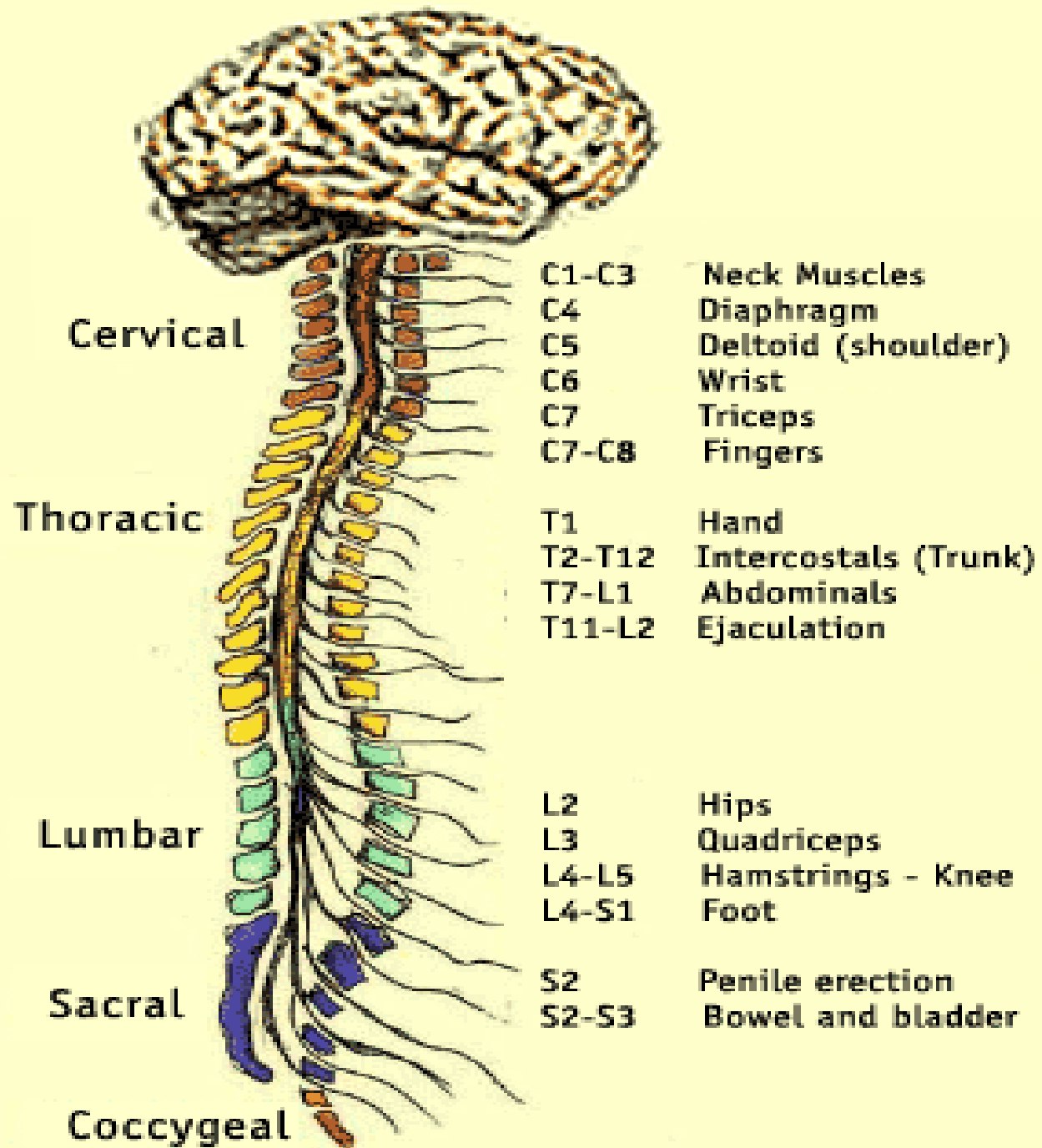


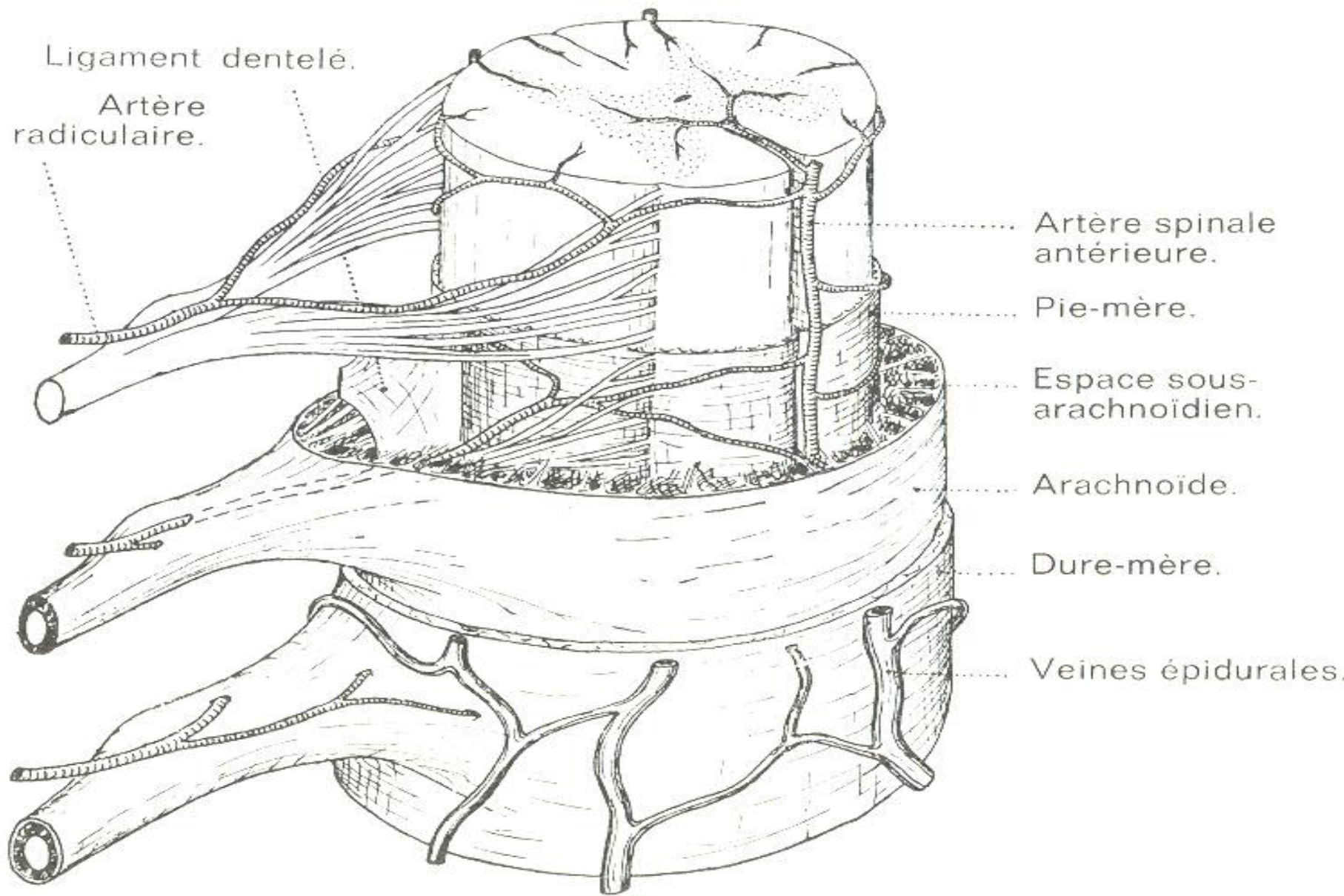
Malattia muscolare

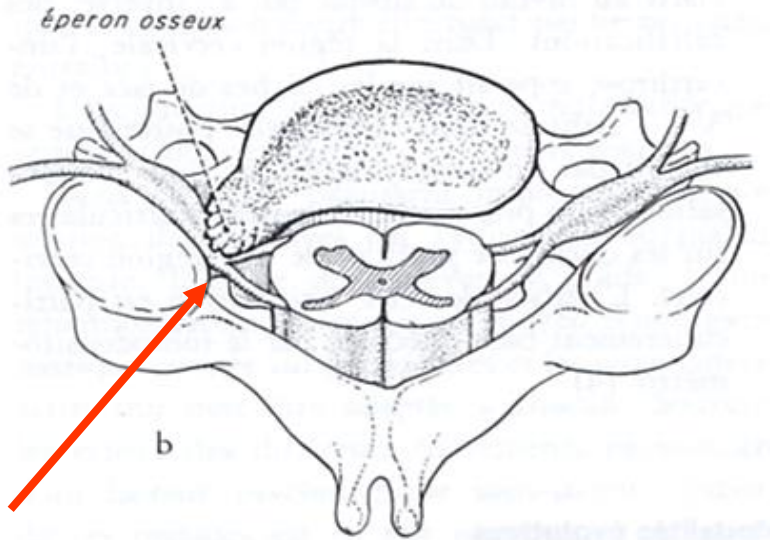
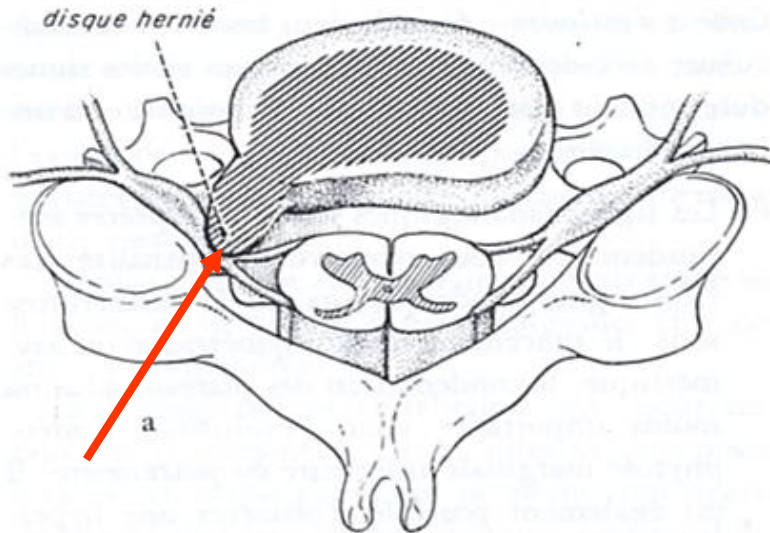


# PARALISI PERIFERICA

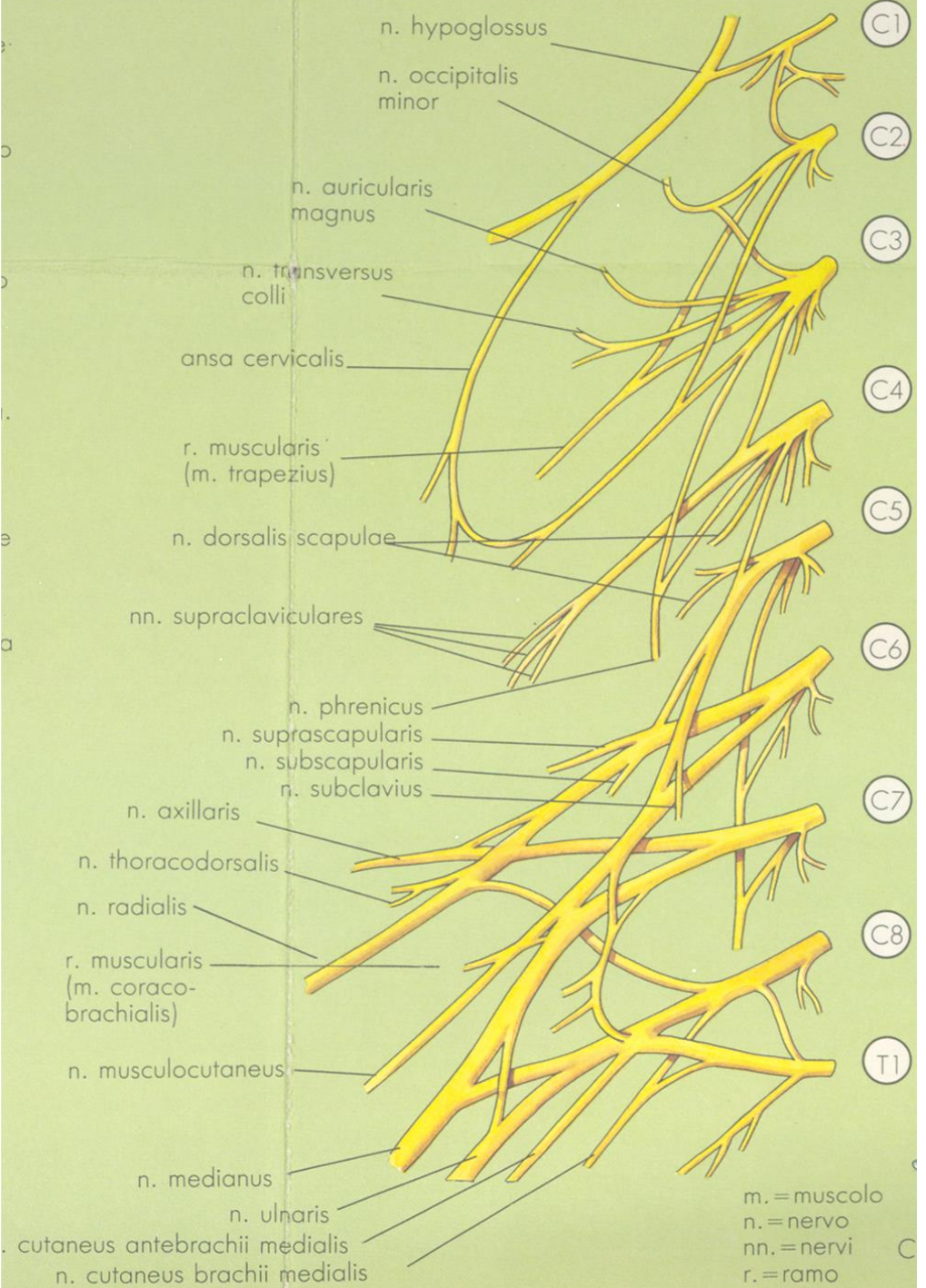
- **IPO-ATONIA MUSCOLARE**
- **IPO-AREFLESSIA PROPRIOCETTIVA**
- **IPO-TROFIA MUSCOLARE**
- **PARALISI-PARESI DEL MOVIMENTO VOLONTARIO, AUTOMATICO E RIFLESSO**





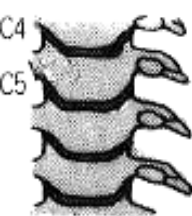


**Figure 4-7**  
 Conflit disco-radiculaire cervical. a) Hernie discale vraie; b) compression de la racine rachidienne par un nodule ostéophytique (uncodiscarthrose).



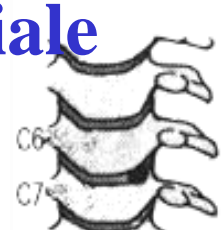
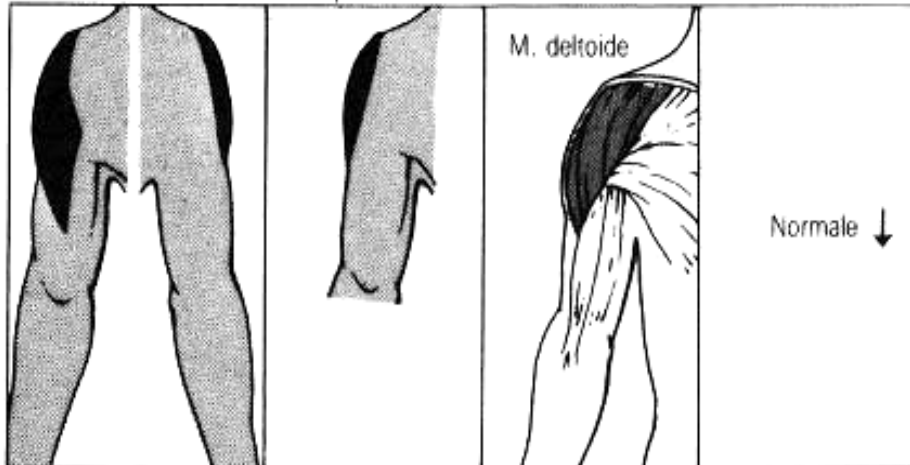


# Plesso brachiale



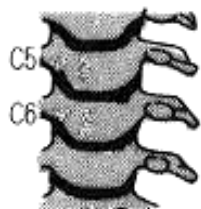
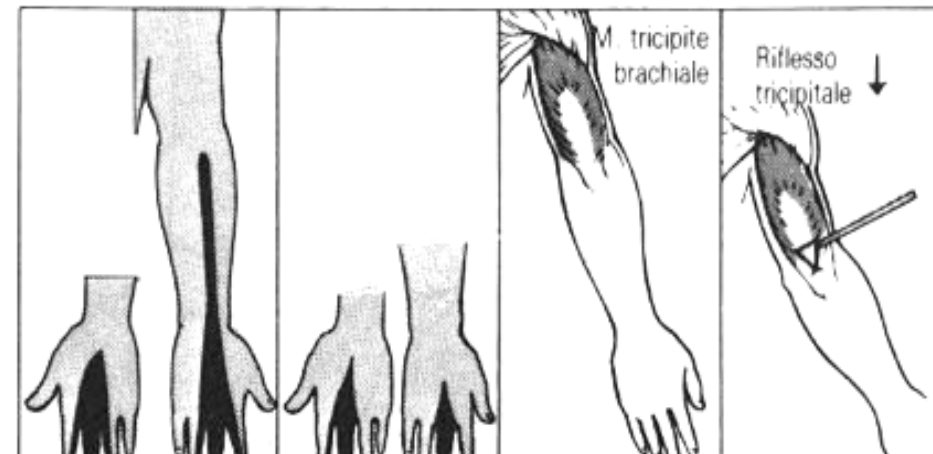
**C5**

Dolore      Ipoestesia      Paresi      Riflessi



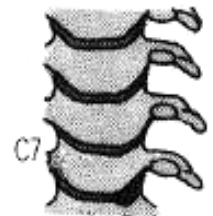
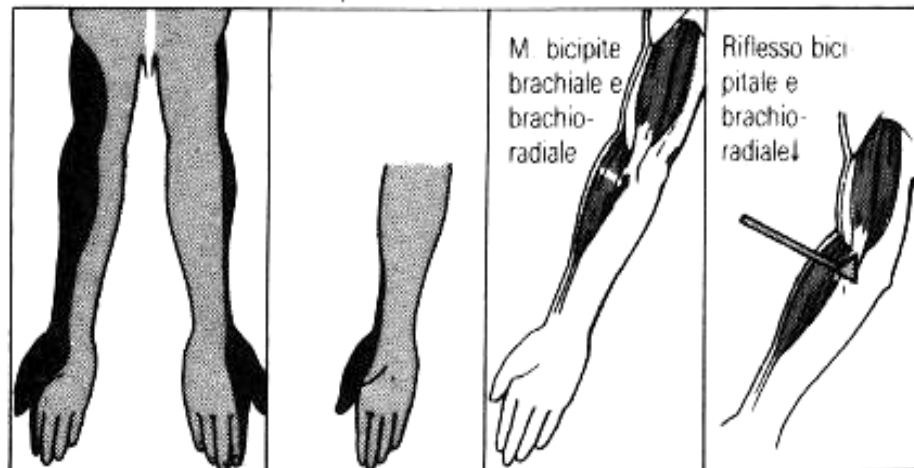
**C7**

Dolore      Ipoestesia      Paresi      Riflessi



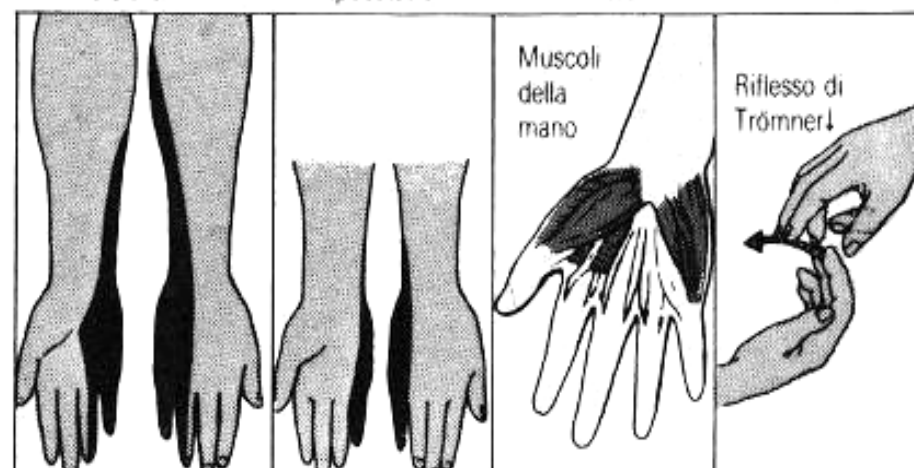
**C6**

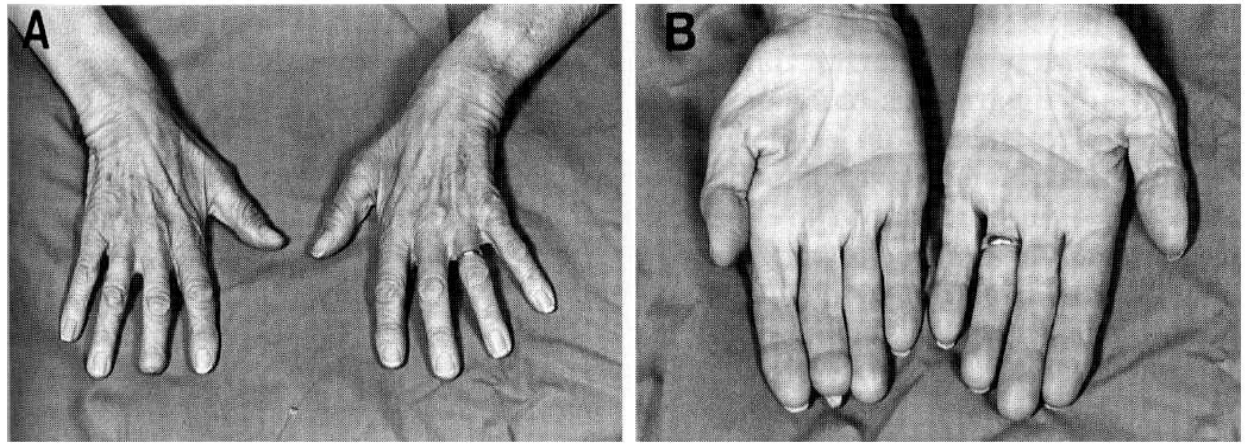
Dolore      Ipoestesia      Paresi      Riflessi



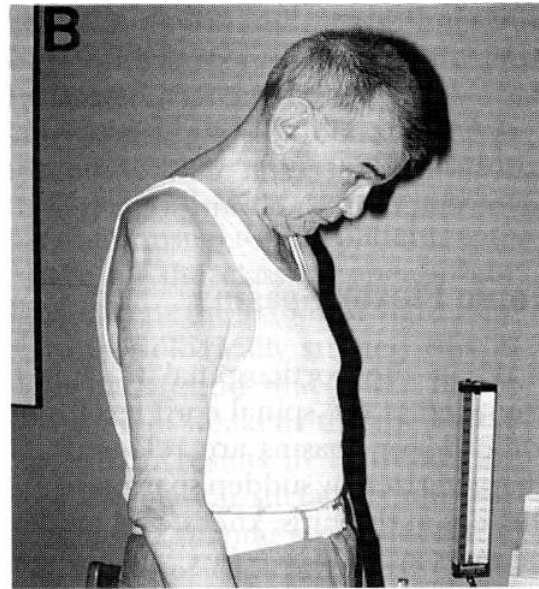
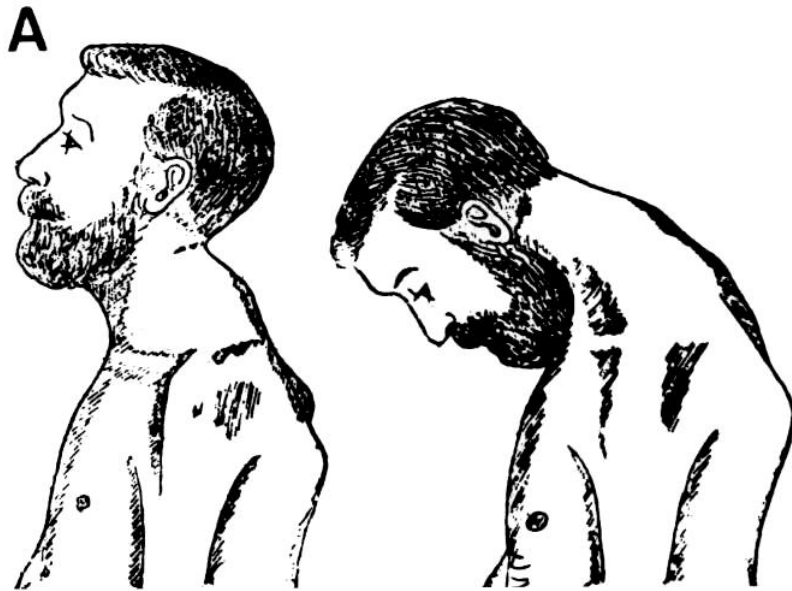**C8**

Dolore      Ipoestesia      Paresi      Riflessi

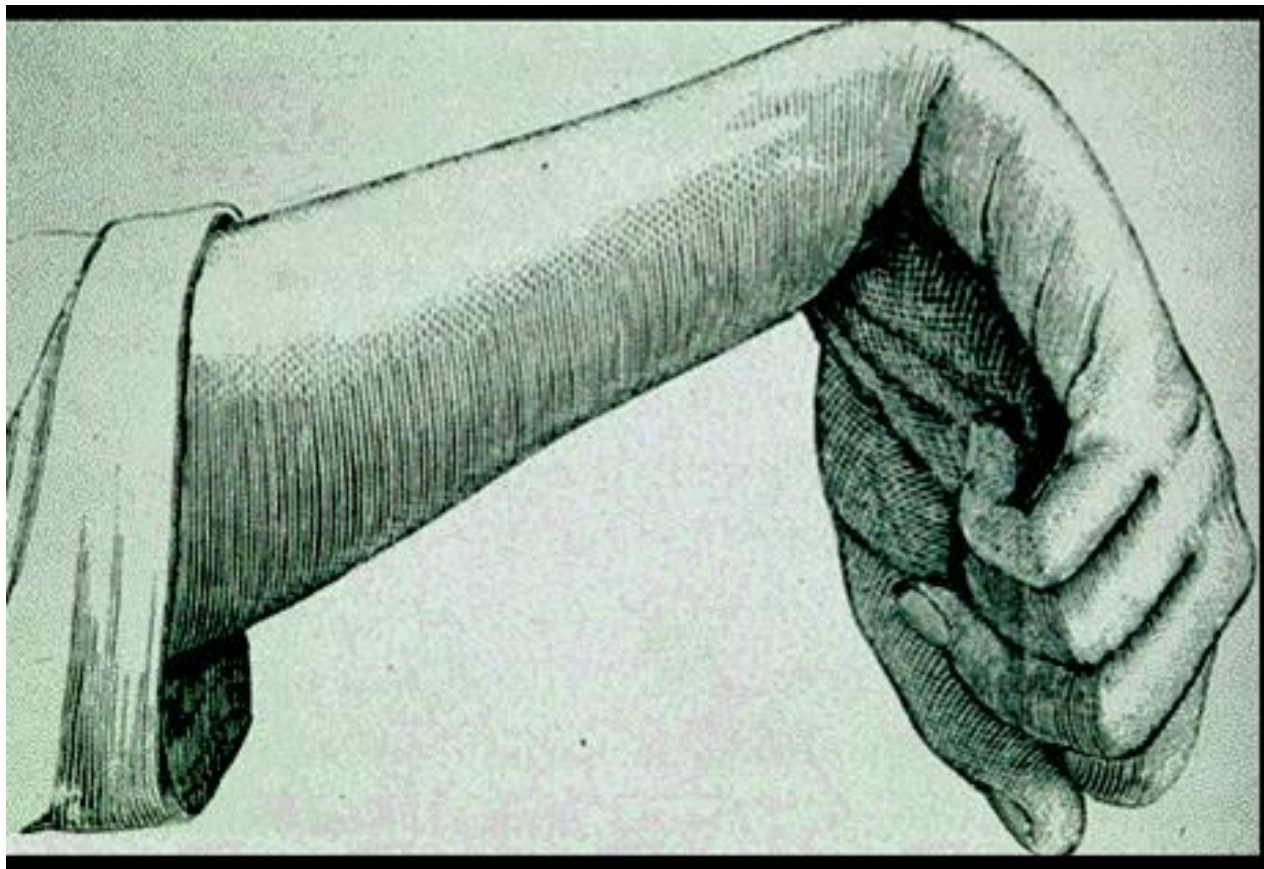




**Figure 4-2.** (A) Marked intrinsic hand muscle atrophy is seen, particularly in the interosseous muscles. (B) The palm of the hand shows that the thenar eminence is markedly atrophied because of atrophy of the abductor pollicis brevis.



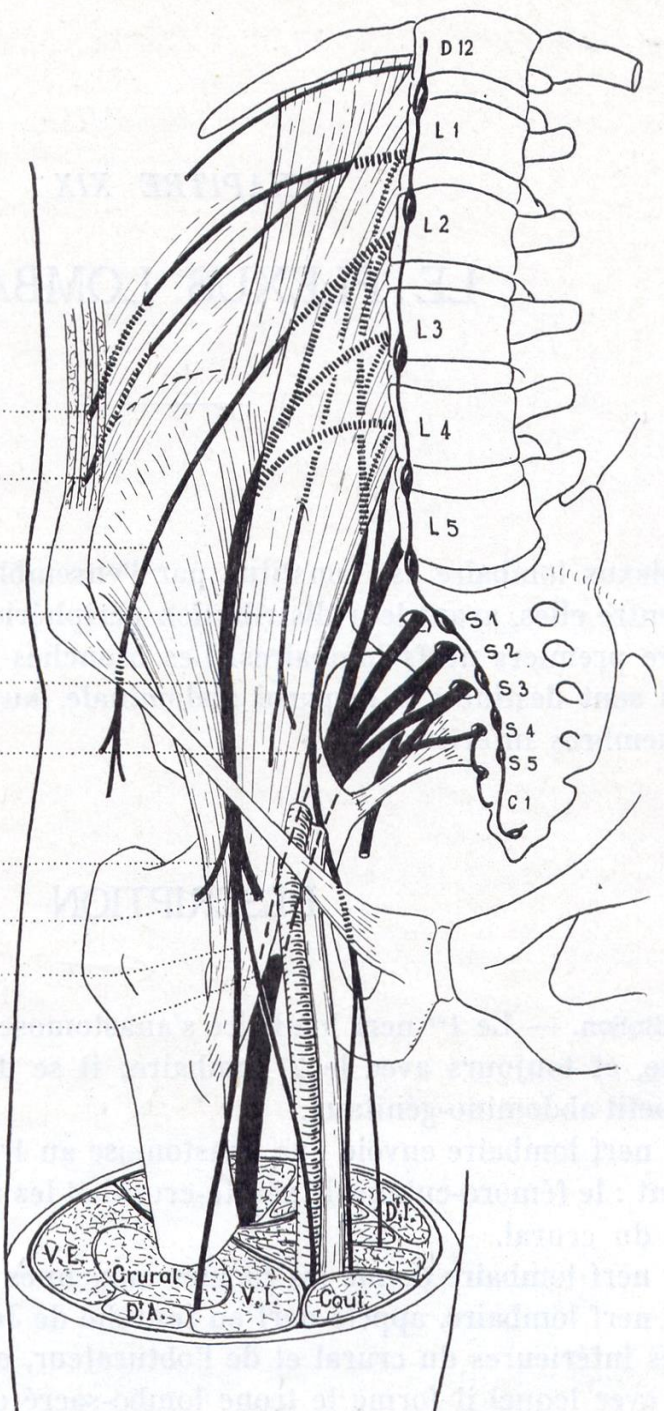
**Figure 4-1.** (A) A typical posture shown in an 1888 textbook by William Gowers is the most revealing of this difficult problem. The head tends to fall forward because the neck extensor and thoracic paraspinal muscles are weak. (From Kuncel, RW, et al.: Assessment of thoracic paraspinal muscles in the diagnosis of ALS. *Muscle Nerve* 11:485, 1988. © 1988. Reprinted by permission of Wiley-Liss, Inc., a subsidiary of John Wiley & Sons, Inc.) (B) Marked head droop in a 65-year-old man with ALS who first developed progressive weakness in both upper extremities. Head droop causes neck pain and marked functional impairment.



Paralisi del nervo radiale: mano cadente, da baciare,..

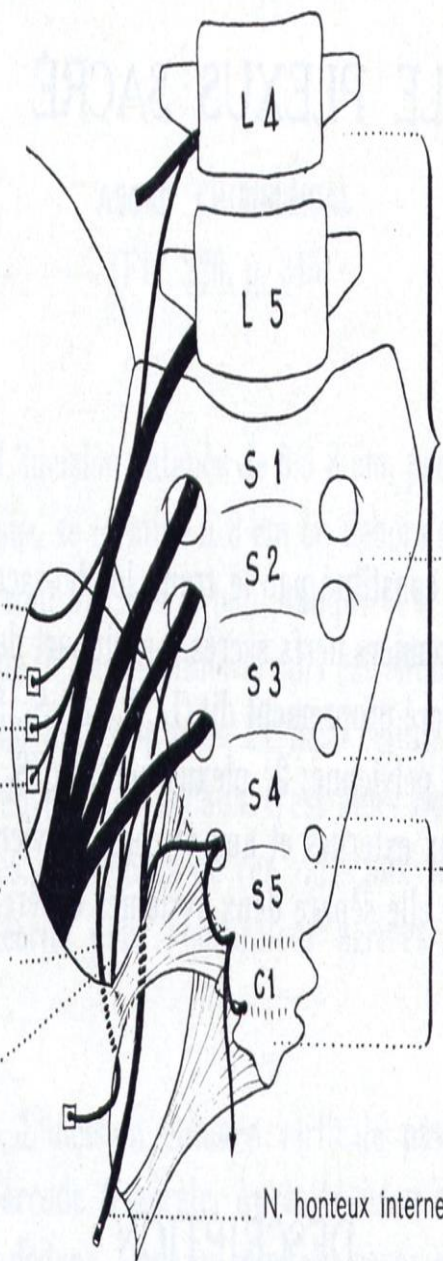
**PL. LOMBAIRE**

- Grand abdo-génital. ....
- Petit abdo-génital. ....
- Fémoro-cutané. ....
- Génito-crural. ....
- Crural. ....
- Obtuteur. ....
  
- N. crural.
- Musculo-cut. ext.
- Musculo-cut. int.
- N. du quadriceps.
- N. saphène int.



**COLLATÉRALES.**

- N. fessier sup. ....
- N. du jumeau sup. ....
- N. du jumeau inf. ....
- N. du carré crural. ....
- N. de l'articulation de la hanche. ....
- N. de l'obtuteur int. ....
- N. fessier inférieur ou petit sciatique. ....



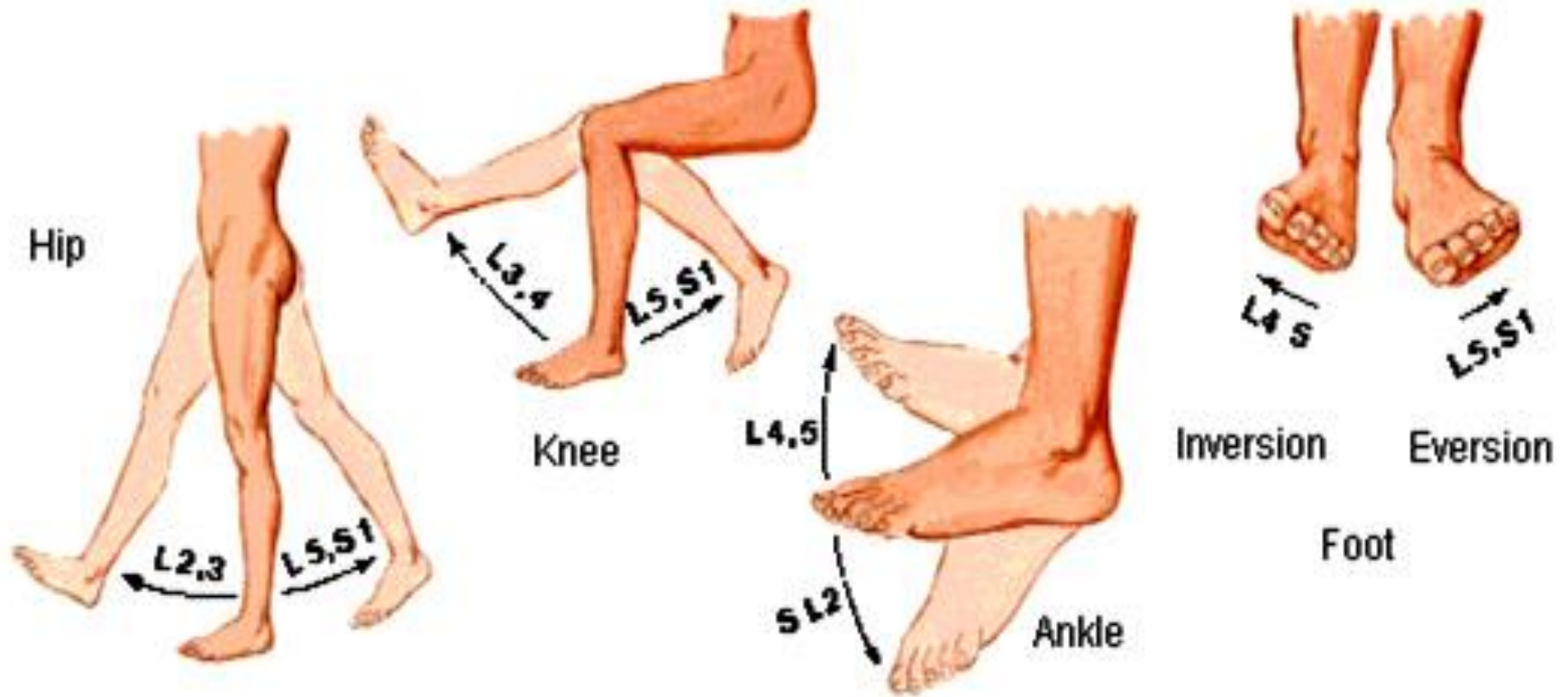
Plexus sacré.

Plexus honteux.

Plexus sacro-coccygien.

N. honteux interne.

# Segmental Innervation of Lower Limb Movements



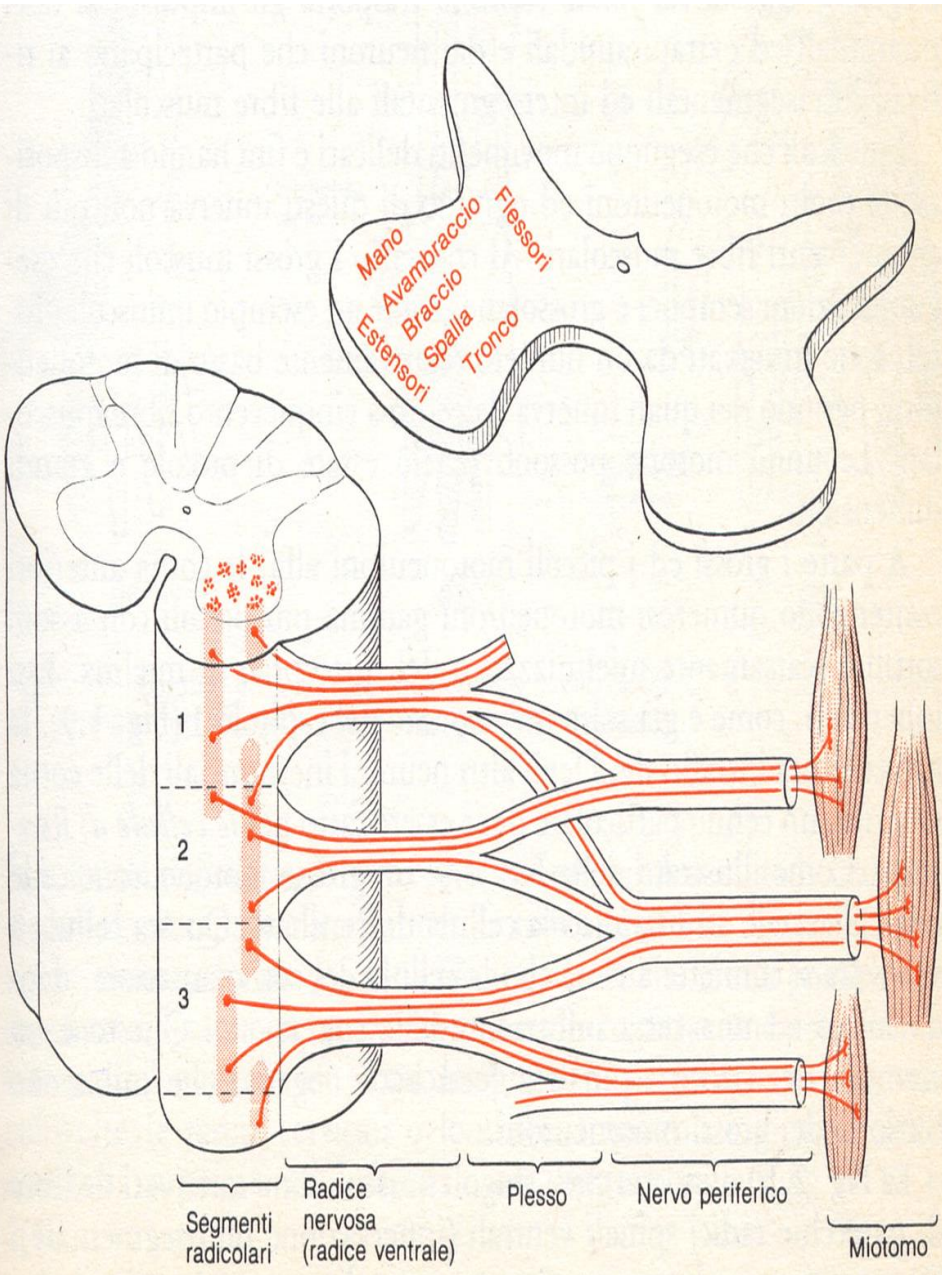


Fig. 2.10 Innervazione radicolare e periferica dei muscoli.

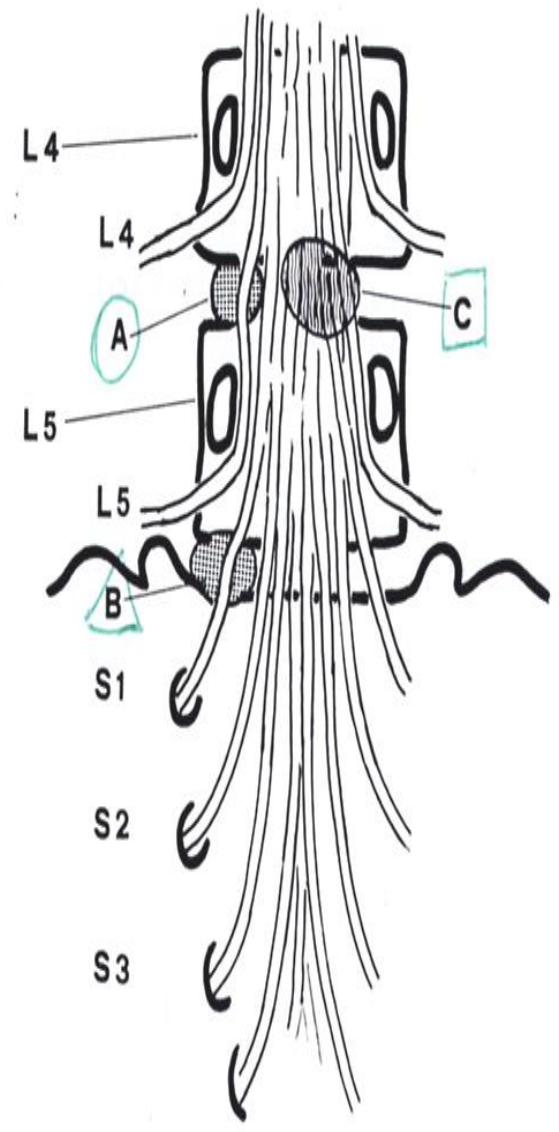
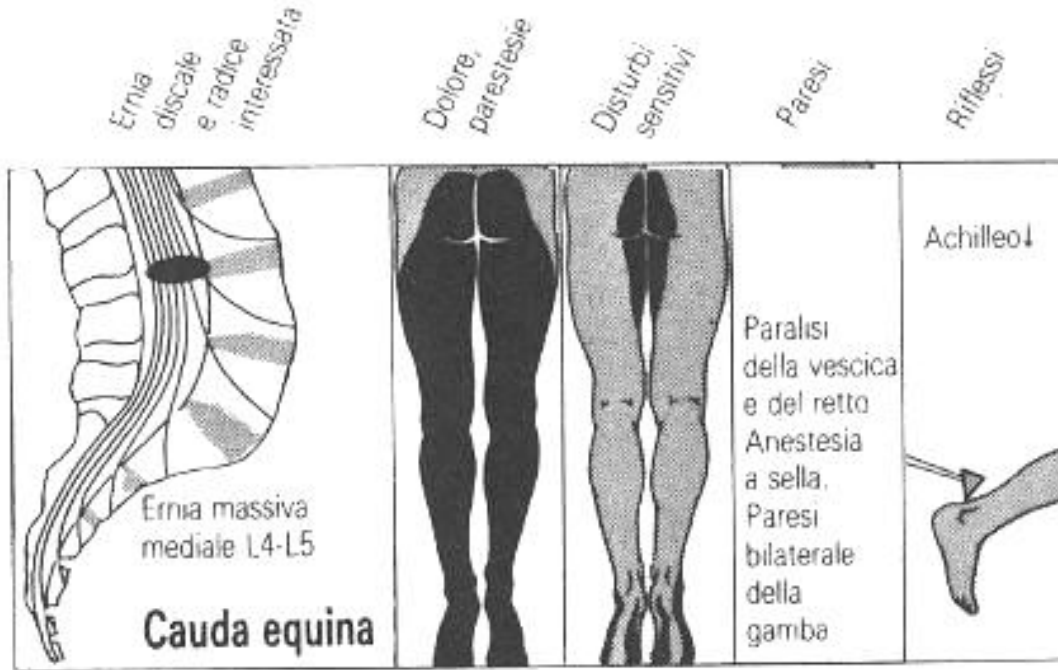
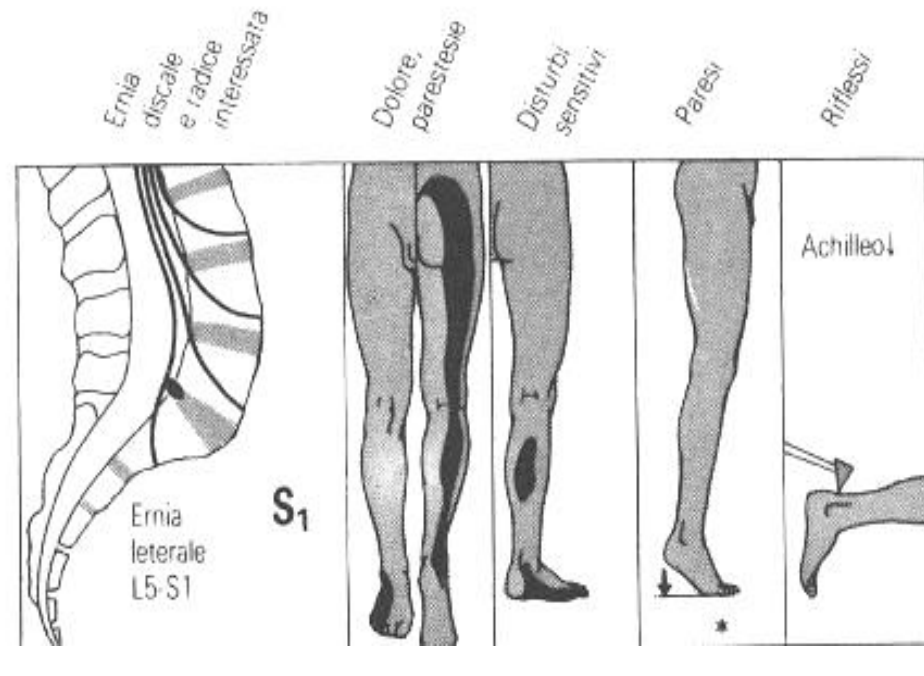
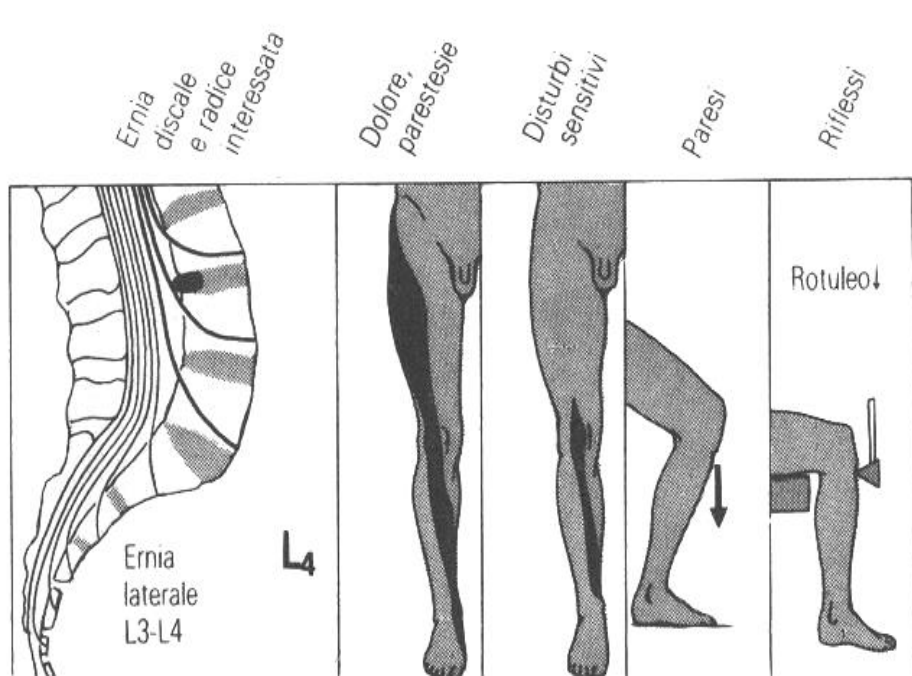


Fig. 28.1 - Schema dei rapporti anatomici delle ernie discali lombari con le radici lombari e sacrali. L4, L5 corpi vertebrali; A, ernia discale laterale L4-L5; B, ernia discale L5-S1; C, ernia discale paramediana L4-L5.

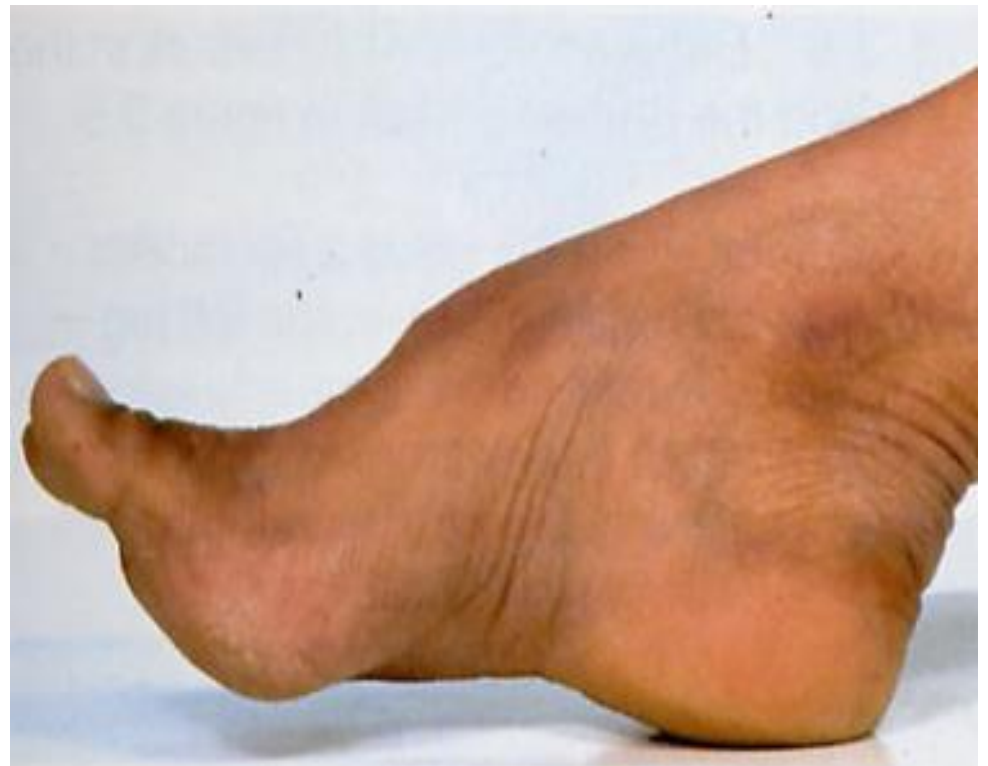
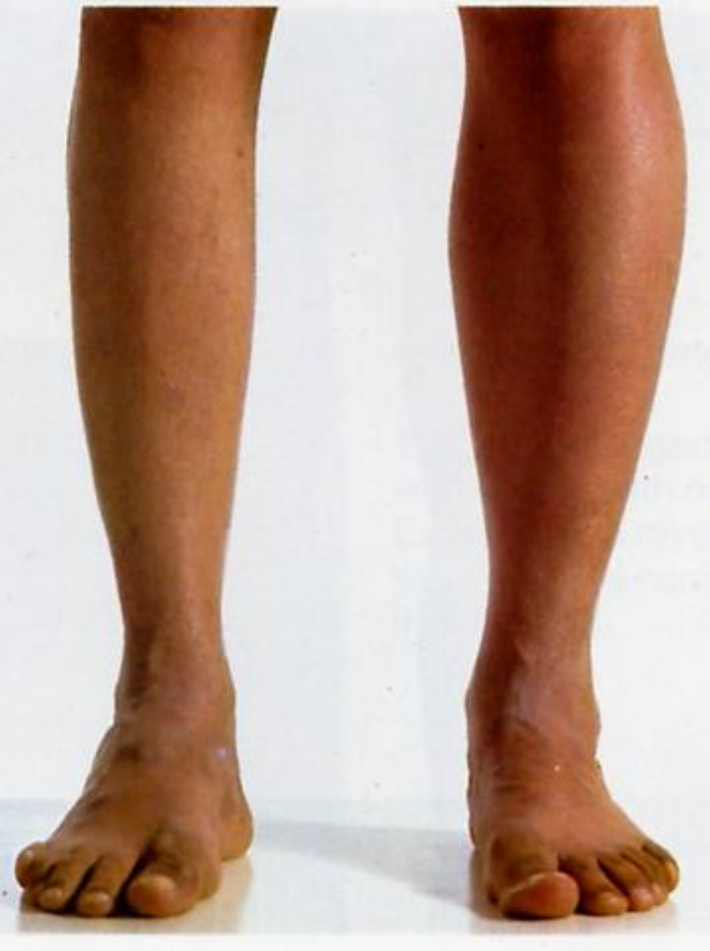
# Plesso lombare e lombo-sacrale

**Cauda equina**

Paralisi della vescica e del retto  
Anestesia a sella.  
Paresi bilaterale della gamba

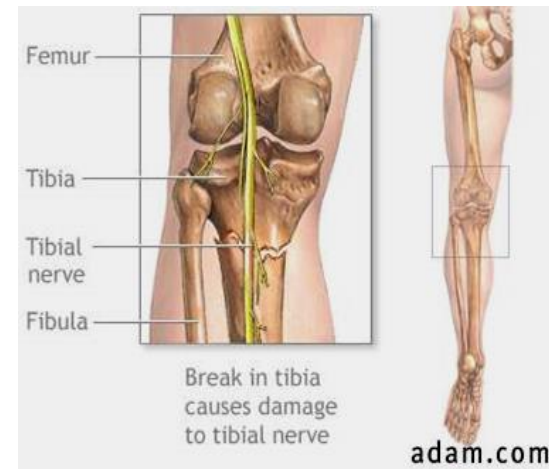
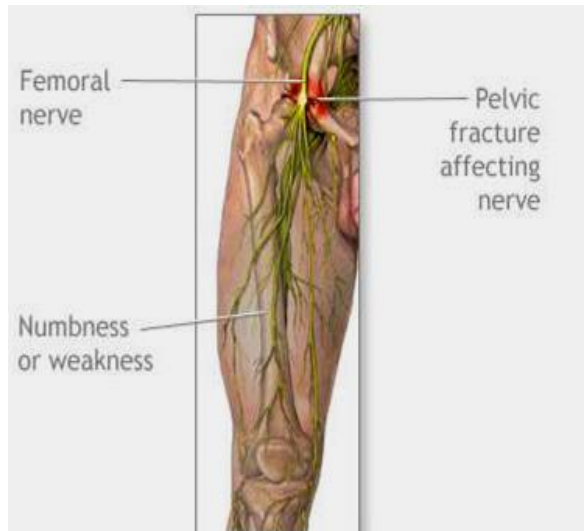
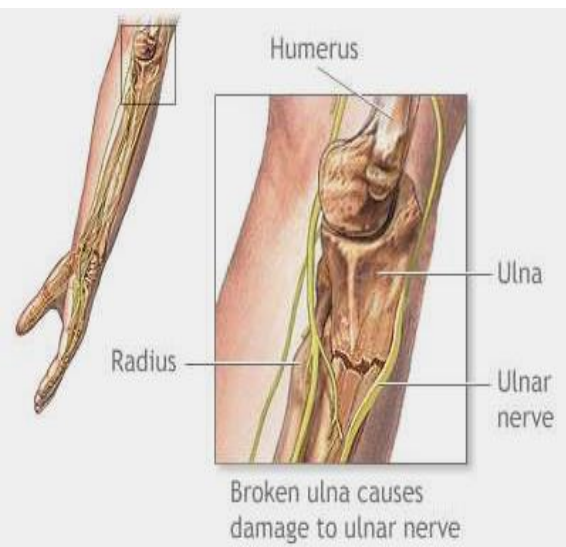
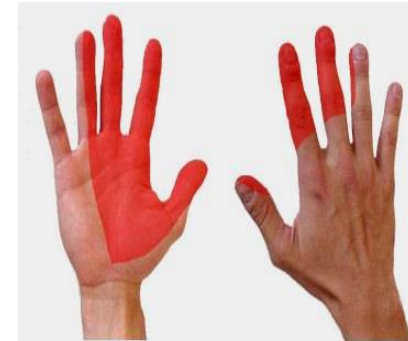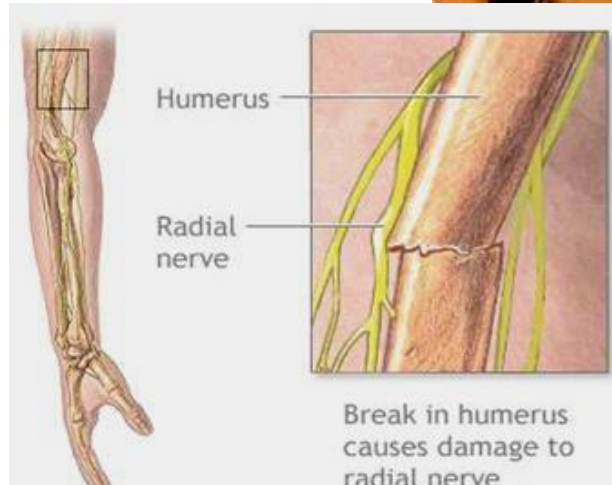
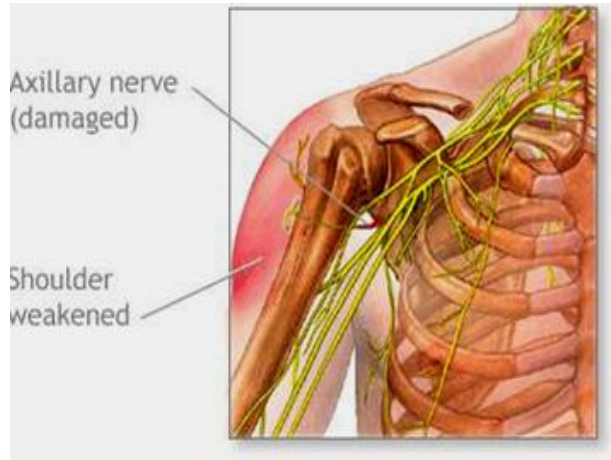
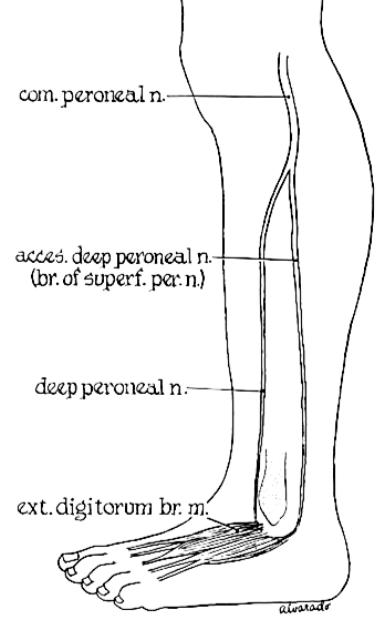
# Atrofia neurogena in esiti di poliomielite: piede cavo e ipotrofia gamba destra

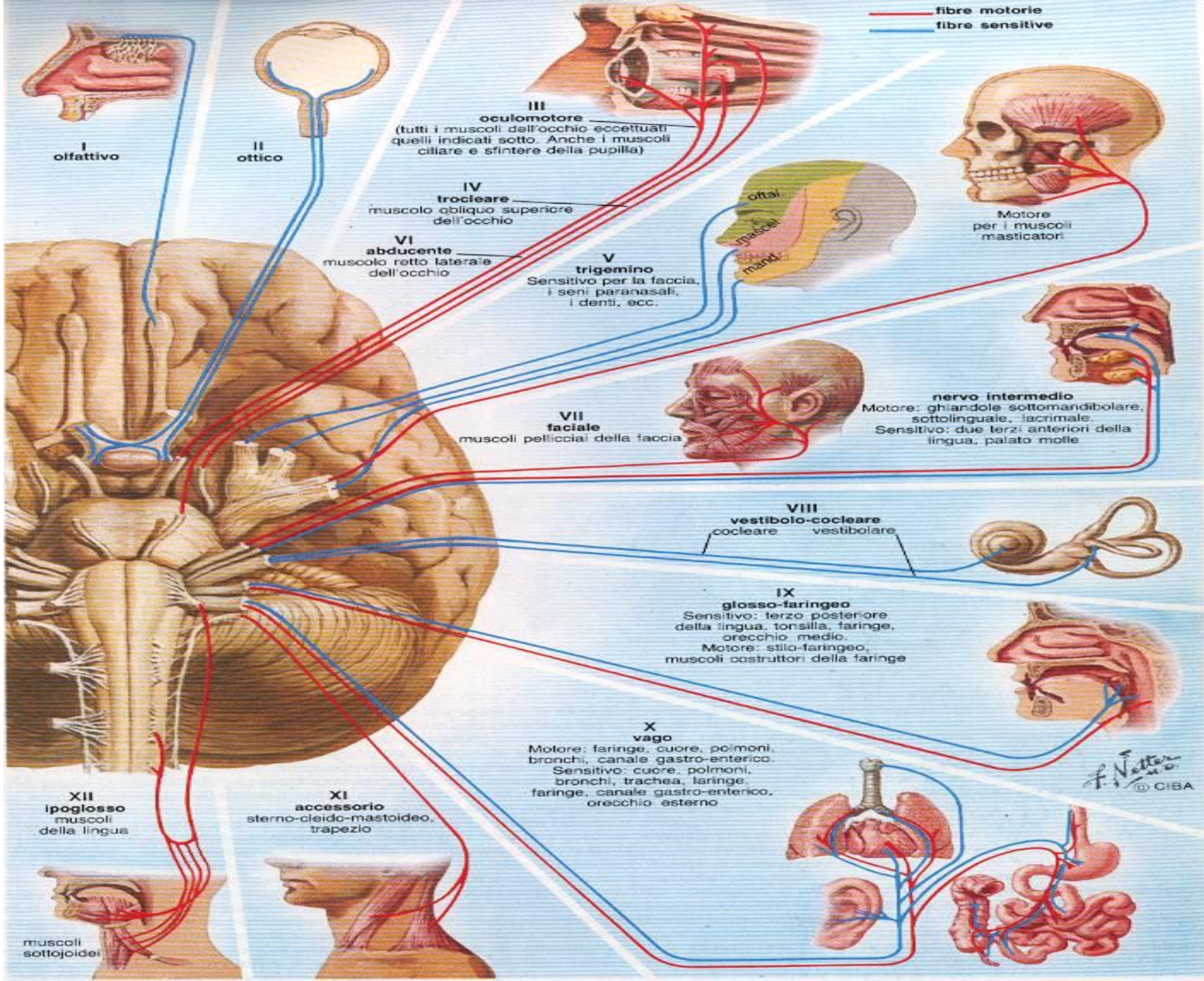




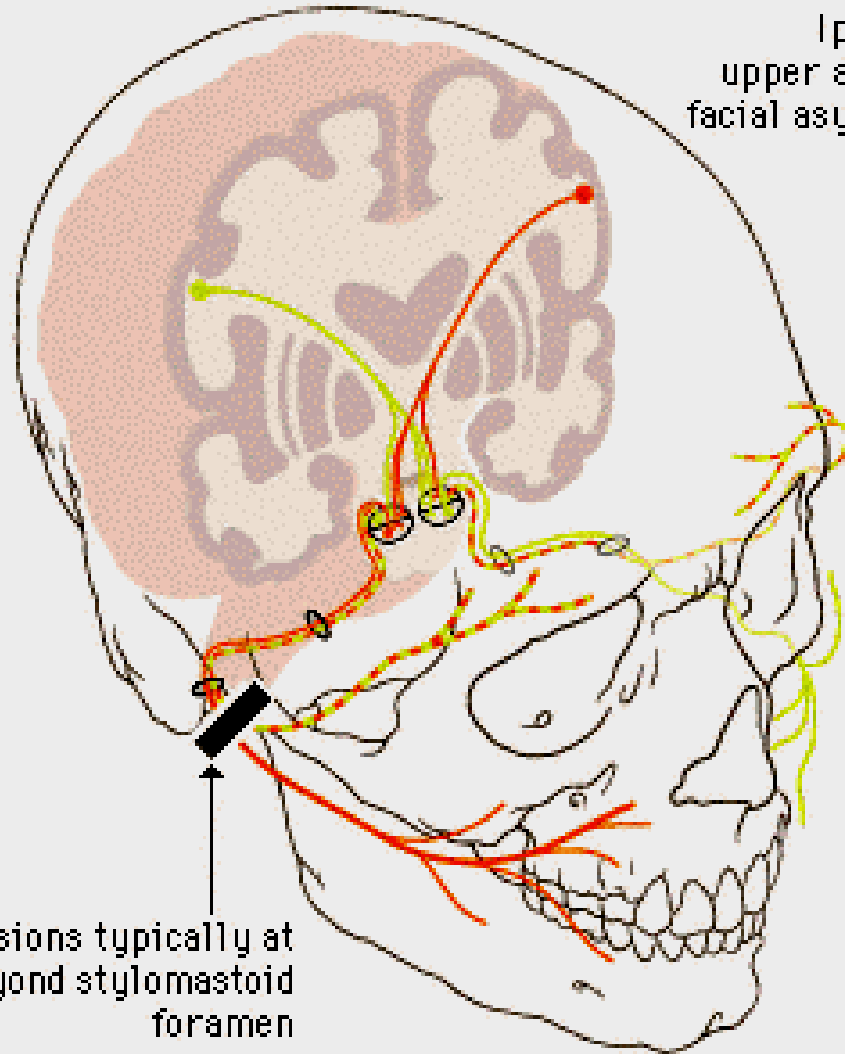
# Le patologie periferiche più frequenti:

- mononeuropatie da intrappolamento

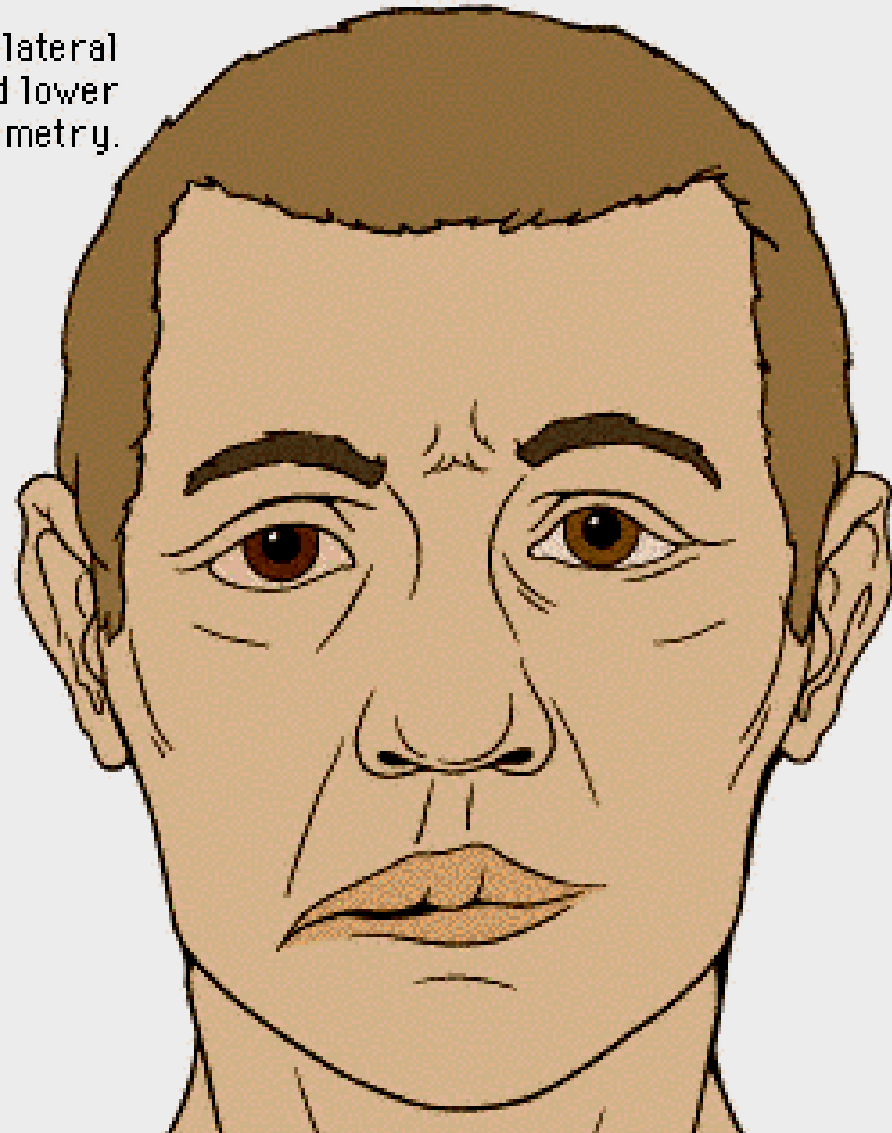




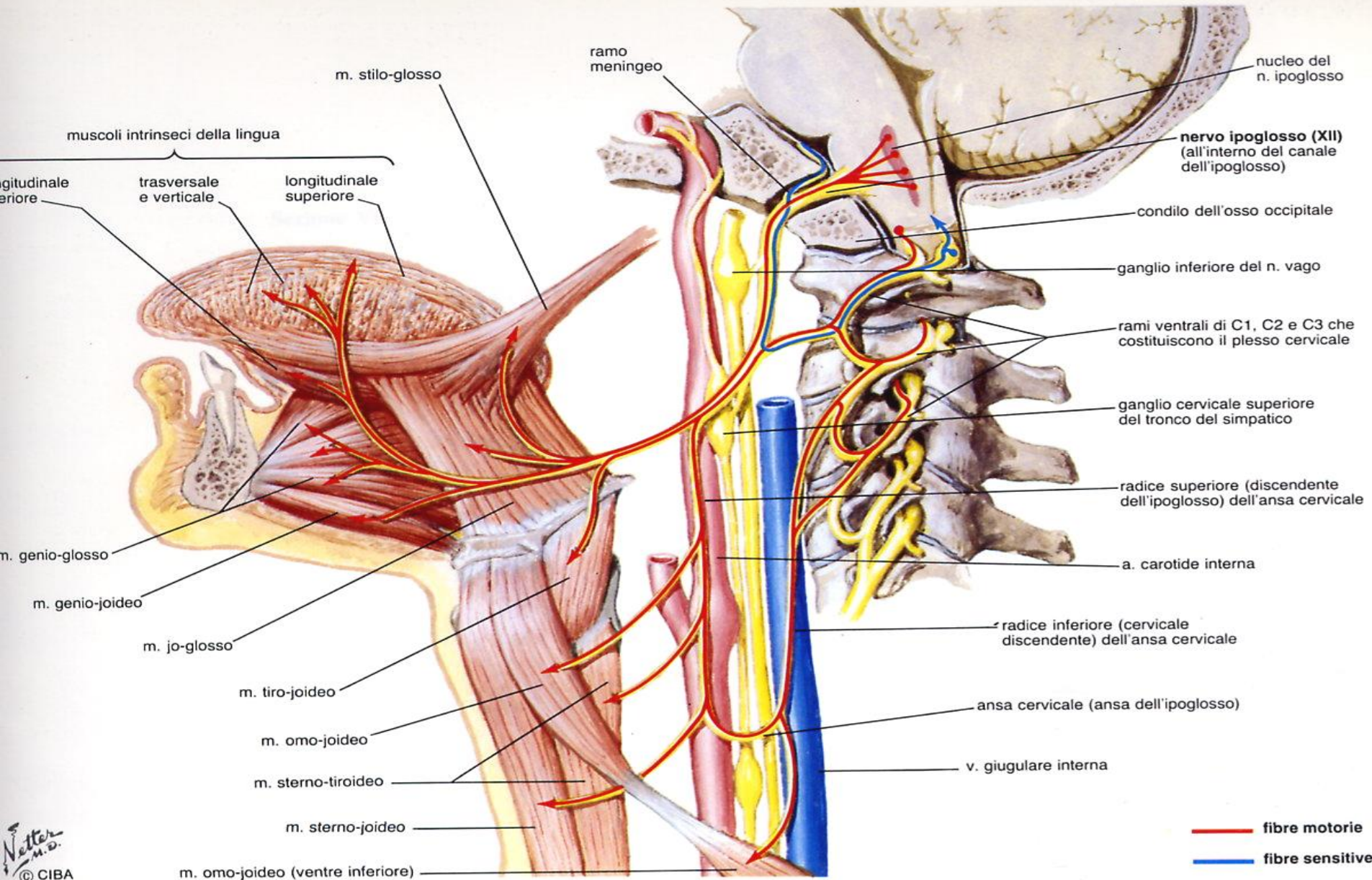
# PARALISI FACCIALE PERIFERICA

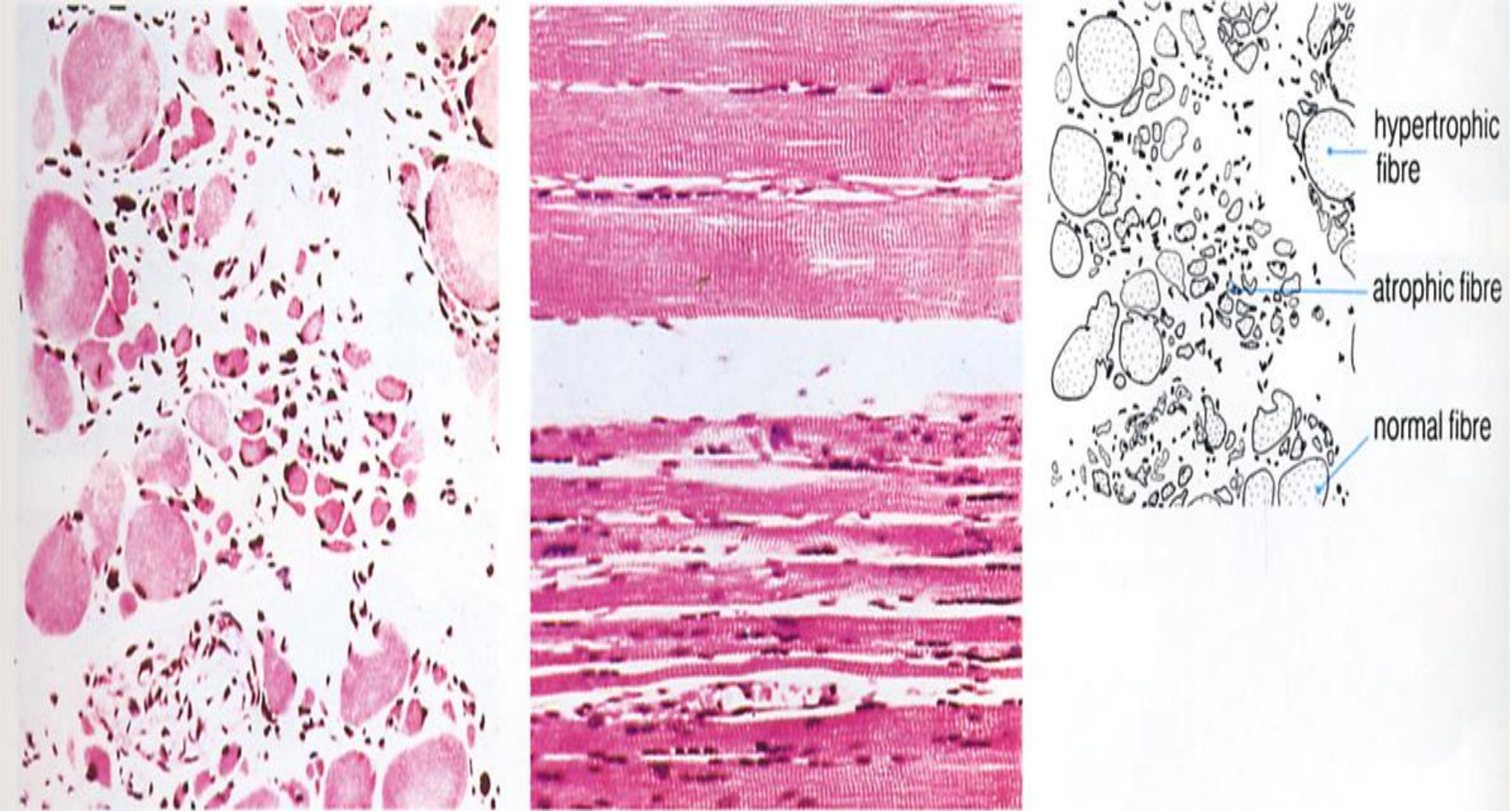


Ipsilateral upper and lower facial asymmetry.



# Nervo ipoglosso (XII)

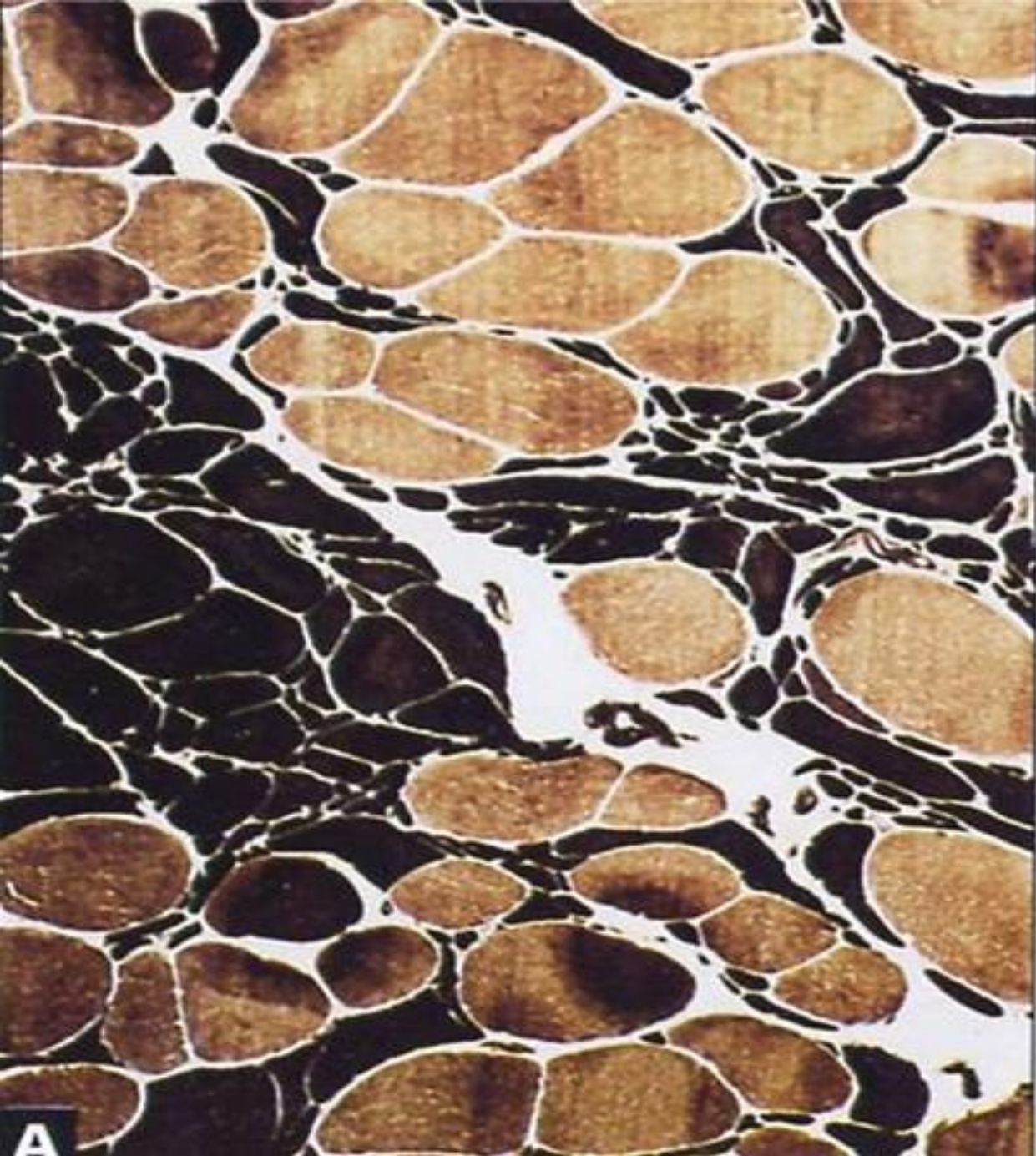




**Fig. 3.8** Muscle histology in disseminated neurogenic atrophy. This transverse section shows a mixture of normal, atrophic and hypertrophic fibres (left, haematoxylin and eosin,  $\times 380$ ). Focal

neurogenic atrophy: longitudinal section (right) showing normal muscle fibres (above) with atrophic fibres (below). H&E stain,  $\times 140$ .

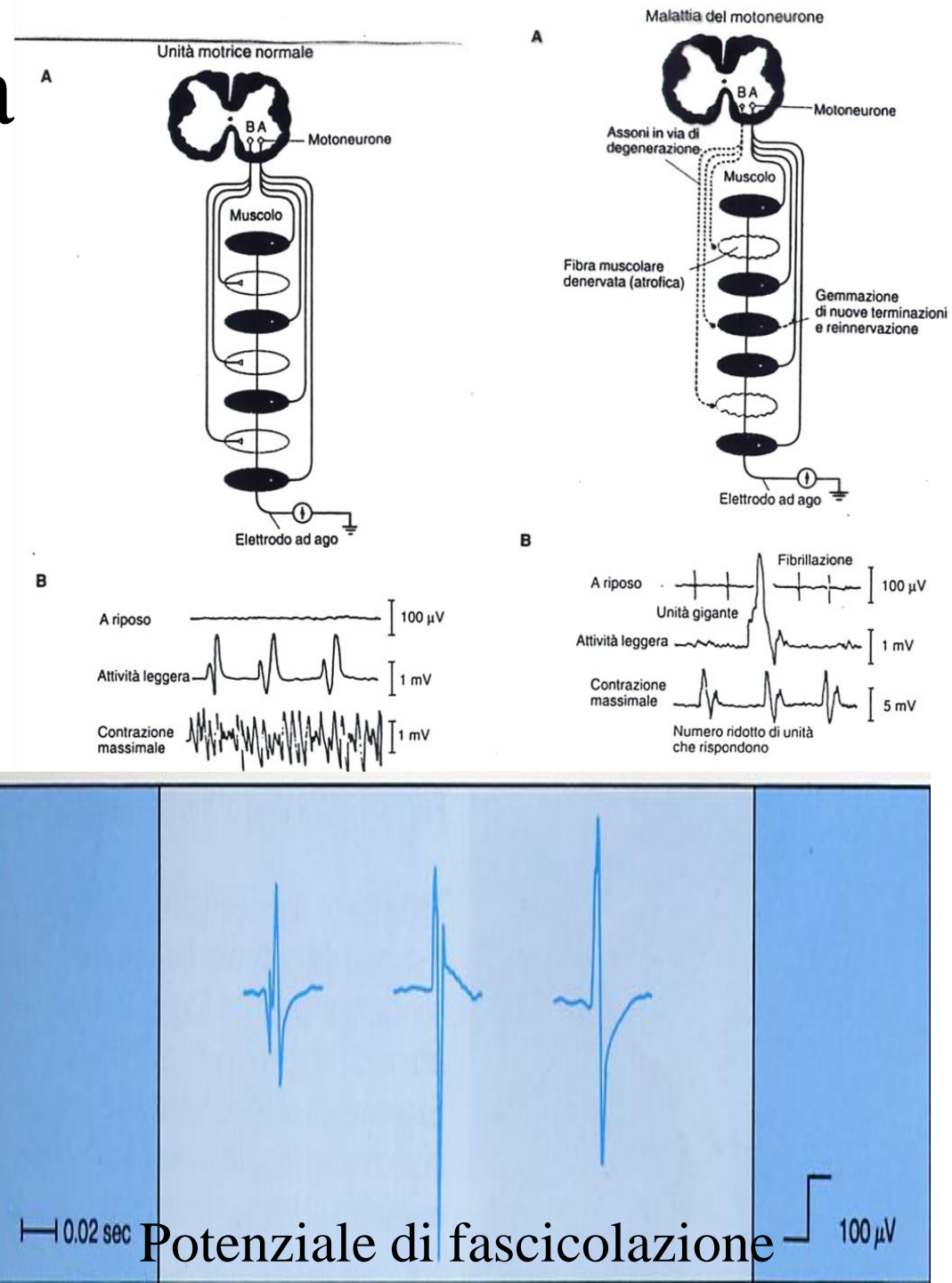
# ATROFIA NEUROGENA



Alterazioni neurogene nel muscolo scheletrico. Si sono ottenuti esaltanti progressi nella comprensione del meccanismo genico che è alla base delle malattie ereditarie con denervazione. Mutazioni della *tra*-stiretina sono alla base dei numerosi casi familiari di neuropatia amiloidea [14]. La presenza di mutazioni puntiformi, di duplicazioni o delezioni di frammenti di cromosoma che alterano la struttura o la capacità di sintesi delle proteine che compongono la mielina sono alla base delle neuropatie demielinizzanti [15].

# Paralisi periferica

- **Fascicolazioni:** contrazioni spontanee rapide, irregolari, parcellari, dovute all'attività di una unità motoria (o gruppi di unità motorie)
- **Fibrillazioni e fascicolazioni** = espressione di scarica di un alfa-motoneurone anormale, quando la lesione evolve gradualmente.



# PARALISI PERIFERICA

Nelle lesioni del motoneurone periferico sono presenti:

**Fibrillazioni:** contrazioni muscolari parcellari evidenziabili EMGraficamente, spontanee e indipendenti di una singola fibra muscolare;

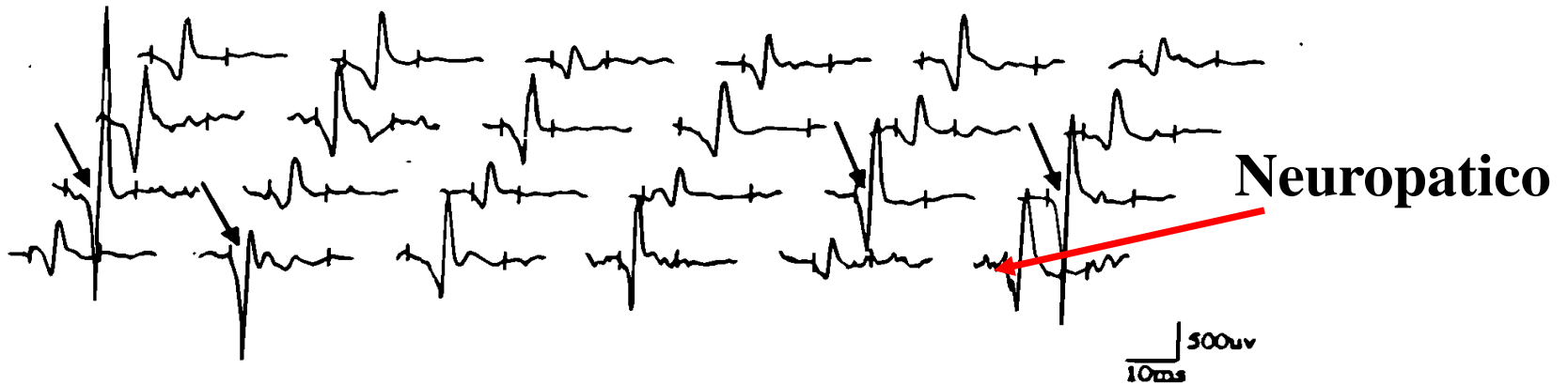
Sono dovute a una più elevata eccitabilità del sarcolemma o a una più rapida contrazione della fibra muscolare.

Si manifestano dopo 8-20 giorni da una denervazione.



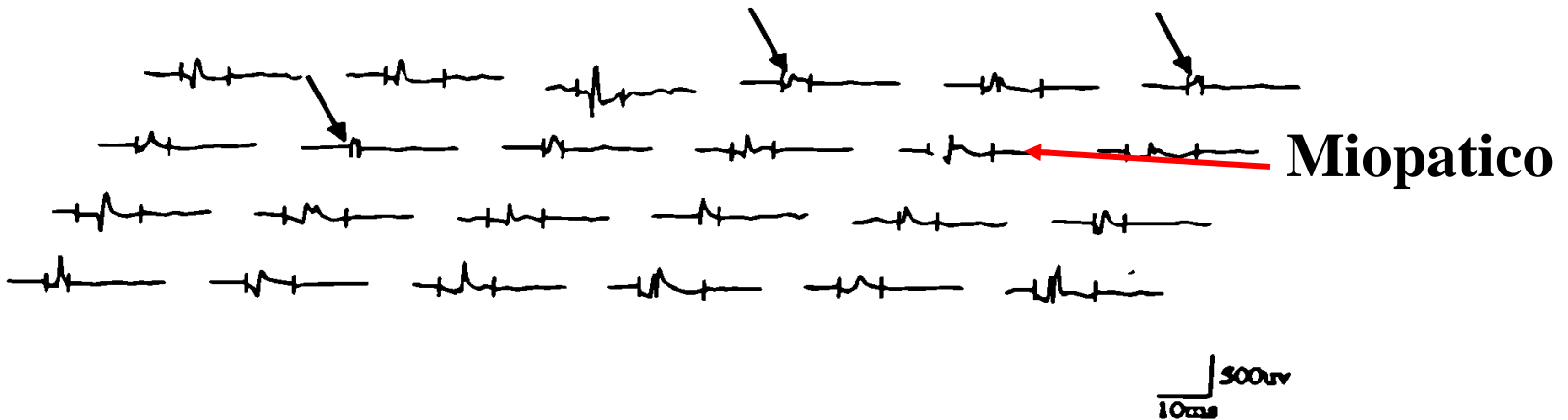
# TRACCIATI PATOLOGICI

A



Collegamento a PUM in EMG sonoro.hk

B



# Miochimie

- In generale attività muscolare di tipo fascicolare, ma continua, dovuta forse a abnorme secrezione di acetilcolina a livello della placca motoria.
- Perché queste false fibrillazioni?
- **Possibile genesi** da spasmo vascolare;
- alterazione dell'irrorazione vascolare del fascio muscolare;
- fatica;
- sudorazione eccessiva;
- alterazioni del metabolismo del sodio.

# Miochimie

- **A. Contrazioni di tipo fascicolare localizzate, ripetitive, piuttosto lente (2-15 sec), ne risulta ondulazione continua e irregolare.**
- **EMG: prolungata e continua attività spontanea di potenziali simile ai potenziali di attività motoria**

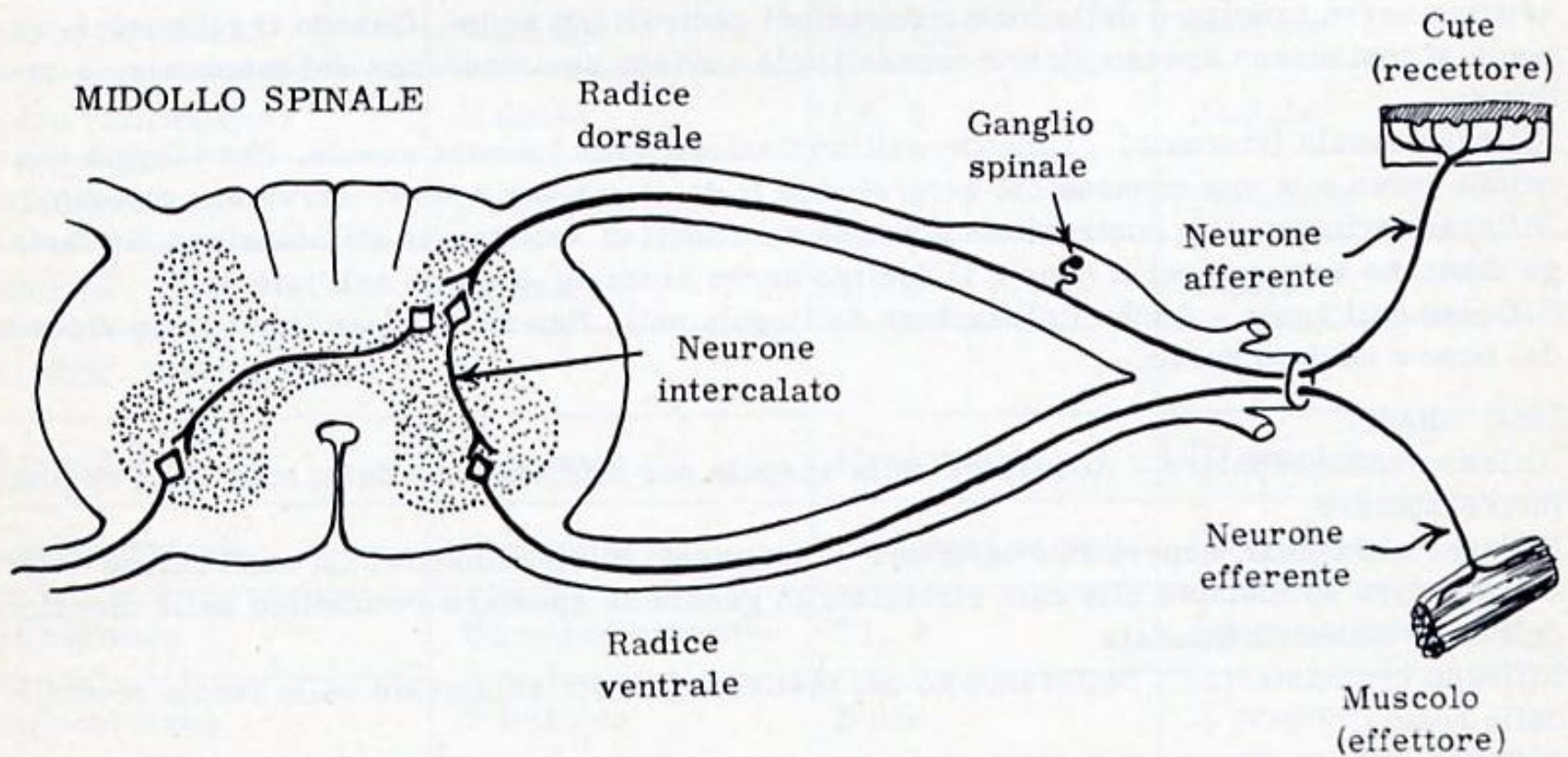
# Miochimie

- **B. contrazioni continue e ondulatorie nei muscoli di tutto il corpo** che comporta movimenti specie nelle dita,
- EMG: potenziali tipo multipletta.

# Miochimie

- **C. brevi serie di contrazioni dei muscoli palpebrali** (fenomeno comune a tanti) e talora dei gastrocnemi, spesso in rapporto con la fatica (e spesso chiamati mioclonie), EMG: sia pure poco studiate, corrispondono a multiplette molto localizzate

# RIFLESSI PROFONDI E SUPERFICIALI E VEGETATIVI

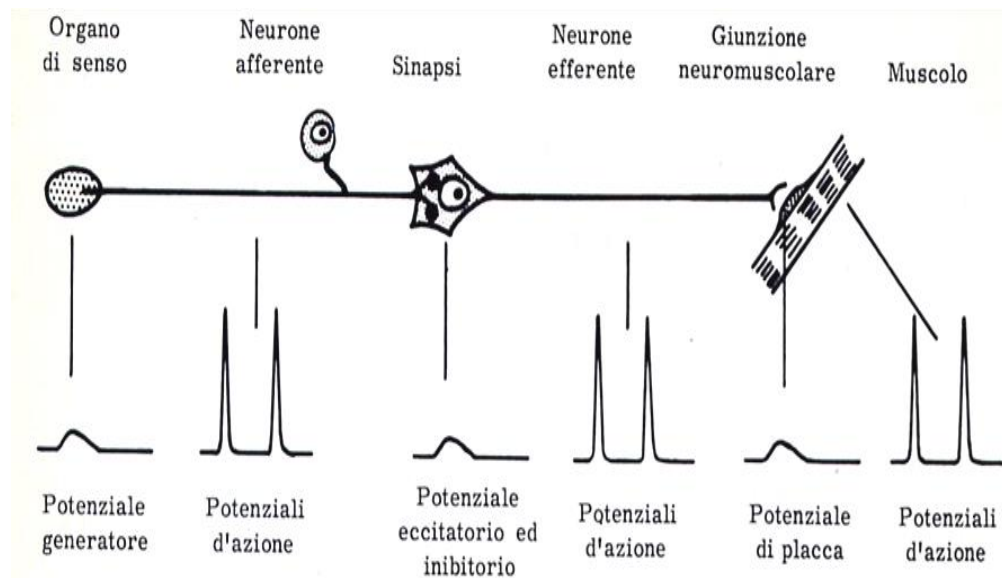


# Riflessi

- **I riflessi sono un meccanismo innato di stimolo-risposta.**
- Il comportamento istintivo degli animali inferiori è ampiamente regolato dai riflessi.
- Nell'uomo il comportamento è più la risultante del condizionamento, cui però sono subordinati i riflessi quali meccanismi basali di difesa.
- I riflessi sono importantissimi per la diagnosi e la localizzazione delle lesioni neurologiche.

# Definizione di riflesso

- **Per riflesso si intende una risposta motoria specifica ad uno stimolo sensitivo ed adeguato.**
- Perché un riflesso si possa esplicare è indispensabile l'integrità dei recettori della via afferente, dei centri di integrazione, della via efferente e degli effettori.





# ANATOMIA DEI RIFLESSI (L'ARCO RIFLESSO)

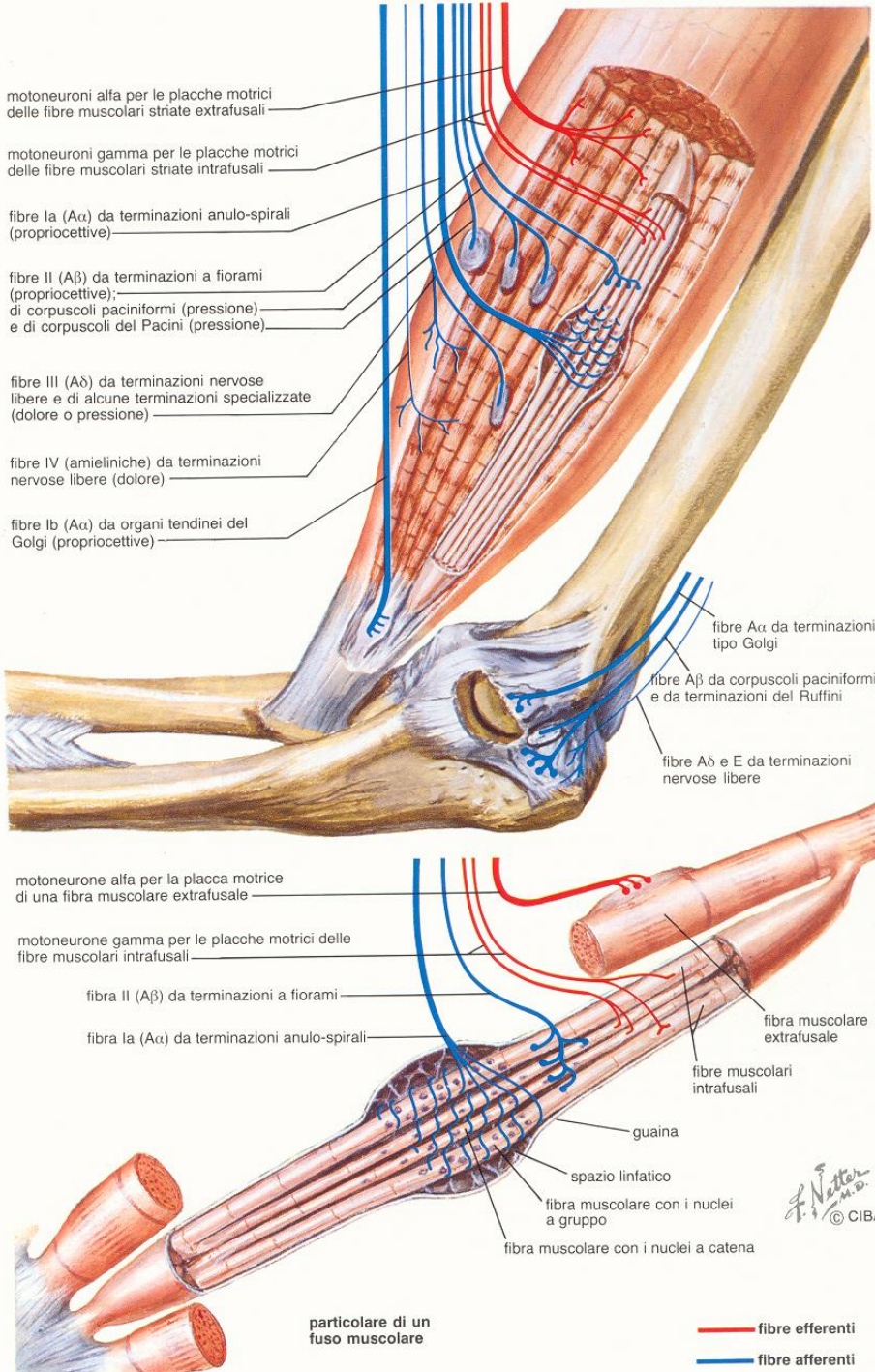
La struttura nervosa del riflesso comprende un neurone sensitivo e uno motore. Vi sono comprese diverse strutture:

- **Un recettore**, organo speciale di senso, terminazione cutanea o fuso neuromuscolare, dalla cui stimolazione inizia il riflesso
- **Il neurone afferente (o sensitivo)** che porta l'impulso per il nervo periferico al SNC dove vi è la sinapsi con il neurone intercalare
- **Un neurone intercalare** che collega gli impulsi con il nervo efferente
- **Il neurone efferente (o motore: somatico o vegetativo)** che va nel nervo e porta l'impulso ad un effettore
- **Un effettore, muscolo o ghiandola**, che esegue la risposta

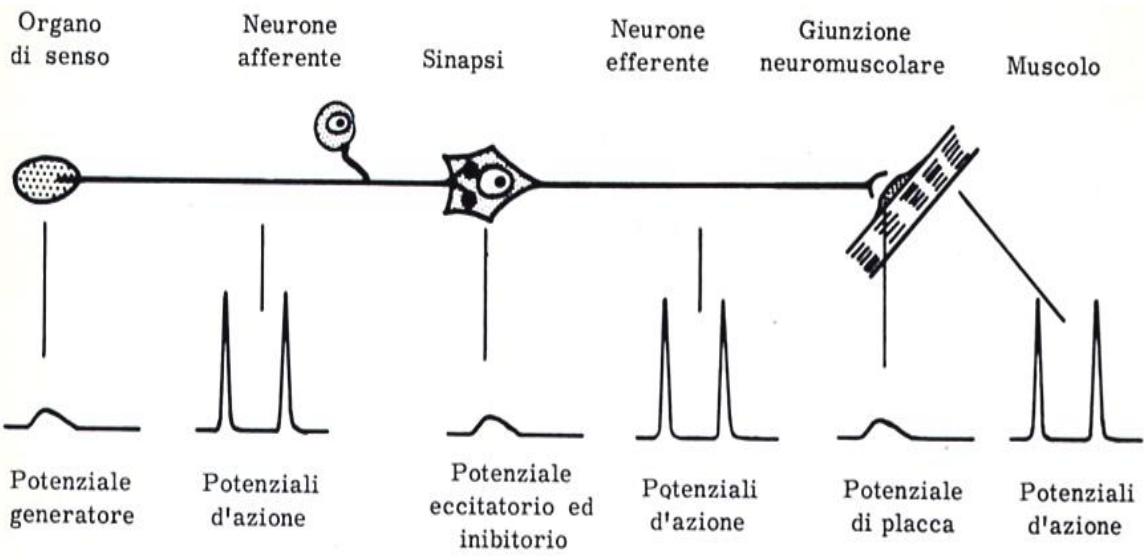
**L'interruzione dell'arco riflesso in qualsiasi punto abolisce la risposta.**

# fuso neuromuscolare

- recettore di lunghezza muscolare, posto all'interno del muscolo:
  - **terminazioni anulo-spirali** per contrazioni fasiche (fibre 1A) → via monosinaptica → riflesso miotatico (fibre bianche)
  - **terminazioni floreali** per contrazioni toniche (fibre 2) → via polisinaptica → contraz muscolare tonica (fibre rosse)



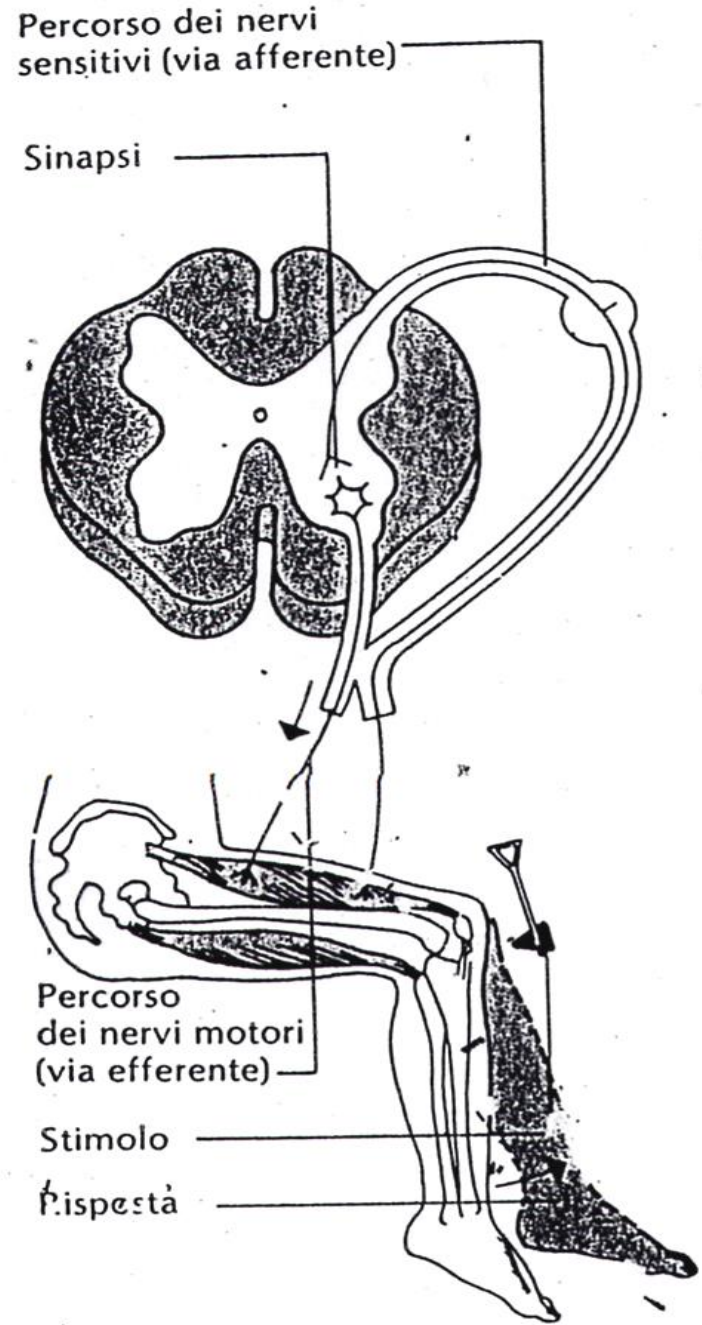
# RIFLESSI SUPERFICIALI E PROFONDI



L'arco riflesso. Osservare come a livello del recettore e a ciascuna delle sinapsi dell'arco vi sono risposte graduabili non propagate, proporzionali alla intensità dello stimolo, mentre nelle parti dell'arco specializzate nella trasmissione degli impulsi (assoni, membrana muscolare) le risposte sono potenziali d'azione tipo "tutto o nulla". (Riproduzione autorizzata da Ganong: Review of Medical Physiology, 3 Ed., Lange 1967).

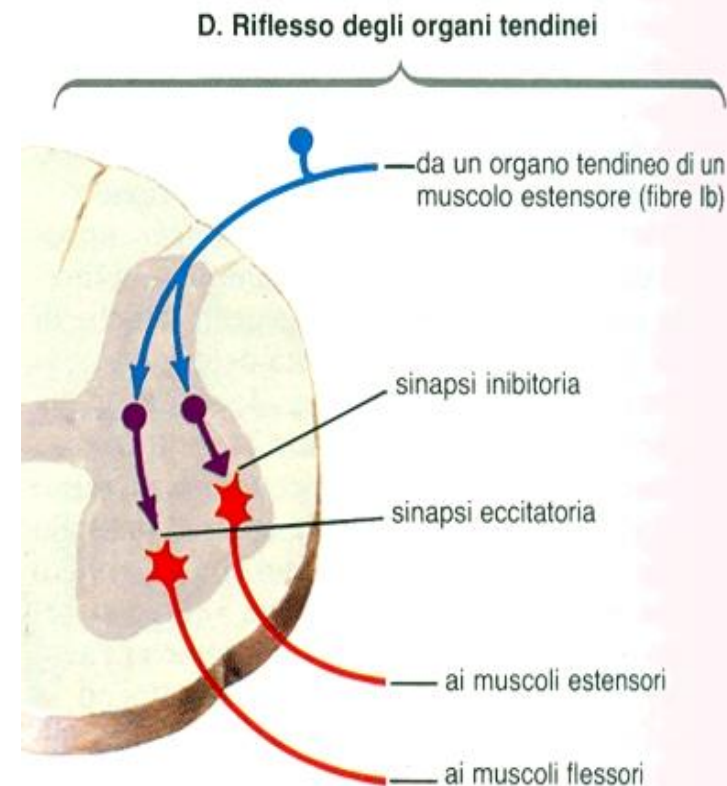
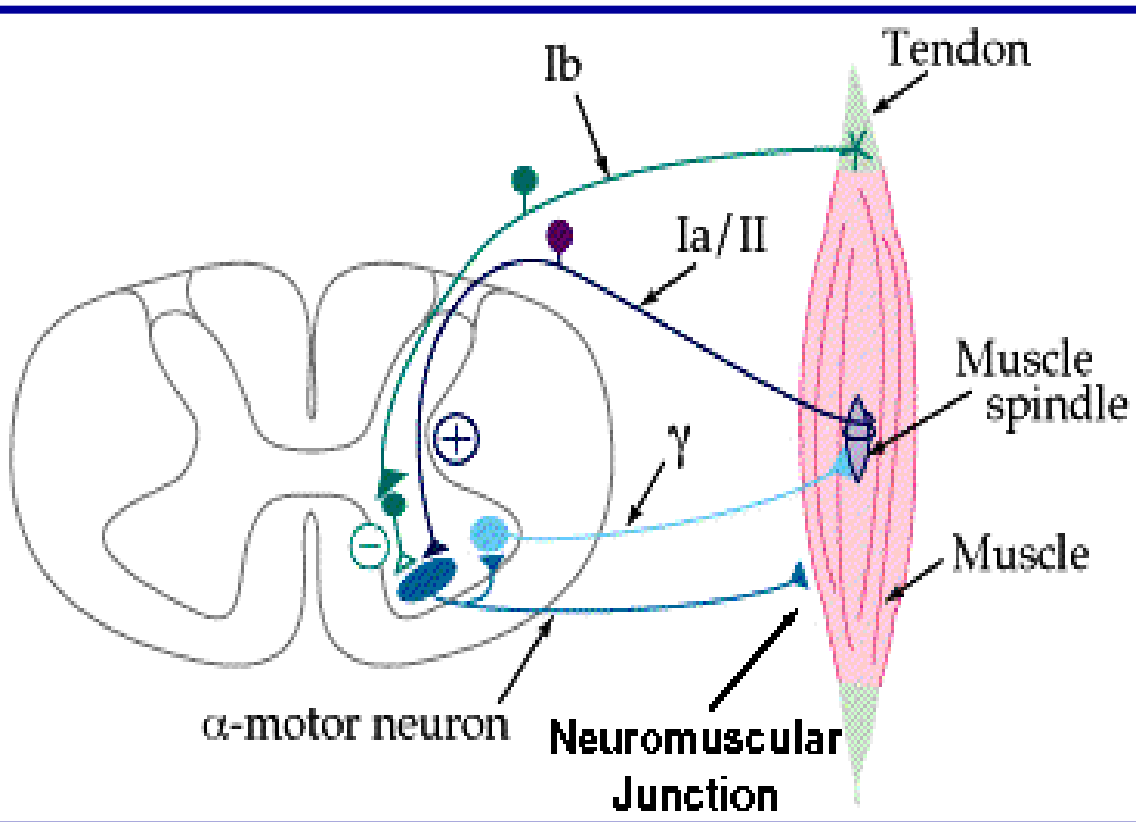
I riflessi possono anche essere classificati...

## L'arco riflesso



# organo tendineo del Golgi

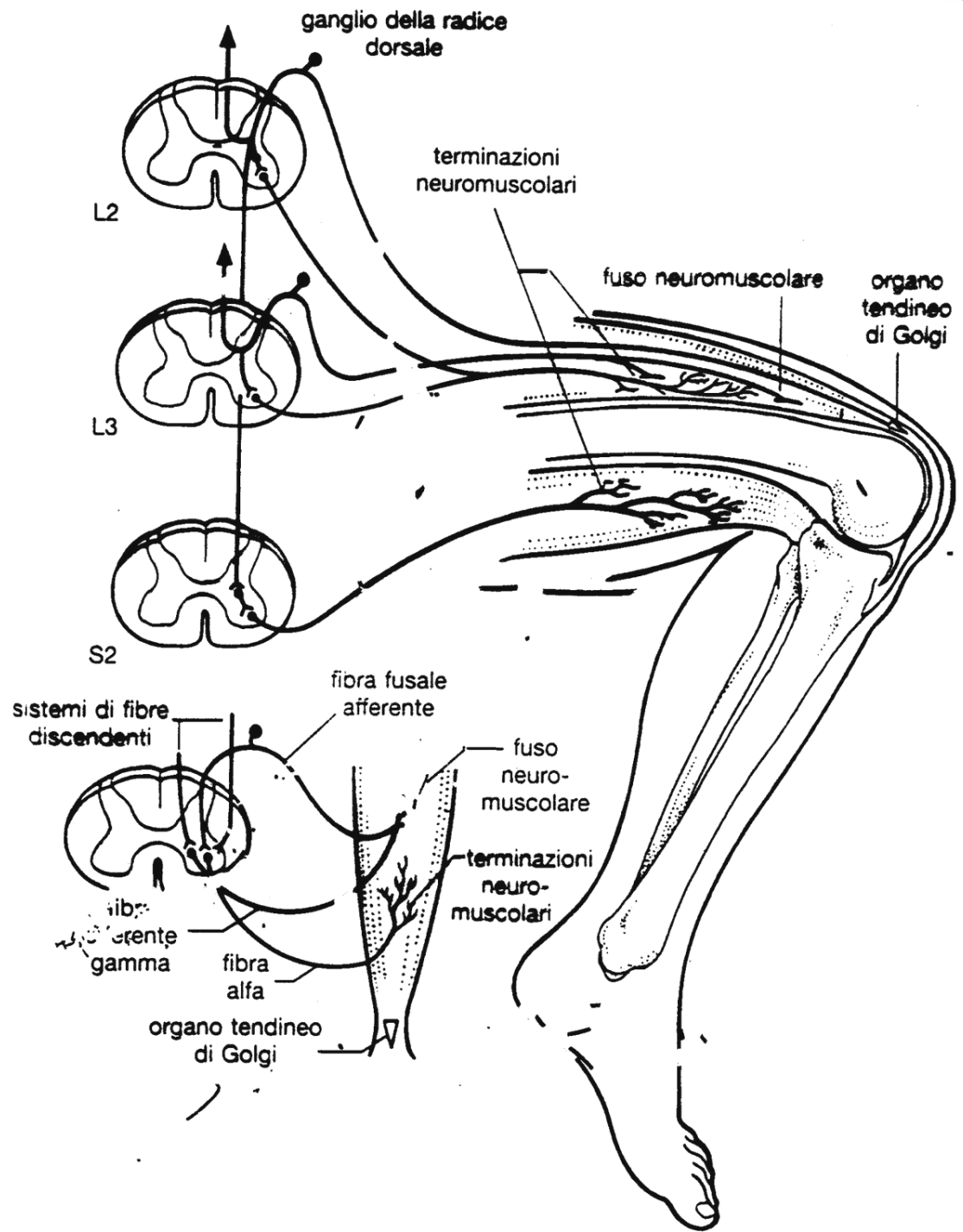
- recettore di tensione muscolare, posto nelle giunzioni muscolo-tendinee.
  - invia inputs al midollo spinale mediante fibre 1B, verso un interneurone inibitorio,
- il quale quindi limita la scarica del mn  $\alpha$  con effetto protettivo.
- è responsabile del RIFLESSO MIOTATICO INVE



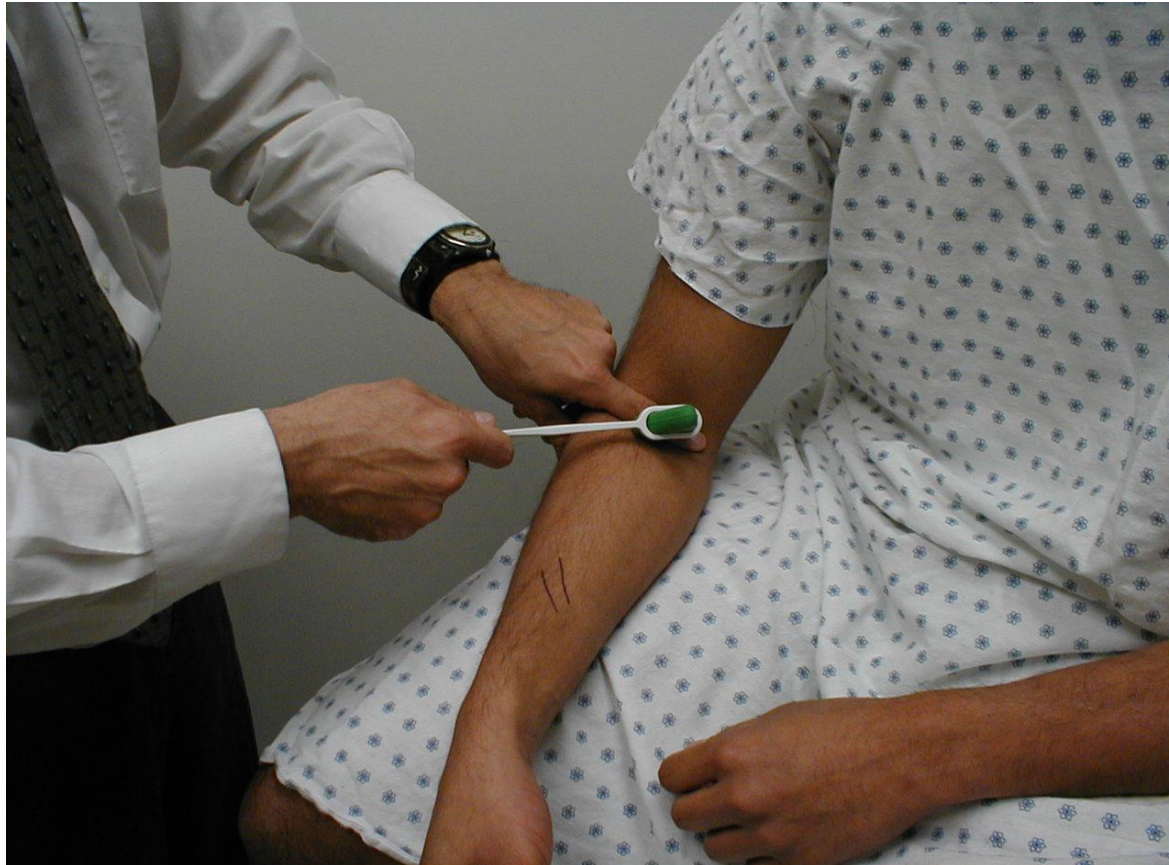**PROSPETTO DEI RIFLESSI**

Riflessi	Nervo afferente	Centro	Nervo efferente
<b>RIFLESSI SUPERFICIALI</b>			
Corneale	V cranico	Ponte	VII cranico
Nasale (starnuto)	V cranico	Tronco encefalico	V, VII, IX, X cranici e nervi spinali di espirazione
Faringeo e uvulare	IX cranico	Bulbo	X cranico
Addominale superiore	T7, 8, 9, 10	T7, 8, 9, 10	T7, 8, 9, 10
Addominale inferiore	T10, 11, 12	T10, 11, 12	T10, 11, 12
Cremasterico	Femorale	L1	Genitofemorale
Plantare	Tibiale	S1, 2	Tibiale
Anale	Pudendo	S4, 5	Pudendo
<b>RIFLESSI PROFONDI</b>			
Mandibolare	V cranico	Ponte	V cranico
Bicipitale	Muscolocutaneo	C5, 6	Muscolocutaneo
Tricipitale	Radiale	C6, 7	Radiale
Radiale periosteo	Radiale	C6, 7, 8	Radiale
Polso (flessione)	Mediano	C6, 7, 8	Mediano
Polso (estensione)	Radiale	C7, 8	Radiale
Patellare	Femorale	L2, 3, 4	Femorale
Achilleo	Tibiale	S1, 2	Tibiale
<b>RIFLESSI VISCERALI</b>			
Fotomotori	II cranico	Mésencefalo	III cranico
Accomodazione	II cranico	Corteccia occipit.	III cranico
Ciliospinale	Un nervo sensitivo	T1, 2	Simpatici cervicali
Oculocardiaco	V cranico	Bulbo	X cranico
Seno carotideo	IX cranico	Bulbo	X cranico
Bulbo cavernoso	Pudendo	S2, 3, 4	Vegetativo pelvico
Vescicale e rettale	Pudendo	S2, 3, 4	Pudendi e vegetativi

# Riflesso propriocettivo



# RIFLESSO BICIPITALE



# RIFLESSO TRICIPITALE

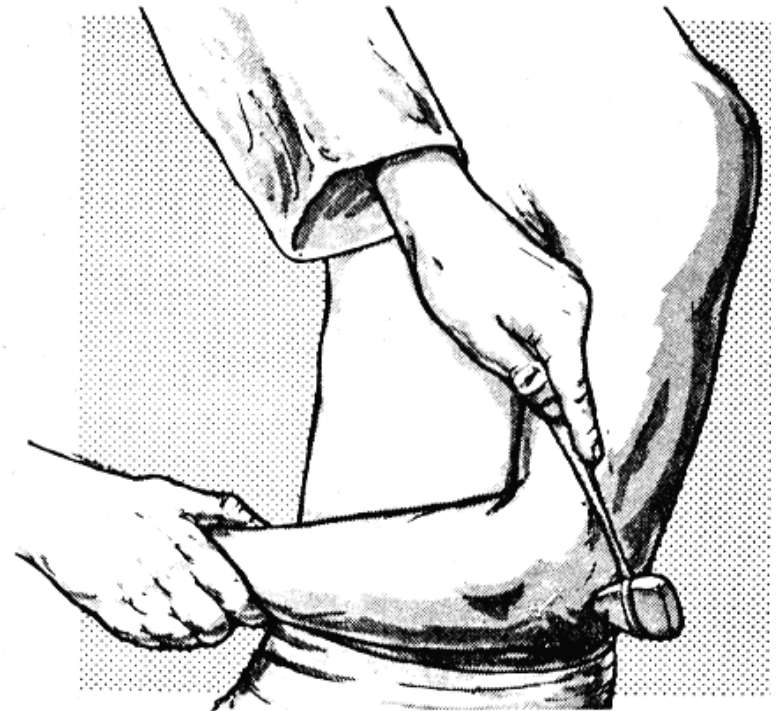
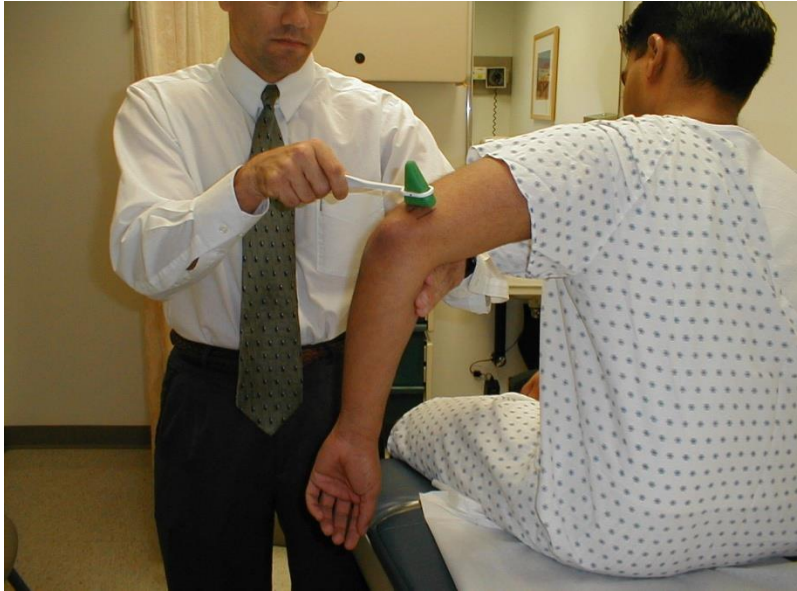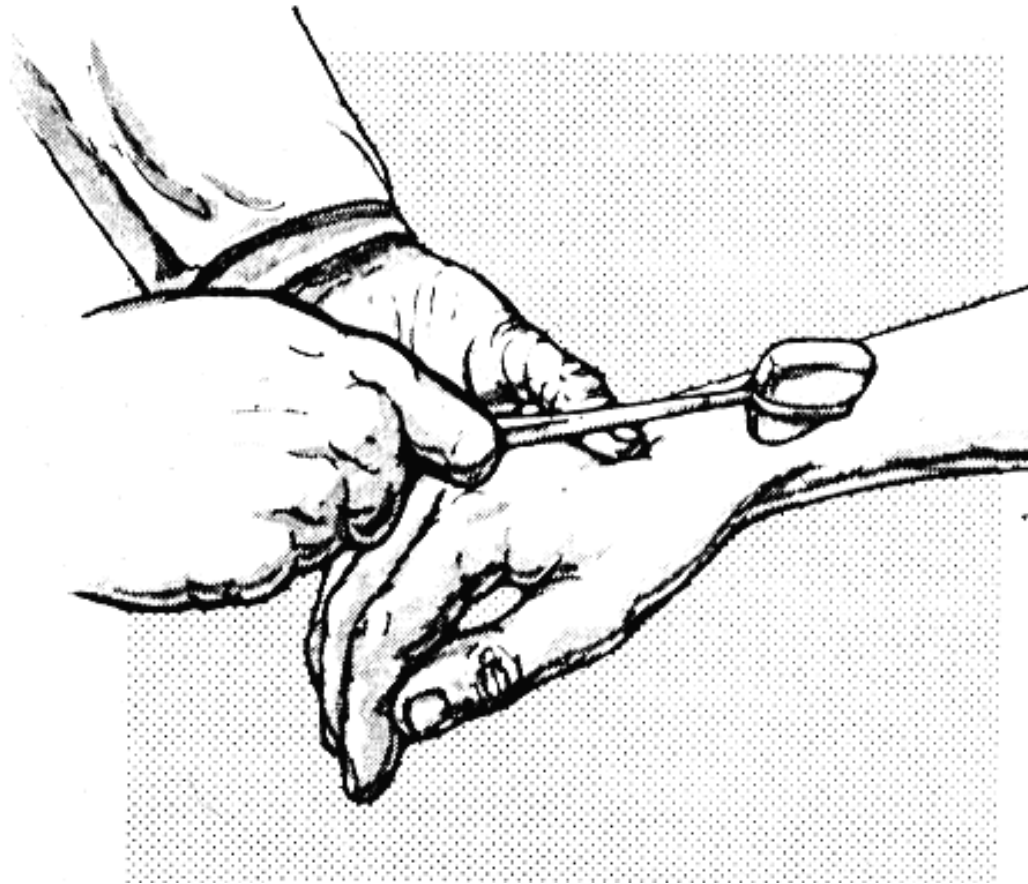


FIG. 33-2. Method of obtaining the triceps reflex.

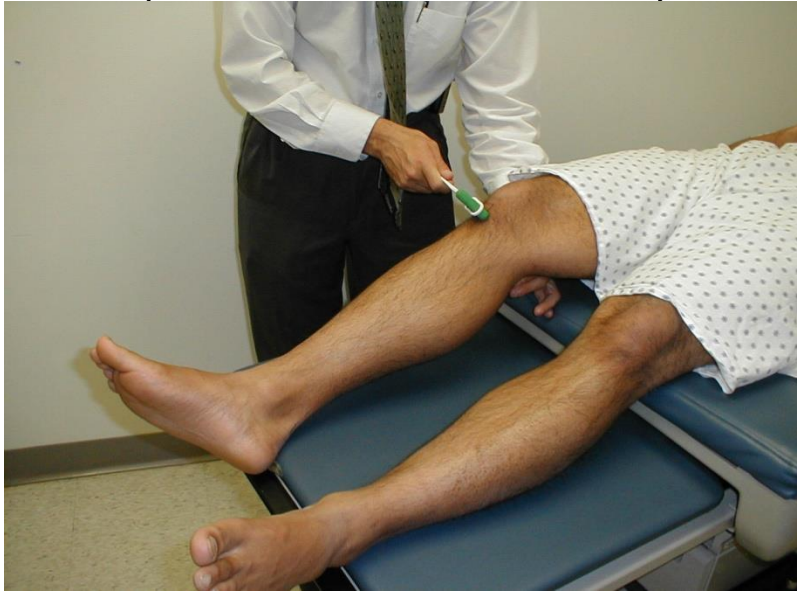

# RIFLESSO STILO-RADIALE

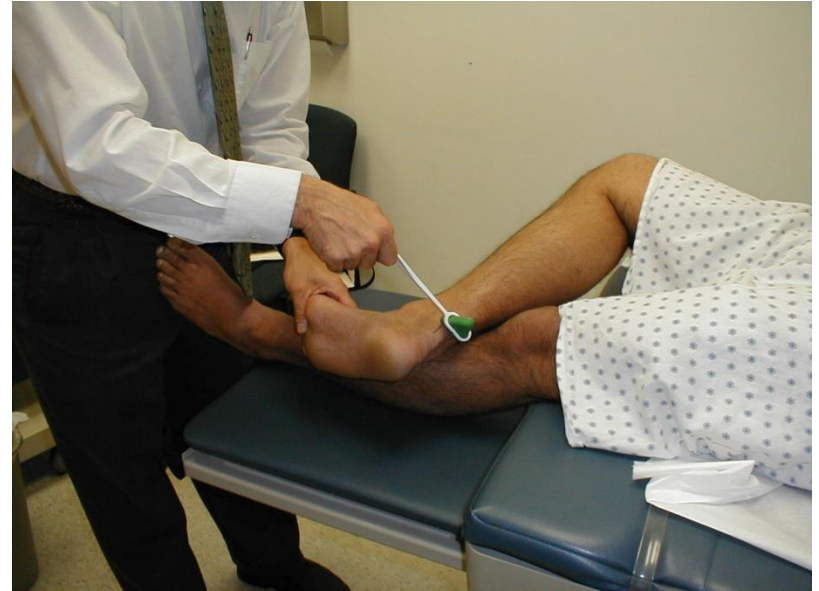**FIG. 33-3.** Method of obtaining the brachioradialis reflex.



# RIFLESSO PATELLARE (ROTULEO)

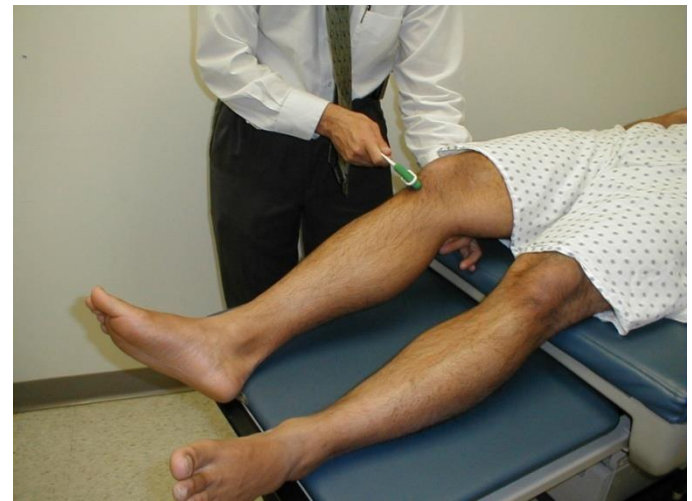
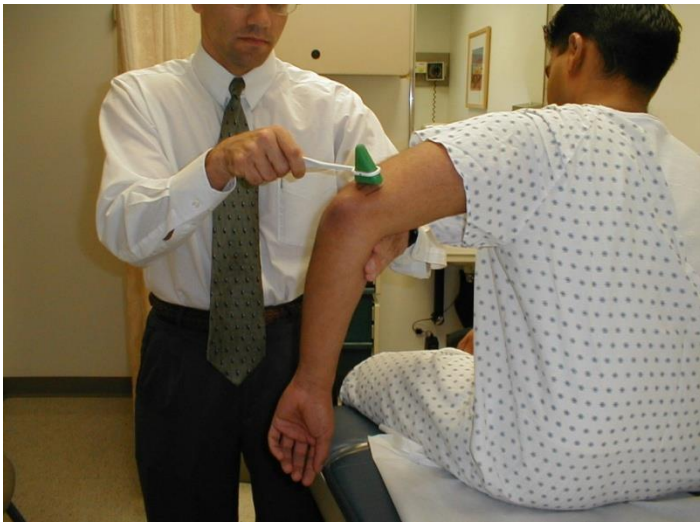
# RIFLESSO ACHILLEO

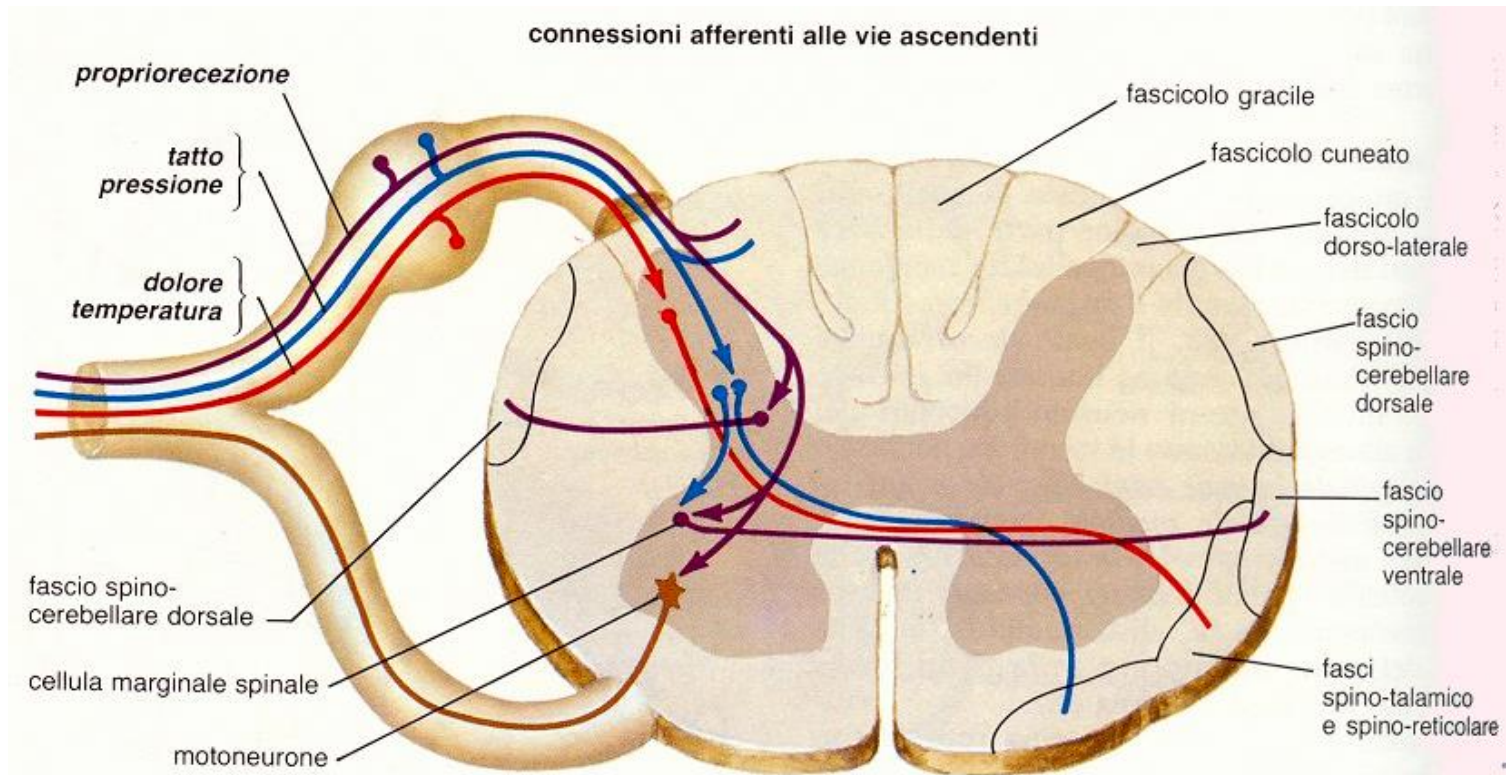


# ALTERAZIONE dei RIFLESSI PROFONDI

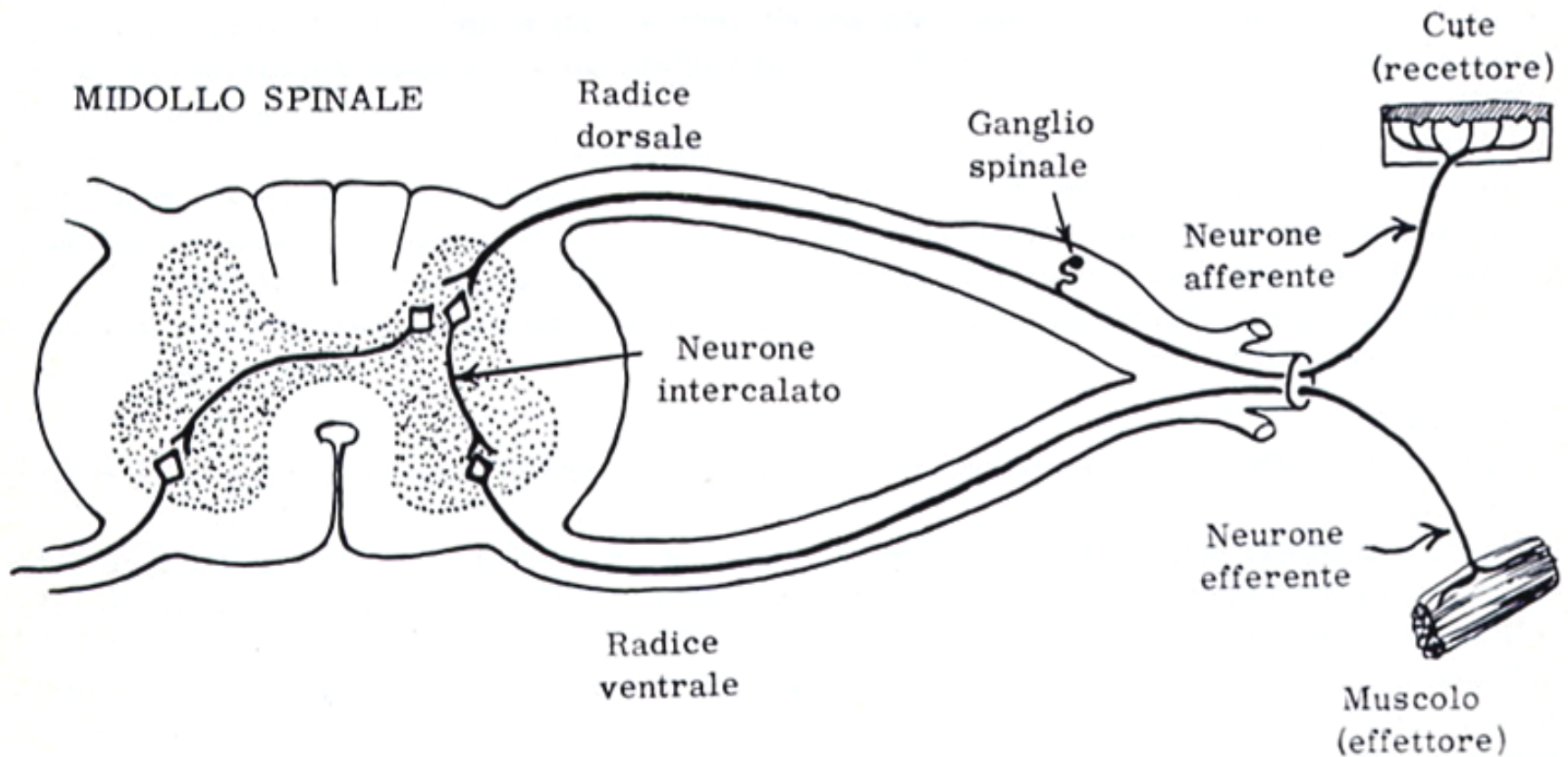
- **IPERREFLESSIA (paralisi centrale)**
- **IPOREFLESSIA (paralisi periferica, paralisi centrale in fase acuta)**



- già a livello della radice dorsale si ha una organizzazione anatomico-funzionale
  - parte mediale della radice → fibre verso il cordone posteriore e si dislocano con organizzazione somatotopica (medialmente fibre sacrali, lateralmente cervicali). faranno sinapsi a livello bulbare (fascio gracile e cuneato)
  - parte laterale → entrano, fanno sinapsi in sostanza gelatinosa del Rolando o più anteriormente, decussano e poi cordoni laterali, con fibre cervicali medialmente e sacrali lateralmente



# RIFLESSI PROFONDI E SUPERFICIALI E VEGETATIVI



# Recettori per riflesso superficiale

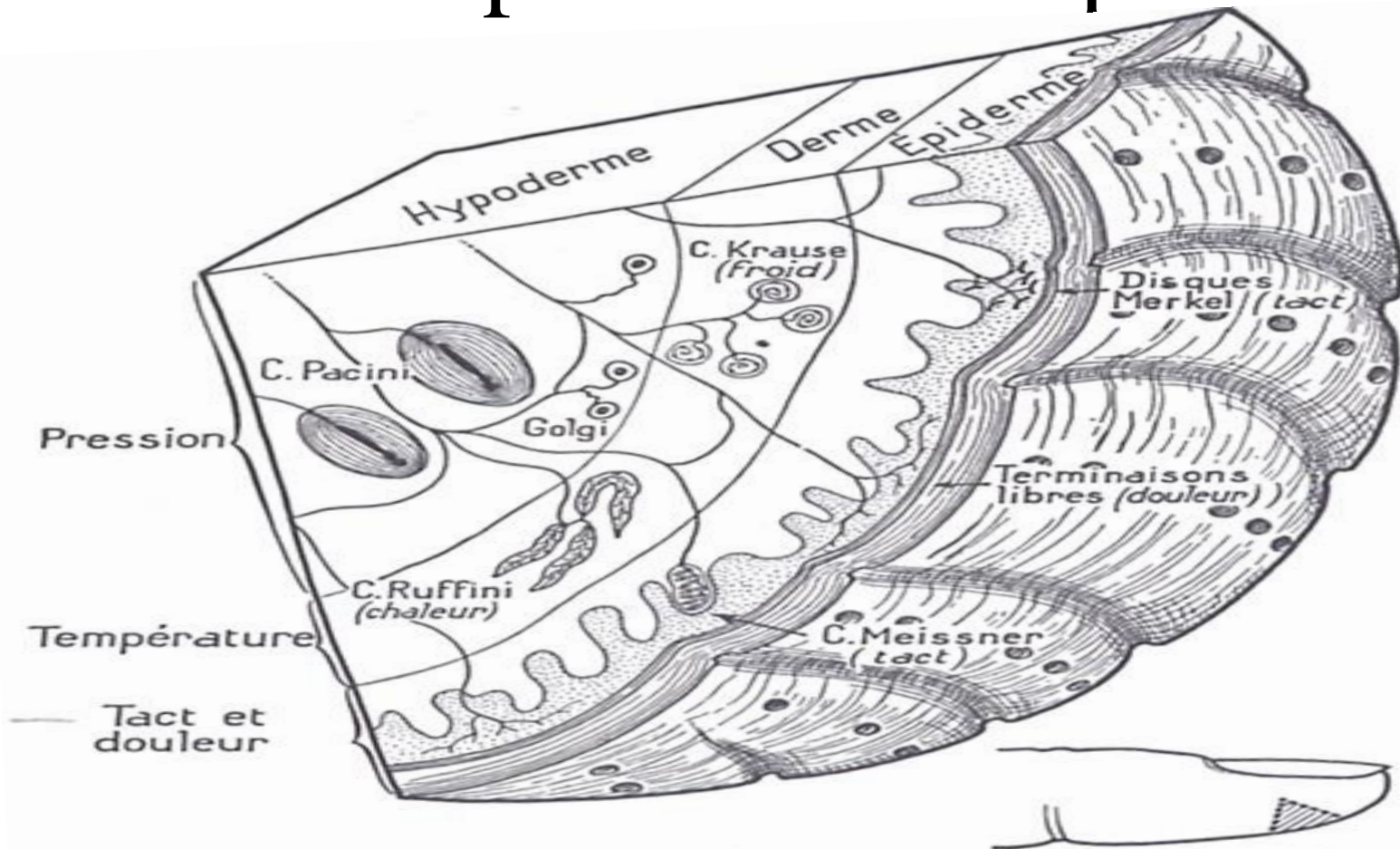
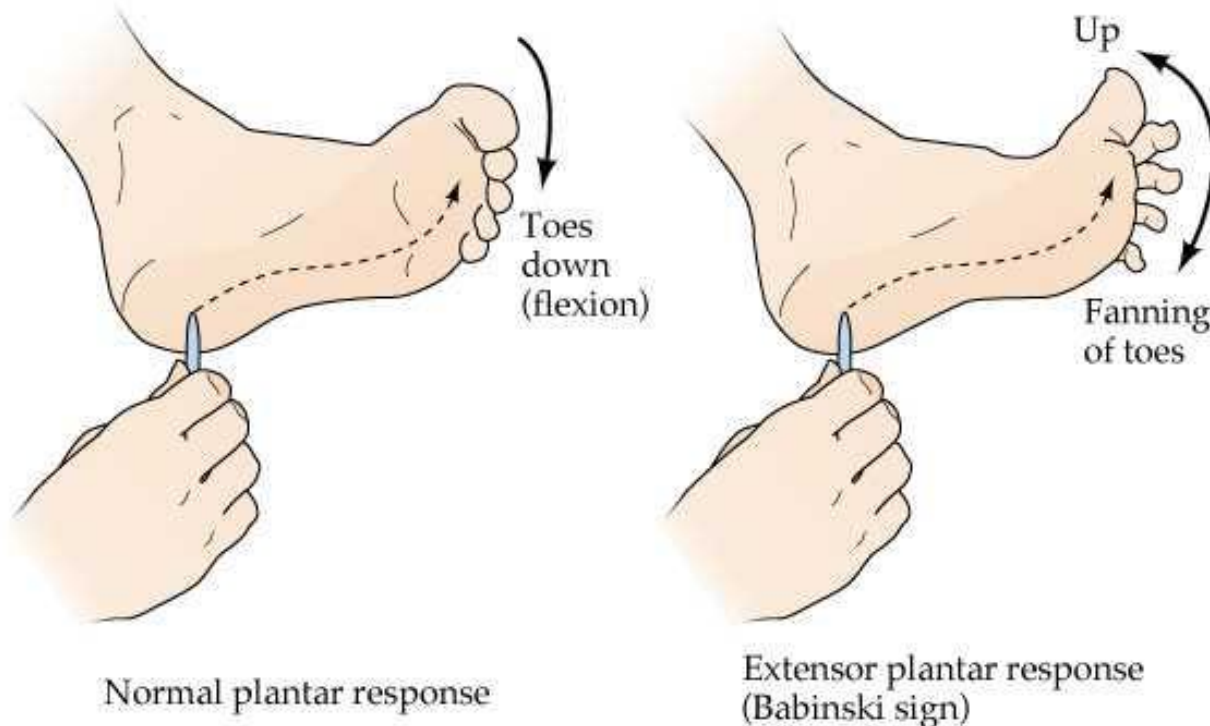


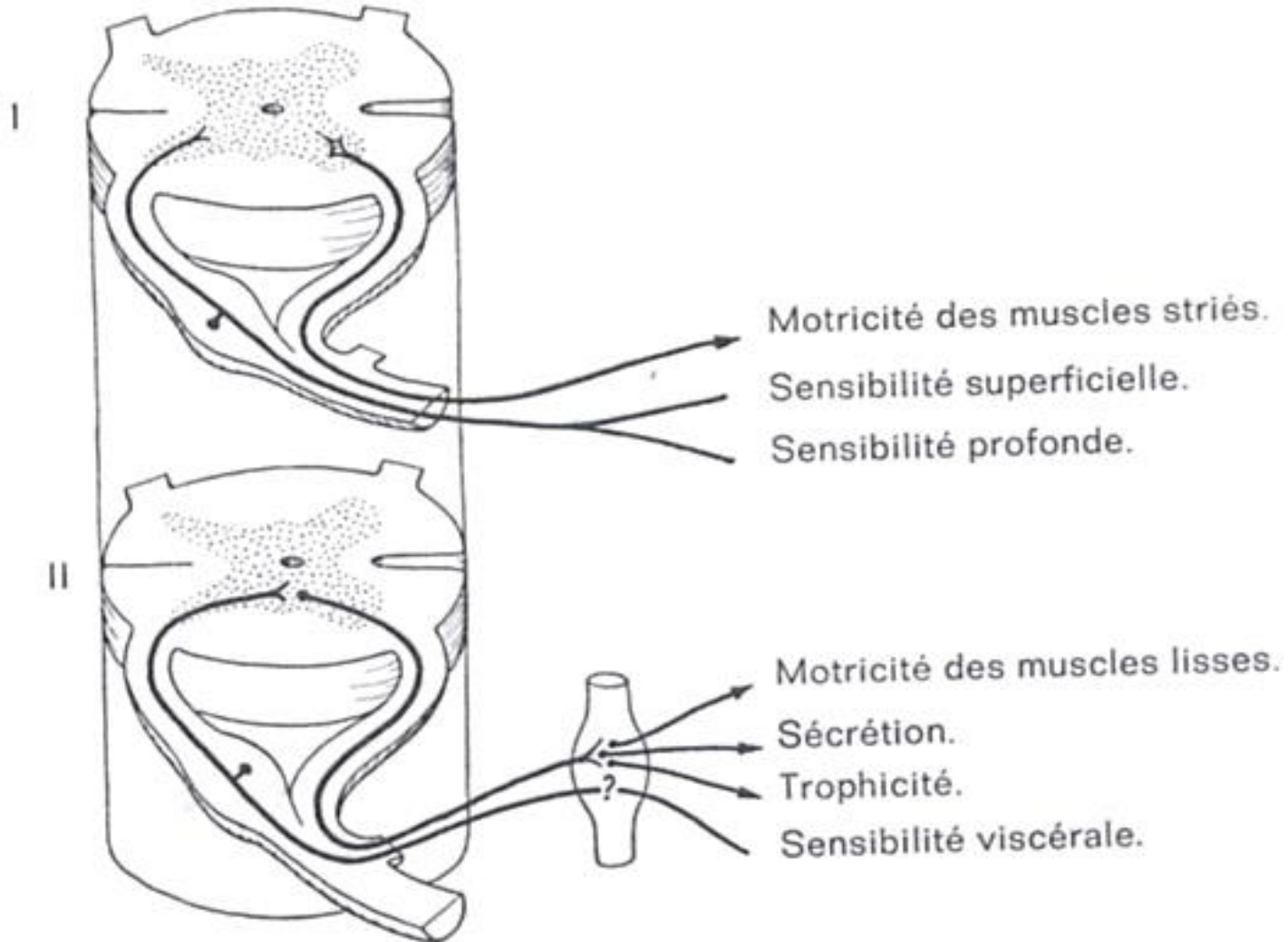
FIG. 23. — Coupe schématique de la peau du doigt.  
Situation des différents types d'exorécepteurs.

# RIFLESSI SUPERFICIALI

- ADDOMINALI SUPERFICIALI
- CUTANEO-PLANTARE



# Vie dei riflessi somatici e vegetativi





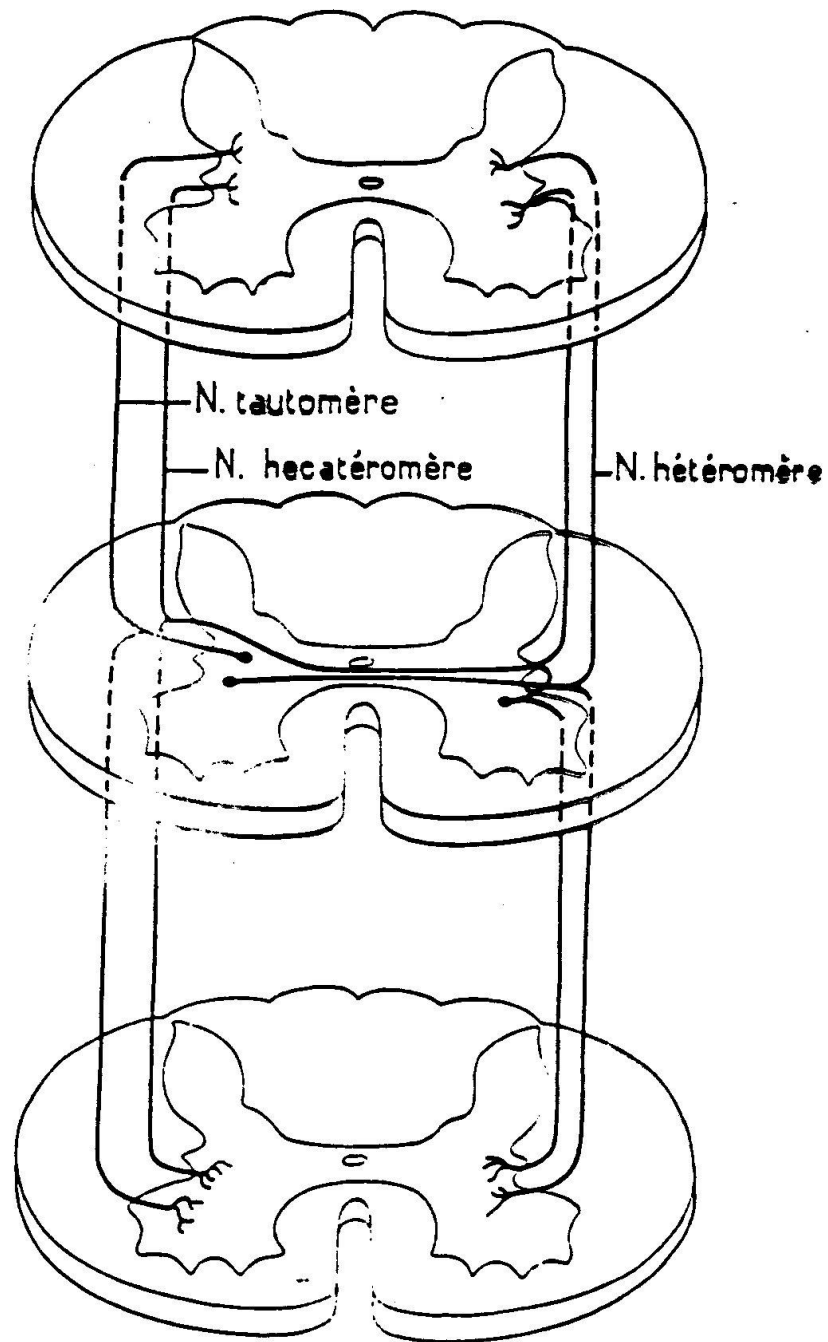



FIG. 31. — Schéma des cellules cordonnales.



# Clinica Neurologica



LUDOVICOWINEBAR

# Riflessi arcaici: circuiti complessi che coinvolgono il cervello

*(se ne parlerà parlando delle patologie dei lobi  
frontali, aree prefrontali)*

- Riflessi che ricompaiono nell'adulto, dopo disfunzioni cerebrali diffuse, prevalentemente frontali, di varia natura (strutturali o metaboliche),
- detti anche riflessi di liberazione, perché attribuiti alla perdita di un controllo inibitorio su comportamenti motori primitivi.

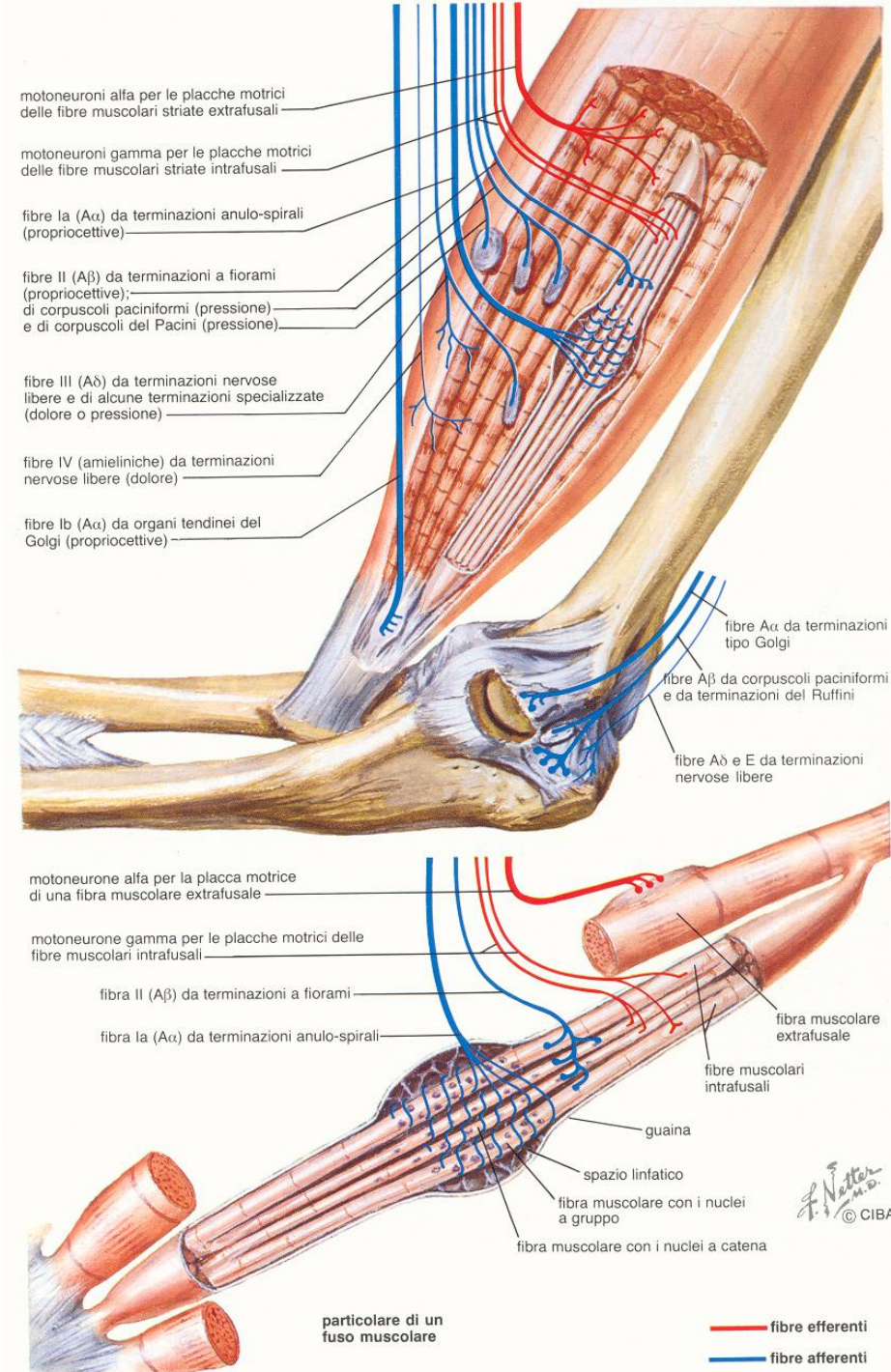
# Riflessi arcaici nelle sindromi cerebrali frontali

## Riflesso di:

- Suzione
- Prensione forzata (e fenomeno della calamita)
- Palmo-Mentoniero
- del Grugno
- Corneo-Pterigoideo
- Glabellare, oppure Naso-Palpebrale

# fuso neuromuscolare

- recettore di lunghezza muscolare, posto all'interno del muscolo:
  - **terminazioni anulo-spirali per contrazioni fasiche** (fibre 1A) → via monosinaptica → riflesso miotatico (fibre bianche)
  - **terminazioni floreali per contrazioni toniche** (fibre 2) → via polisinaptica → contrazione muscolare tonica (fibre rosse)



# Circuito gamma

il fuso neuromuscolare possiede una innervazione efferente da parte di motoneuroni piccoli, provenienti dalla lamina 8 delle corna ant del muscoli (motoneuroni  $\gamma$ ), che ricevono inputs dalla corteccia motoria, come i motoneuroni  $\alpha$ .

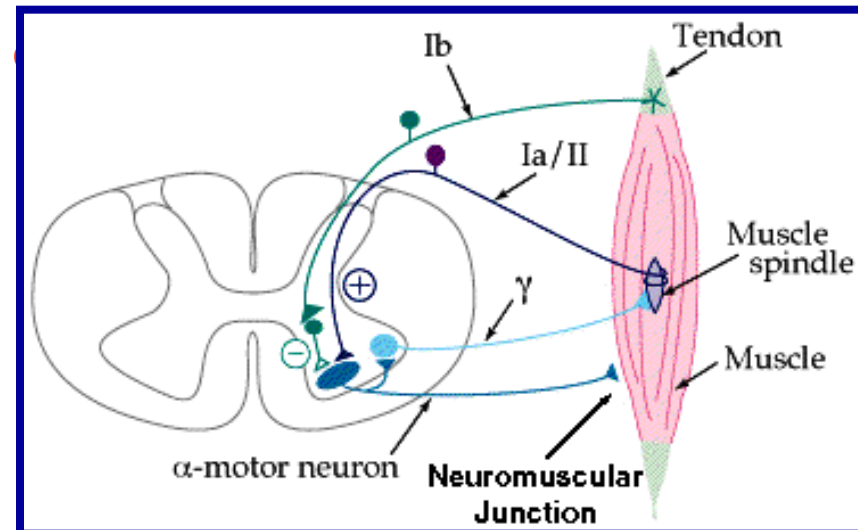
- queste fibre giungono nella regione polare, che ha capacità contrattili.
- il fuso può quindi essere attivato:

**–dallo stiramento passivo del muscolo**

**–dalla contrazione attiva determinata**

• questa organizzazione permette al fuso di essere sempre pronto a segnalare le modificazione di lunghezza del muscolo.

• l'eccitazione del mn  $\gamma$  produce una contrazione delle fibre polari  $\rightarrow$  stiramento fuso  $\rightarrow$  eccitazione Ia  $\rightarrow$  eccitazione mn  $\alpha$   $\rightarrow$  contrazione muscolare



# **TONO MUSCOLARE**

**Il tono muscolare è una contrazione attiva involontaria e persistente del muscolo.**

**Aumenta durante il mantenimento di una postura o nell'esecuzione di un movimento, diminuisce nel riposo e scompare nel sonno REM.**

**È dato da una attività continua dei motoneuroni, soprattutto quelli antigravitari**

# TONO MUSCOLARE

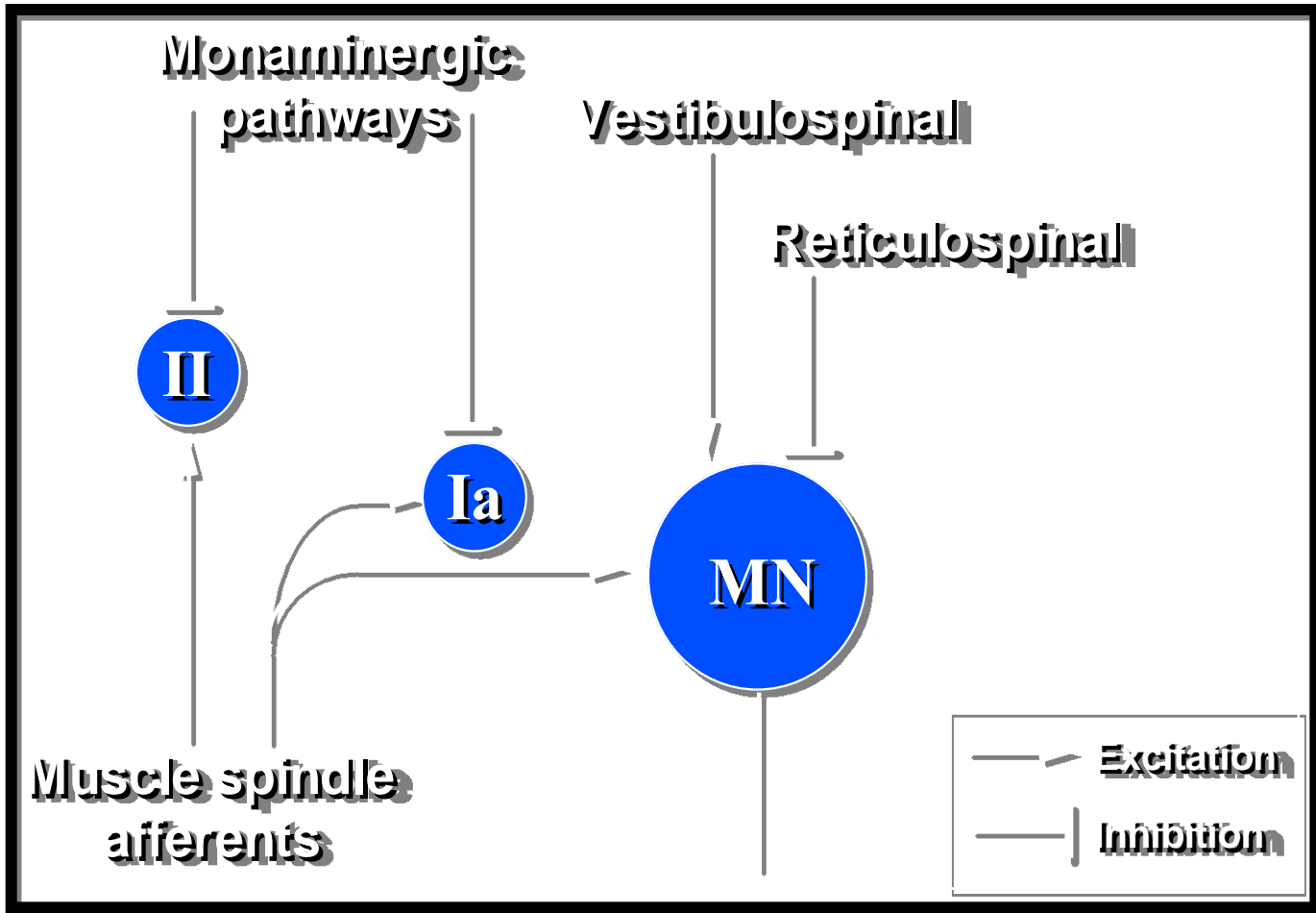
**Una definizione clinica e descrittiva può essere:**  
**“sensazione di resistenza durante la mobilizzazione passiva di un segmento di arto”. È apprezzabile anche nelle prove di ballottamento o di caduta passiva dell’arto”.**

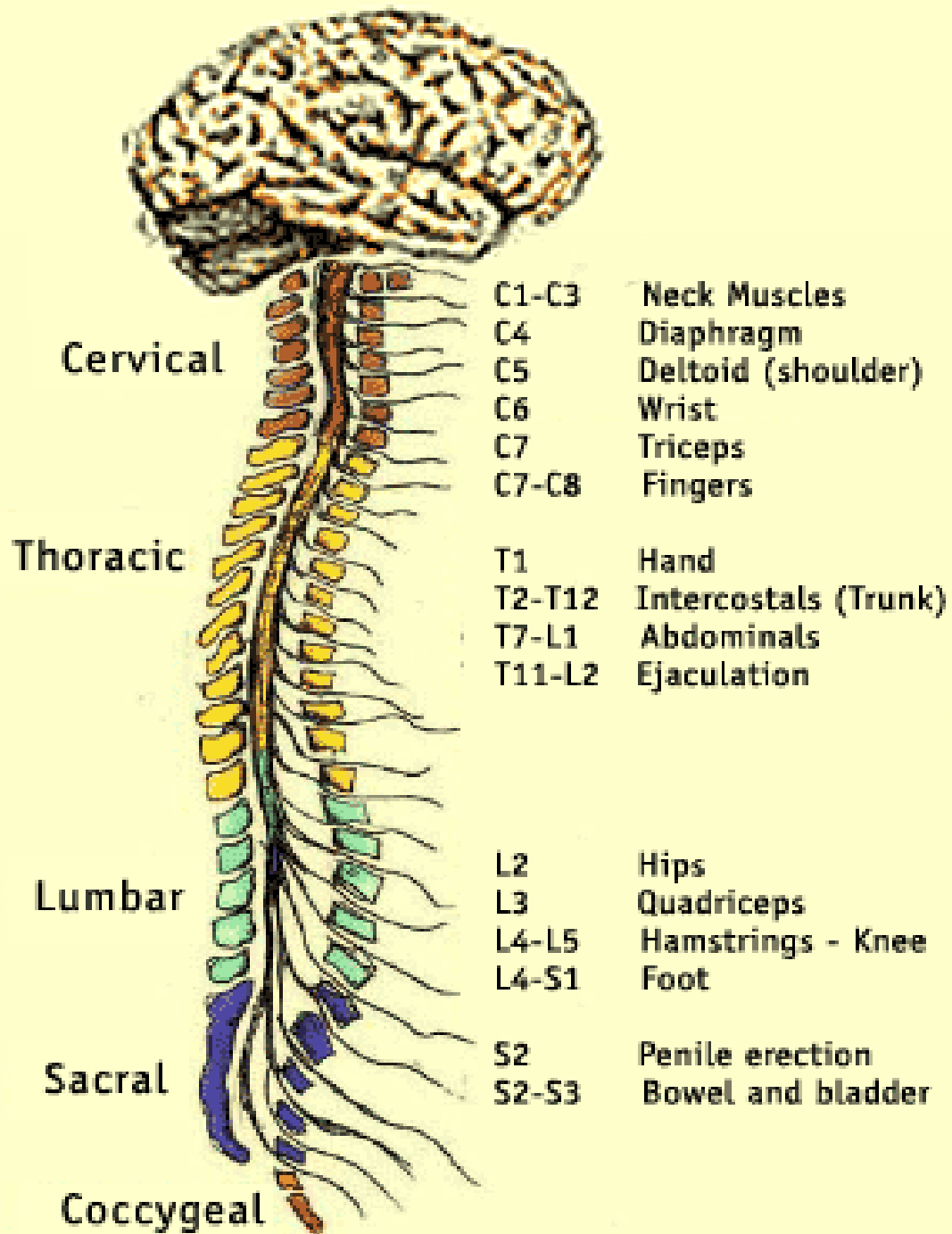
**È determinato da:**

- Proprietà visco-elastiche del muscolo (non riflesse che aumentano con l’allungamento e con la velocità dello stiramento)**
- Attività riflesse mediate da strutture neurorecettoriali**



# tono muscolare





# Esame della forza e della motilità volontaria

**Comprende l'esame della forza muscolare globale e della forza di ogni singolo muscolo o di gruppi muscolari ad azione sinergica.**

- *Due modi di esplorare la forza muscolare :*
- *- il malato inizia il movimento da solo e tenta di vincere la resistenza opposta dall'esaminatore:*
- *- il malato tenta di compiere il movimento contrastato fin dall'inizio dall'esaminatore.*

# Esame della forza

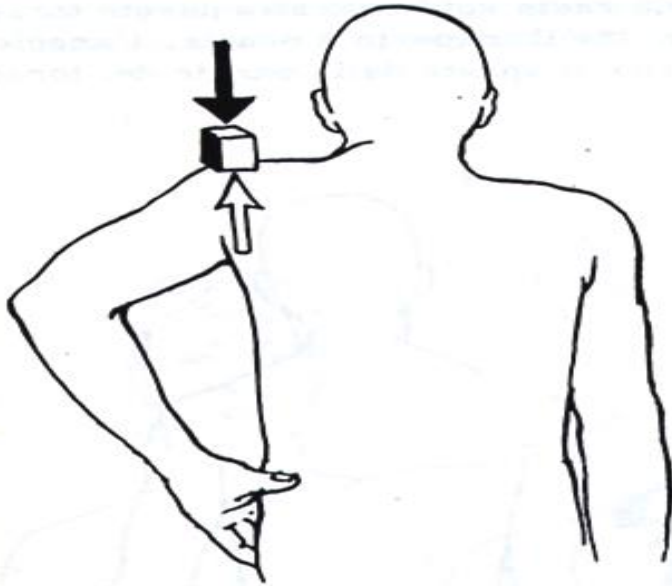
- Quantificazione della forza:
- **Paralisi:** παραλυσις: sciogliere, dissolvere: assenza di forza e movimento,
- **Paresi:** debolezza, diminuzione della forza
- **Faticabilità**
- “*Claudicatio*” della forza
- Altri termini usati: ipostenia, deficit stenico, adinamia, astenia, fatica,...

# ESAME DI ROUTINE

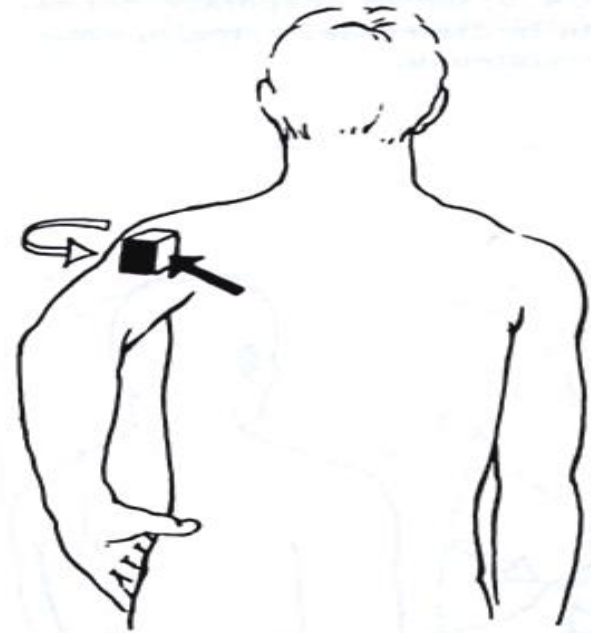## arto superiore

- - **Cingolo scapolo-omeroale** (deltoide, pettorali e gran dorsale)
- - **Braccio** (bicipite, brachioradiale e supinatore lungo: flessione gomito), (tricipite: estensione del gomito)
- - **Avambraccio** . Flessori ed estensori del polso
- - **Mano** : apertura e chiusura del pugno, abduzione e adduzione delle dita
- - **Prono e supinazione** degli arti superiori

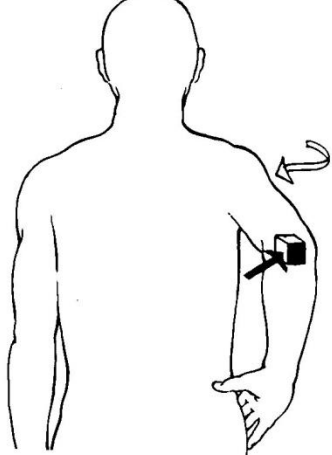
# Forza muscolare



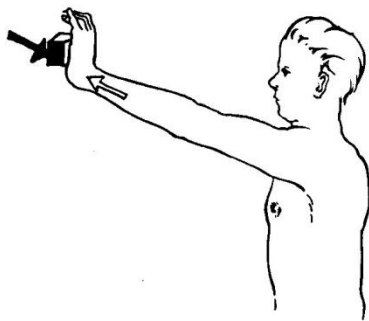
Parte superiore del trapezio (C3, 4; nervo accessorio spinale). Elevazione della spalla contro una resistenza.



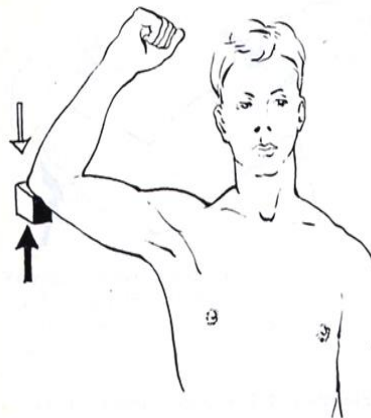Parte inferiore del trapezio (C3, 4; nervo accessorio spinale). Spinta in dietro della spalla contro una resistenza.



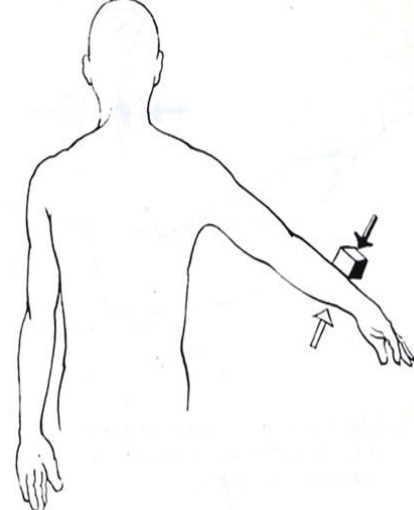
Romboidi (C4, 5; nervo scapolare dorsale). Spinta in dietro della spalla contro una resistenza.



Serratus anterior (C5, 6, 7; nervo toracico lungo). Il soggetto spinge con energia a braccio teso; l'angolo interno della scapola resta applicato alla parete toracica. (Se il trapezio è debole, l'angolo interno si sposta dalla parete del torace).

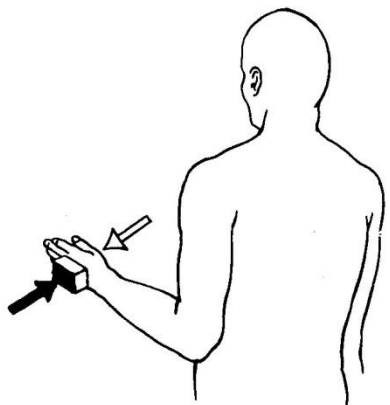


Latissimus dorsi (C6, 7, 8; nervo sottoscapolare). Adduzione del braccio da una posizione orizzontale laterale, contro una resistenza.

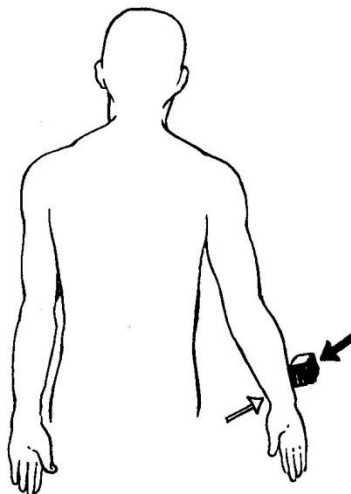


Deltoide (C5, 6; nervo ascellare). Abduzione del braccio elevato lateralmente (a 30 - 75 dal corpo) contro una resistenza.

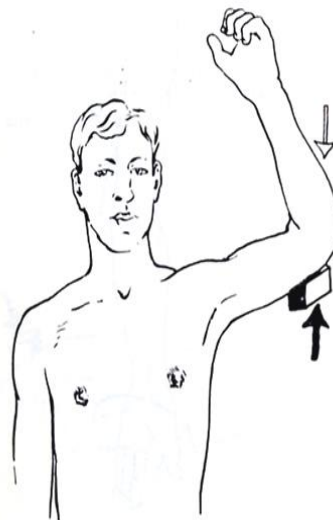## CINGOLO SCAPOLO-OMERALE



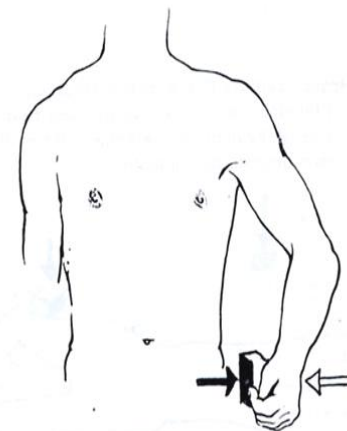
Sottospinato (C4, 5, 6; nervo soprascapolare). Con il gomito flessa a lato, rotazione esterna del braccio contro una resistenza sull'avambraccio.



Soprasspinato (C4, 5, 6; nervo soprascapolare). Abduzione del braccio a lato del corpo contro una resistenza.

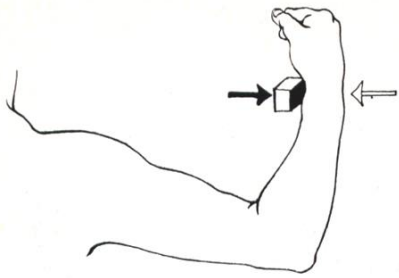


Grande pettorale, parte superiore (C5, 6, 7, 8; nervo pettorale laterale e mediale). Adduzione del braccio da una posizione di elevazione orizzontale anteriore, contro una resistenza.

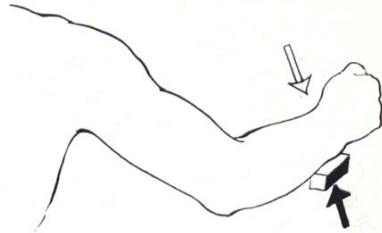


Grande pettorale, parte inferiore (C5, 6, 7, 8, T1; nervo pettorale laterale e mediale). Adduzione del braccio da una posizione anteriore al di sotto dell'orizzontale, contro una resistenza.

La freccia bianca indica la direzione del movimento nell'esaminare un dato muscolo. La freccia nera mostra la direzione della resistenza. I cubi indicano il punto di applicazione della resistenza.

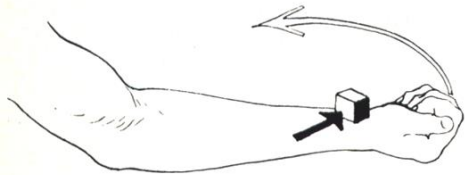


**Bicipite (C5, 6; nervo muscolocutaneo).** Flessione contro una resistenza dell'avambraccio supinato.

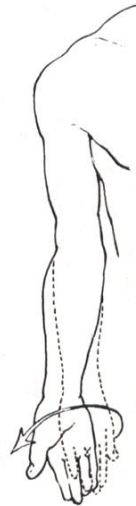


**Tricipite (C6, 7, 8; nervo radiale).** L'avambraccio, flessò al gomito, viene esteso contro una resistenza.

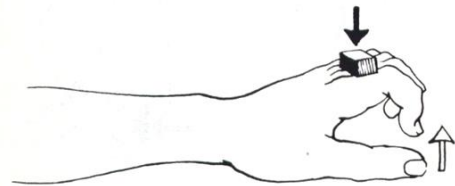
## ARTO SUPERIORE



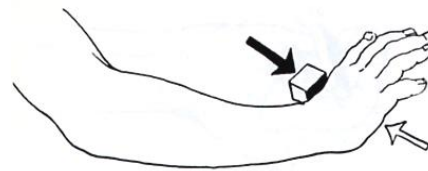
**Brachioradiale (C5, 6; nervo radiale).** Flessione del braccio contro una resistenza; braccio in posizione intermedia (non pronato nè supinato).



**Supinatore (C5, 6; nervo radiale).** Supinazione della mano contro una resistenza, con braccio esteso a lato. La resistenza è applicata per mezzo della stretta dell'esaminatore presso il polso del paziente.



**Estensore delle dita (C7, 8; nervo radiale).** Estensione delle dita alle articolazioni metacarpofalangee, contro una resistenza.



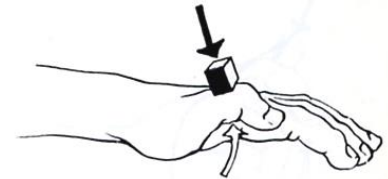**Estensore lungo radiale del carpo (C6, 7, 8; nervo radiale).** Estensione del polso dal lato radiale contro una resistenza; dita estese.



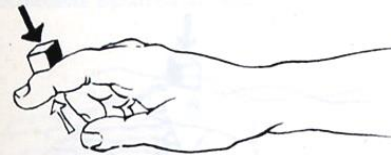**Estensore ulnare del carpo (C6, 7, 8; nervo radiale).** Polso esteso dal lato ulnare contro una resistenza.



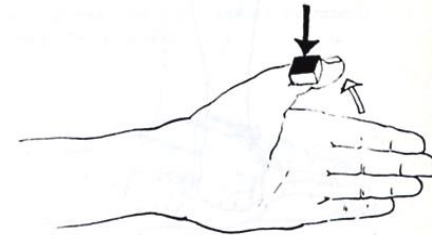
**Estensore lungo del pollice (C7, 8; nervo radiale).** Estensione del pollice contro una resistenza.



**Estensore breve del pollice (C7, 8; nervo radiale).** Estensione del pollice all'articolazione metacarpofalangea contro una resistenza.

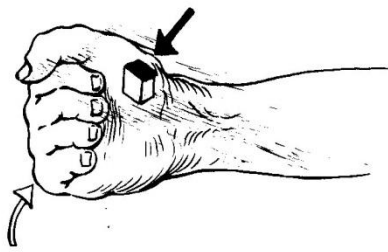


**Estensore proprio dell'indice (C6, 7, 8; nervo radiale).** Estensione dell'indice contro una resistenza applicata alla faccia dorsale del dito.

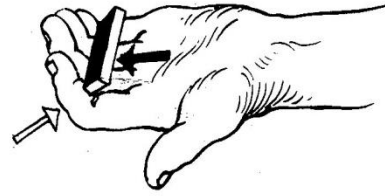

**Abduttore lungo del pollice (C7, 8, T1; nervo radiale).** Abduzione del pollice contro una resistenza in un piano ad angolo retto rispetto alla superficie palmare.

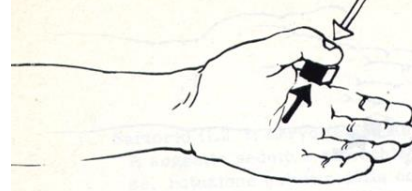




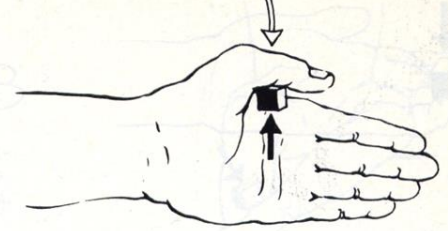
**Flexore radiale del carpo (C6, 7; nervo mediano).** Flessione del polso dal lato radiale contro una resistenza.



**Flexore superficiale delle dita (C7, 8, T1; nervo mediano).** Flessione delle dita alla prima articolazione interfalangea, contro una resistenza; falange prossimale fissata.

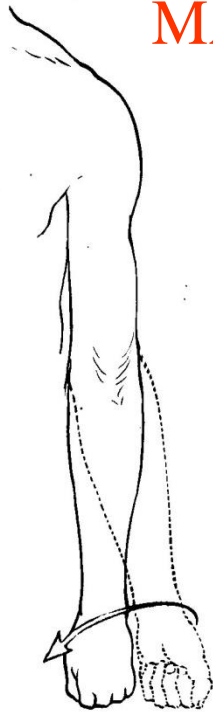


**Flexore lungo del pollice (C7, 8, T1; nervo mediano).** Flessione della falange terminale del pollice contro una resistenza, con falange prossimale in estensione.




**Flexore breve del pollice (C7, 8, T1; nervo mediano).** Flessione della falange prossimale del pollice contro una resistenza applicata alla sua superficie palmare.

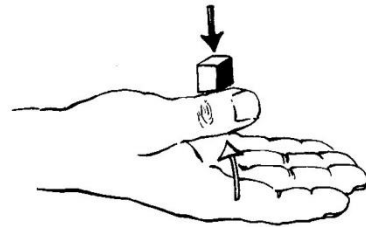
## MANO



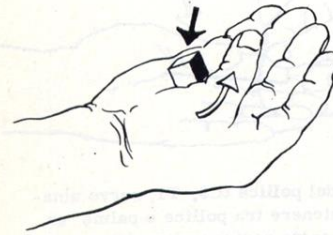
**Pronatore rotondo (C6, 7; nervo mediano).** Pronazione del braccio esteso contro una resistenza, applicata dalla mano dell'esaminatore che afferra il polso del paziente.



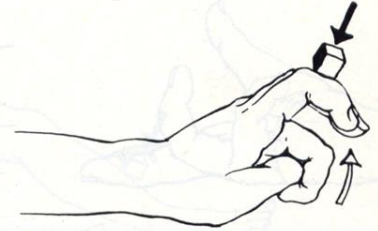
**Flexore profondo delle dita I e II (C7, 8, T1; nervo mediano).** Flessione contro una resistenza delle falangi terminali dell'indice e medio; estensione della seconda falange.



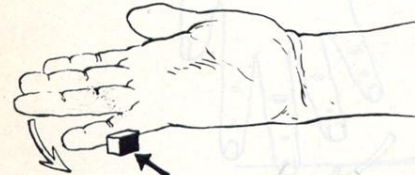**Abduttore breve del pollice (C7, 8, T1; nervo mediano).** Abduzione del pollice contro una resistenza, in un piano ad angolo retto con la superficie palmare.



**Opponente del pollice (C8, T1; nervo mediano).** Incrociamento del pollice sul palmo contro una resistenza, fino a toccare la punta del mignolo, con unghia del pollice mantenuta parallela al palmo.



**Lombricali-Interossei (metà radiale) (C8, T1; nervo ulnare e mediano).** Estensione della seconda e terza falange contro una resistenza; estensione completa della prima falange. La metà ulnare ha la stessa innervazione e può essere esaminata nello stesso modo.




**Flexore ulnare del carpo (C7, 8, T1; nervo ulnare).** Energica abduzione del mignolo contro una resistenza, con la mano supinata a dita estese sul tavolo.



**Flexore del mignolo (C7, 8, T1; nervo ulnare).** Flessione contro una resistenza della falange prossimale del mignolo.

La freccia bianca indica la direzione del movimento nell'esaminare un dato muscolo. La freccia nera mostra la direzione della resistenza. I cubi indicano il punto di applicazione della resistenza.



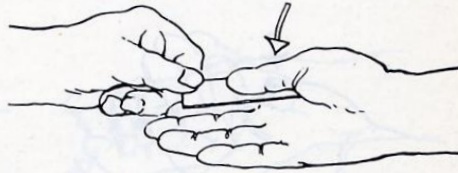**Flessore profondo del III e IV dito (C8, T1; nervo ulnare).** Flessione della falange distale del mignolo e anulare contro una resistenza; estensione della seconda falange.



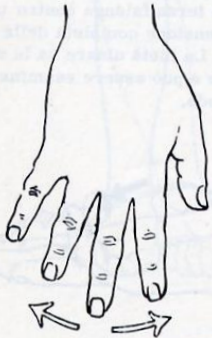**Abduttore del mignolo (C8, T1; nervo ulnare).** Abduzione del mignolo contro una resistenza con mano supinata e dita estese sulla tavola.



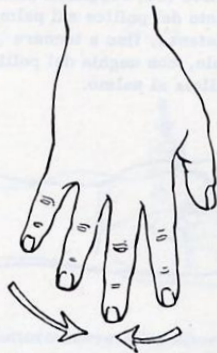**Opponente del mignolo (C7, 8, T1; nervo ulnare).** Con dita estese, movimento del mignolo attraverso il palmo della mano verso la base del pollice.



**Adduttore del pollice (C8, T1; nervo ulnare).** Mantenere tra pollice e palmo un pezzo di carta contro una resistenza con l'unghia del pollice ad angolo retto con il palmo.

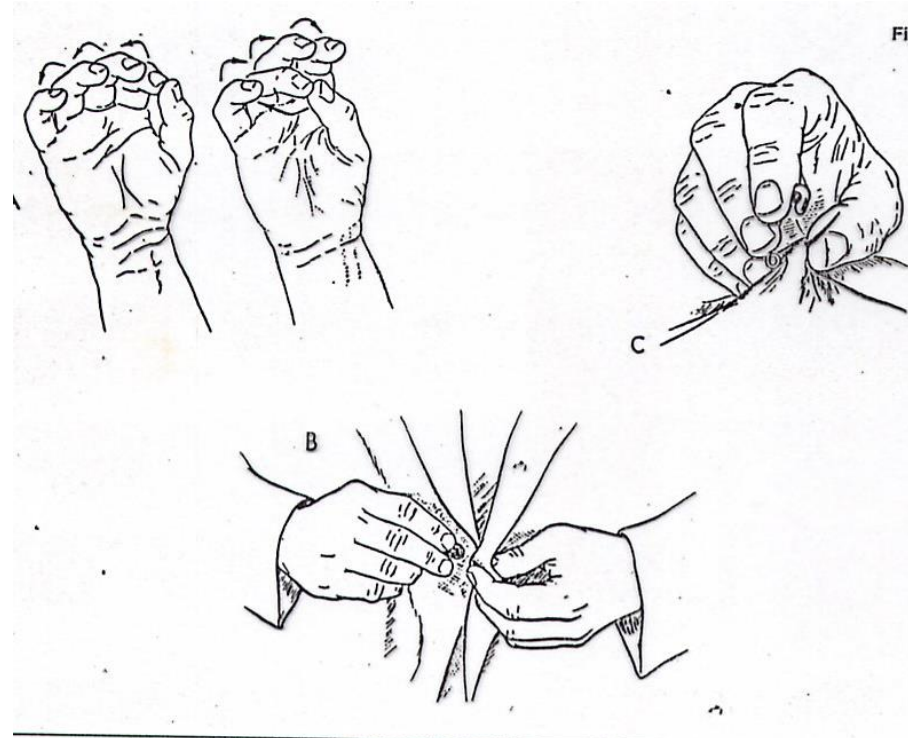


**Interossei dorsali (C8, T1; nervo ulnare).** Abduzione dell'indice e dell'anulare dalla linea mediana contro una resistenza con il palmo della mano posto su un tavolo.



**Interossei palmari (C8, T1; nervo ulnare).** Adduzione dell'indice, anulare e mignolo, che sono prima abdotti, verso la linea mediana contro una resistenza, con mano appoggiata al tavolo sul lato palmare.

# DITA



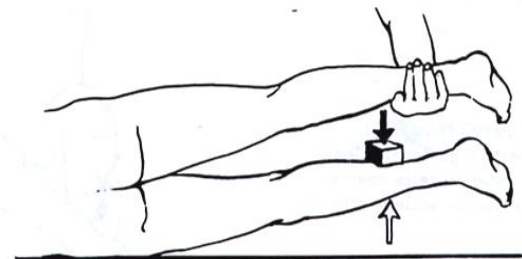
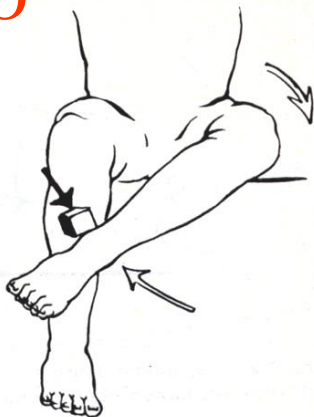# ESAME DELLA FORZA

## arto inferiore

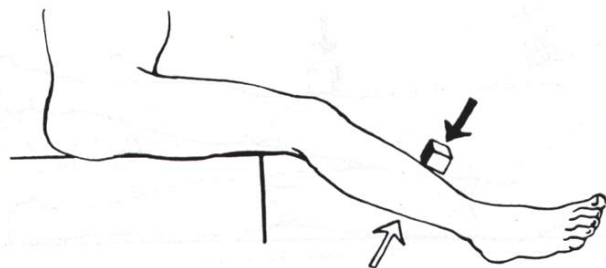
- - **Cingolo pelvico**: Ileopsoas: flessione della coscia sul bacino; grande gluteo: estende la coscia e la abduce; medio e piccolo gluteo: abduzione della coscia)
- - **Coscia** : Quadricipite: estensione del ginocchio, adduttori e flessori
- - **Gamba** . Tibiale anteriore : flessione dorsale del piede; Peronei laterali : extra rotazione del piede; Tricipite della sura : flessione plantare del piede
- **Muscolatura intrinseca del piede**

# CINGOLO PELVICO

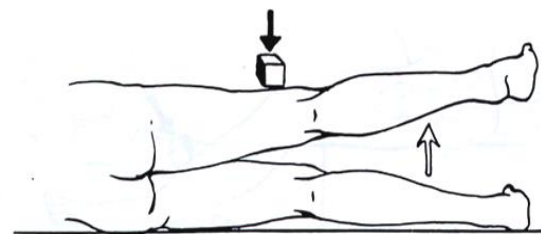
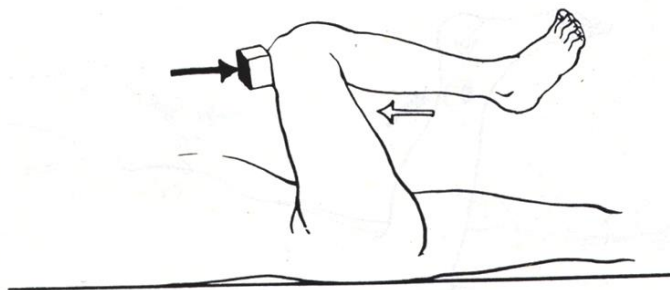
**Sartorio (L2, 3; nervo femorale).**  
A soggetto seduto e ginocchia flesse, rotazione esterna della coscia contro una resistenza sulla gamba.



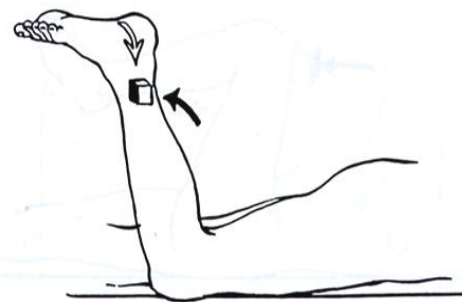
**Adduttori (L2, 3, 4; nervo otturatorio).** Con soggetto sdraiato di lato a ginocchia estese, adduzione dell'arto più basso contro una resistenza, mentre l'esaminatore sostiene il più alto.



**Quadricipite femorale (L2, 3, 4; nervo femorale).**  
Estensione del ginocchio contro una resistenza sulla gamba.



**Medio e piccolo gluteo; tensore della fascia lata (L4, 5, S1; nervo gluteo superiore).** Esame dell'abduzione: soggetto sdraiato di lato con gambe e cosce estese; abduzione contro una resistenza dell'arto inferiore situato più alto.



**Pioppsoas (L1, 2, 3; nervo femorale).** Soggetto supino con ginocchio flesso. Ulteri flexione della coscia, che è già a circa 90°, contro una resistenza.

**Medio e piccolo gluteo; tensore della fascia lata (L4, 5, S1; nervo gluteo superiore).** Esame della rotazione interna: con soggetto prono e ginocchia flesse, movimento laterale del piede contro una resistenza.

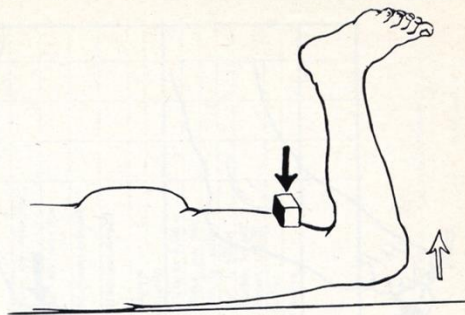
# ESAME DELLA FORZA

## arto inferiore

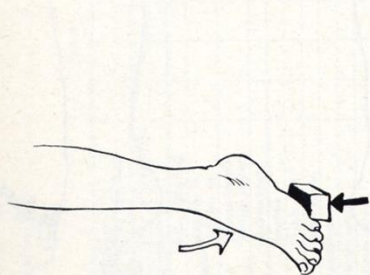
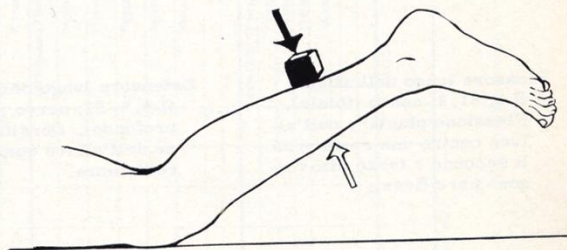
- - **Cingolo pelvico**: Ileopsoas: flessione della coscia sul bacino; grande gluteo: estende la coscia e la abduce; medio e piccolo gluteo: abduzione della coscia)
- - **Coscia** : Quadricipite: estensione del ginocchio, adduttori e flessori
- - **Gamba** . Tibiale anteriore : flessione dorsale del piede; Peronei laterali : extra rotazione del piede; Tricipite della sura : flessione plantare del piede
- **Muscolatura intrinseca del piede**

# GAMBA E PIEDE

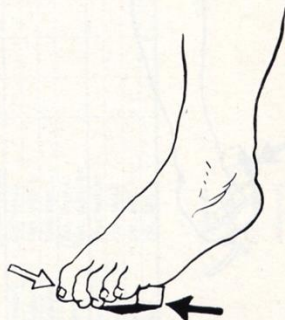
Grande gluteo (L4, 5, S1, 2; nervo gluteo inferiore). Con soggetto prono, elevazione del ginocchio dal tavolo contro una resistenza.



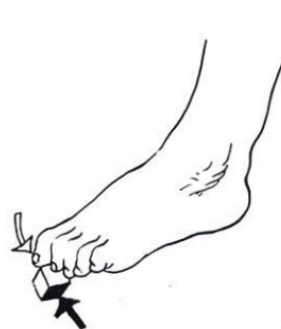Gruppo dei semitendinosi (L4, 5, S1, 2; nervo sciatico). Con soggetto prono, flessione del ginocchio contro una resistenza.



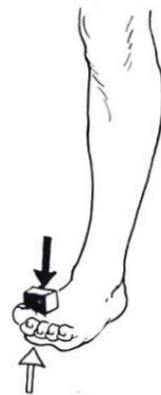
Gastrocnemio (L5, S1, 2; nervo tibiale). Con soggetto prono, flessione plantare del piede contro una resistenza.



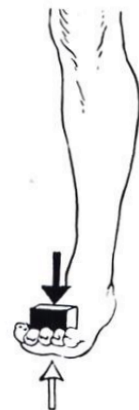Flessore lungo delle dita (S1, 2; nervo tibiale). Flessione plantare delle articolazioni delle dita del piede contro una resistenza.



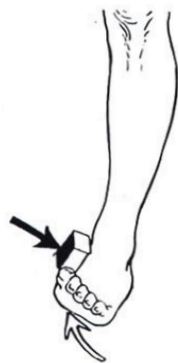Flessore lungo dell'alluce (L5, S1, 2; nervo tibiale). Flessione plantare dell'alluce contro una resistenza. Il secondo e terzo dito vengono pure flessi.



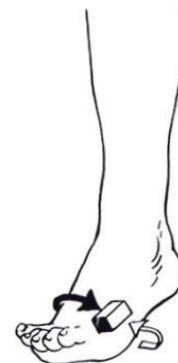Estensore lungo dell'alluce (L4, 5, S1; nervo peroneo profondo). Dorsiflessione dell'alluce contro una resistenza.



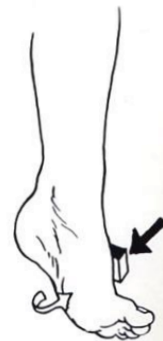Estensore lungo delle dita (L4, 5, S1; nervo peroneo profondo). Flessione dorsale delle dita contro una resistenza.



Tibiale anteriore (L4, 5; nervo peroneo profondo). Flessione e pronazione del piede contro una resistenza applicata al piede con la mano dell'esaminatore.



Peroneo lungo e breve (L5, S1; nervo peroneo superficiale). Supinazione del piede contro una resistenza applicata al piede dalla mano dell'esaminatore.



Tibiale posteriore (L5, S1; nervo tibiale). Pronazione del piede flessò plantarmente contro una resistenza applicata al piede dalla mano dell'esaminatore.

# ESAME GLOBALE DELL FORZA MUSCOLARE

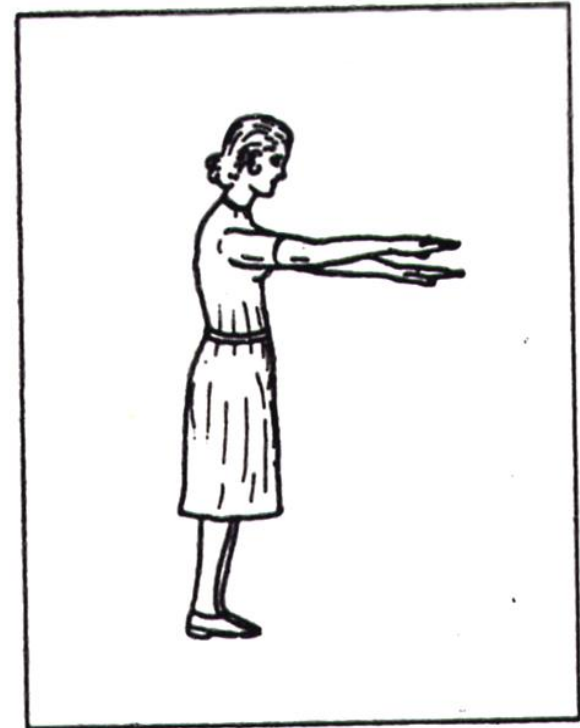

Fig. 1-2 - A) Prova di Mingazzini arti superiori: modesto deficit motorio arte sn.

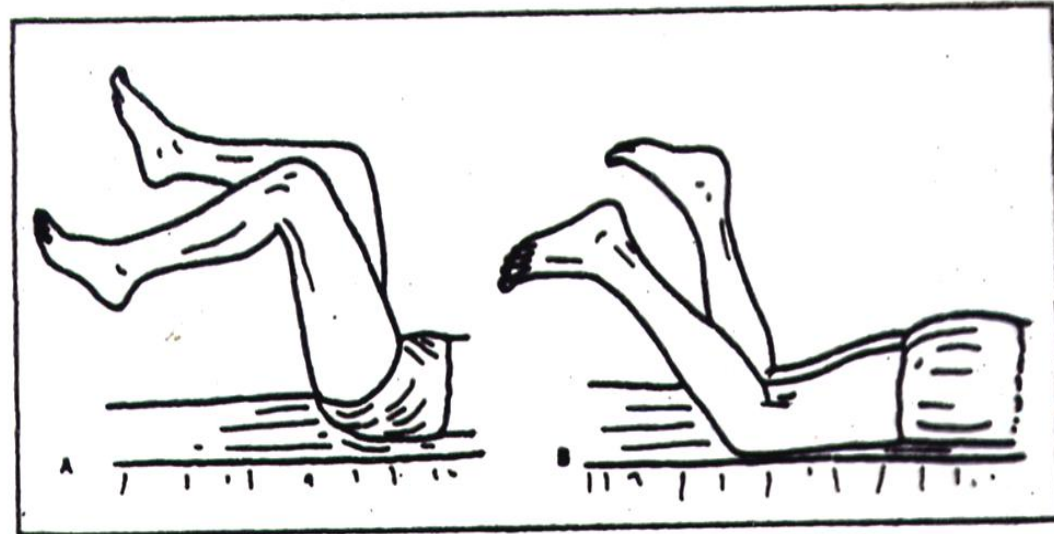


Fig. 1-3 - A) Prova di Mingazzini arti inferiori: deficit motorio arte sn. B) Prova di Barre: deficit motorio arte dn.

- **POSIZIONI ANTIGRAVITARIE DI MINGAZZINI AGLI ARTI SUPERIORI E INFERIORI**

- **DI BARRE' AGLI ARTI INFERIORI**

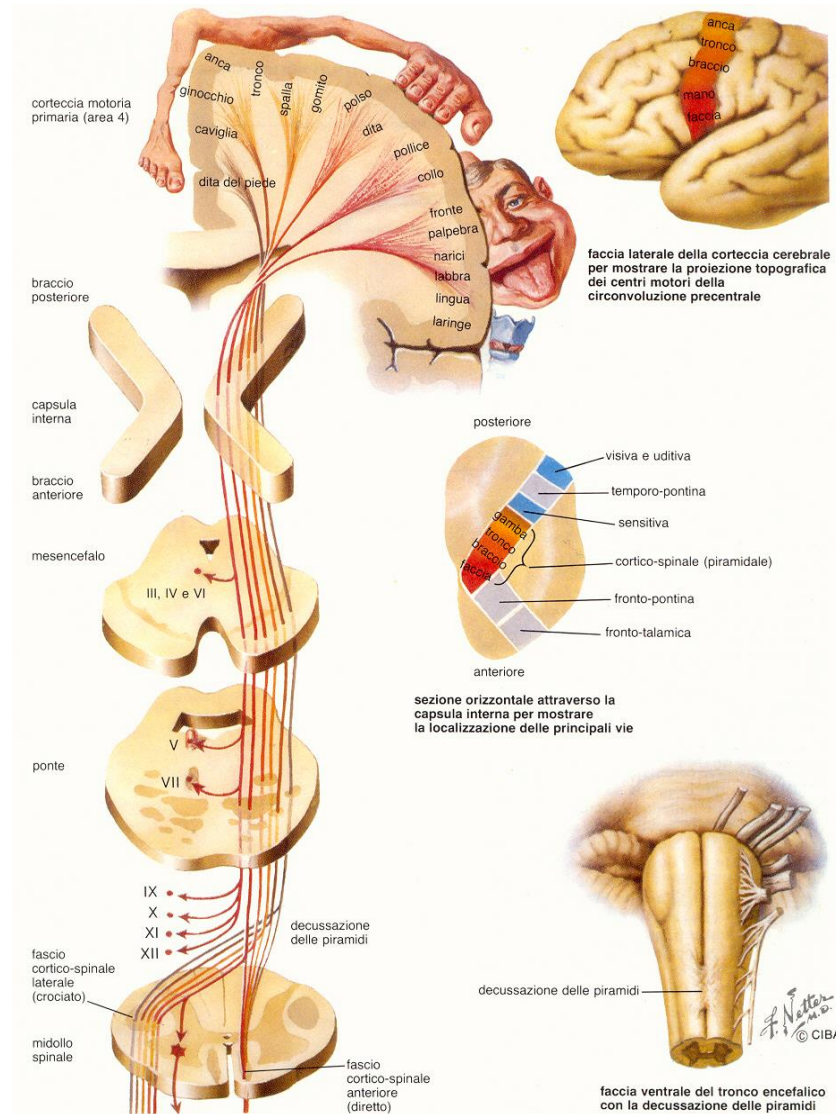
# QUANTIFICAZIONE DEI DIFETTI DELLA FORZA

- **MEDICAL RESEARCH COUNCIL (1943)**
- **5** = forza normale
- **4** = movimento possibile in tutta la sua ampiezza, vinto dalla resistenza dell'esaminatore
- **3** = movimento possibile contro la gravità, non contro la resistenza dell'esaminatore
- **2** = movimento possibile solo se è eliminato l'effetto della gravità
- **1** = movimento impossibile; sono visibili e/o palpabili deboli contrazioni del muscolo, senza spostamento segmentario
- **0** = paralisi totale



# PARALISI DI MOTO CENTRALE: SINDROME PIRAMIDALE

- Non interessa singoli muscoli o singoli gruppi muscolari:
- la topografia dipende dalla sede della lesione lungo il sistema piramidale:
- Cortico-pontino,
- Cortico-bulbare
- Cortico-spinale.




# Come funziona il cervello

## SPECIALIZZAZIONE LONGITUDINALE

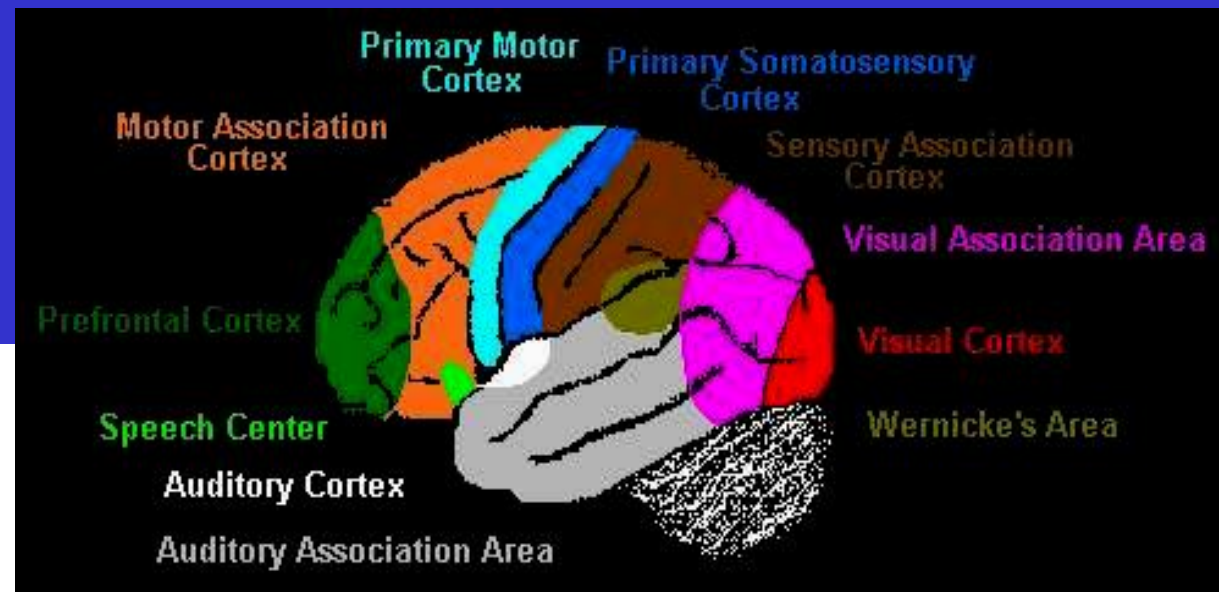
- **POSTERIORE:** aree coinvolte nella percezione di dati sensitivi dal mondo esterno:

- Aree visive
- Aree uditive
- Aree somatosensitive
- Aree linguaggio (comprensione)

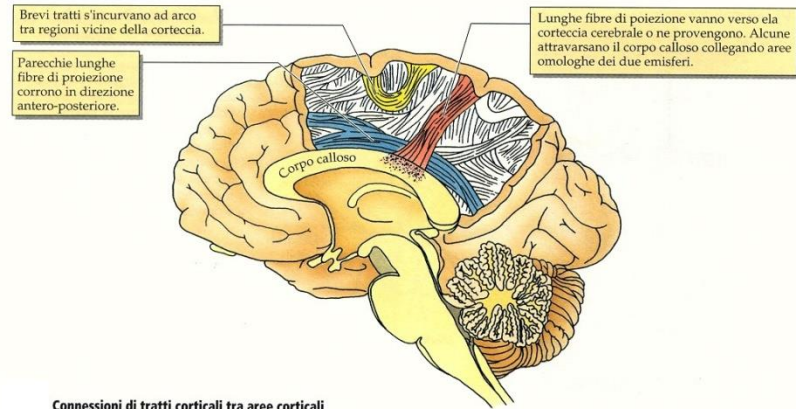
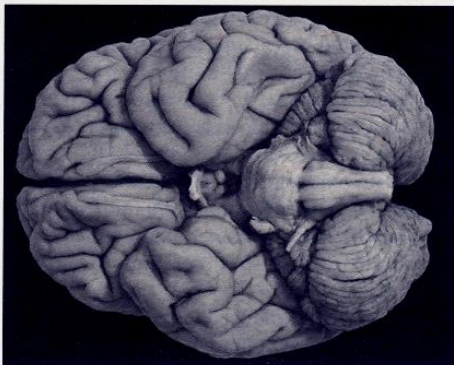
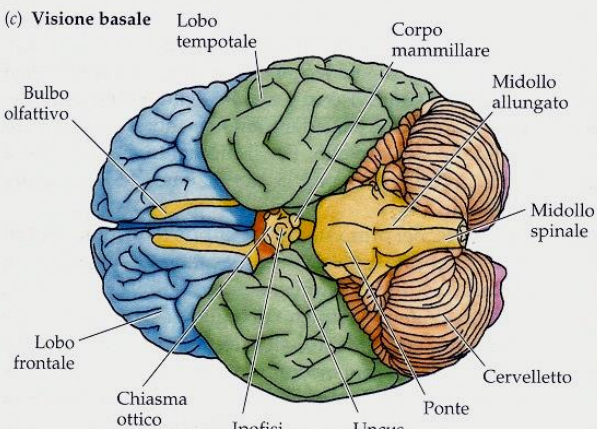
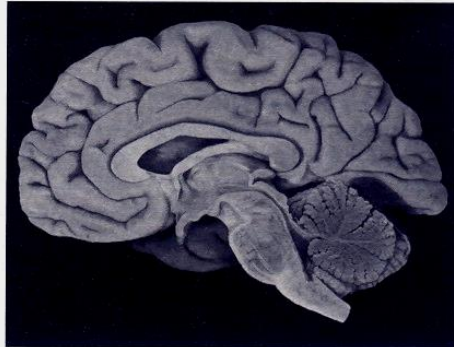
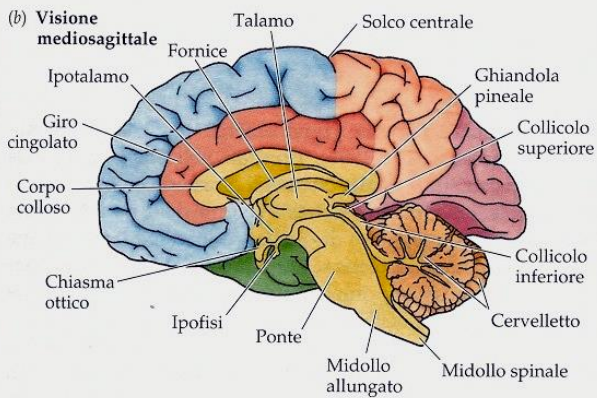
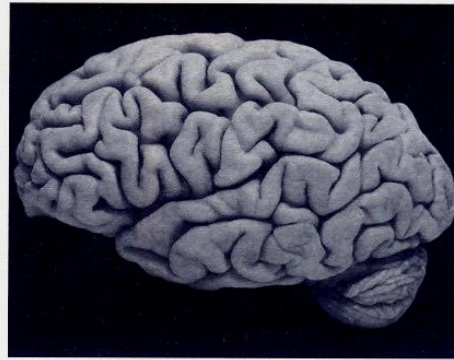
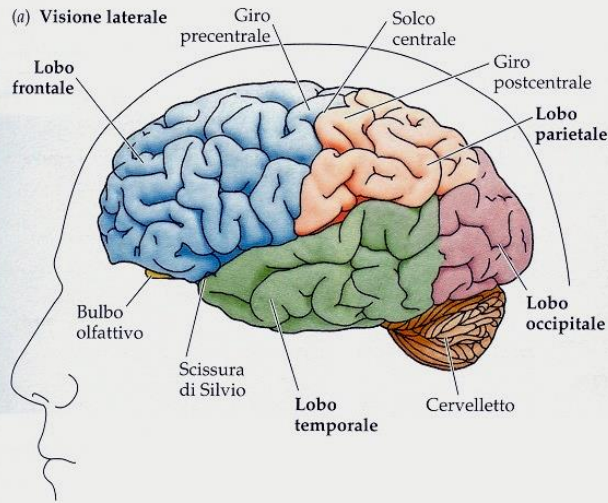


- **ANTERIORE:** sistemi effettori: esecuzione azioni

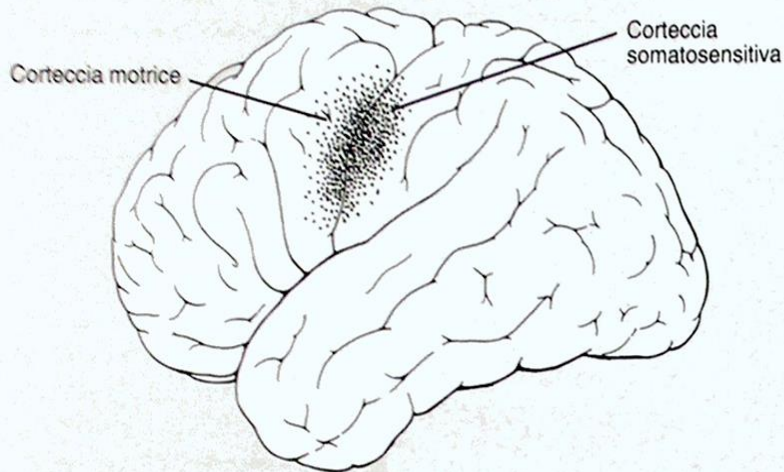
- Aree motorie
- Aree linguaggio (produzione)
- Aree decisionali



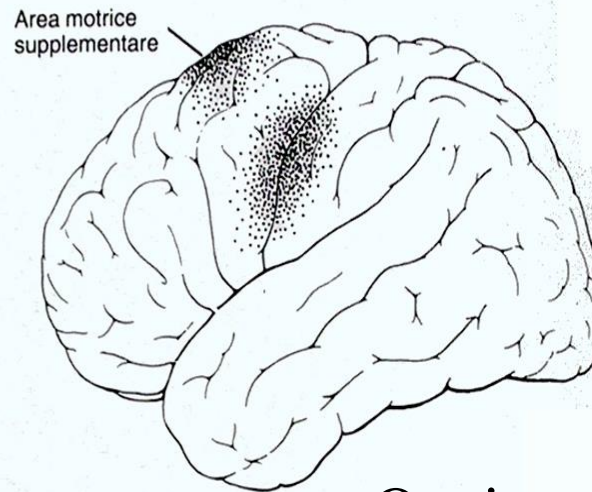
# Aree cerebrali e connessioni



**A** Semplice flessione delle dita (esecuzione)



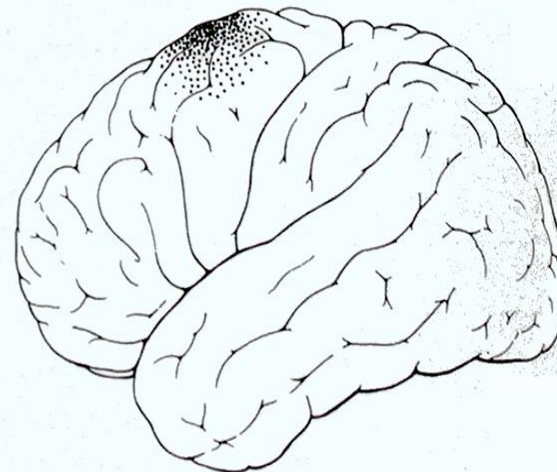
**B** Sequenza di movimenti delle dita (esecuzione)



# Aree motorie

Oggi studi con fRM

**C** Sequenza di movimenti delle dita (ripetizione mentale)



**FIGURA 40-14**

Gli aumenti localizzati del flusso ematico cerebrale durante l'esecuzione di particolari comportamenti indicano quali aree della corteccia cerebrale sono implicate in quei comportamenti. (Modificata, da Roland et al., 1980).

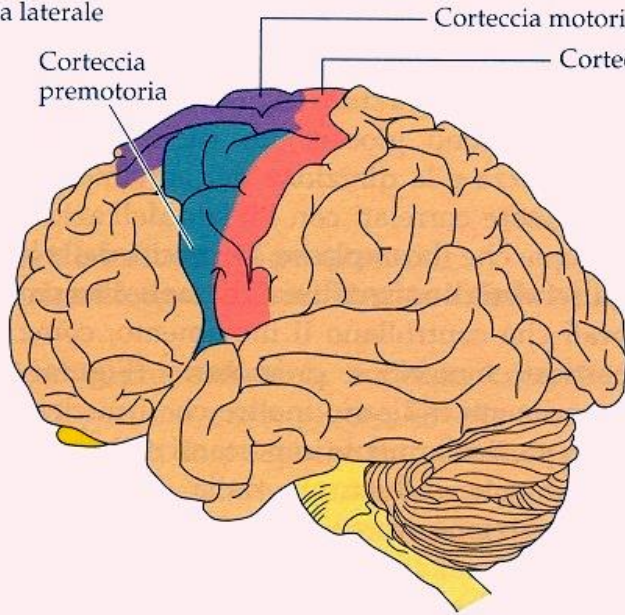
**A.** Quando un dito viene tenuto premuto contro una molla, si osserva un aumento del flusso ematico a livello delle aree della mano delle cortecce motrice primaria e somatosensitiva primaria. L'aumento a livello dell'area motrice è in rapporto con l'esecuzione della risposta motoria, mentre quello a livello dell'area sensitiva è la conseguenza dell'attivazione dei recettori periferici.

**B.** Durante l'esecuzione di una complessa sequenza di movimenti delle dita l'aumento del flusso ematico interessa anche l'area motrice supplementare.

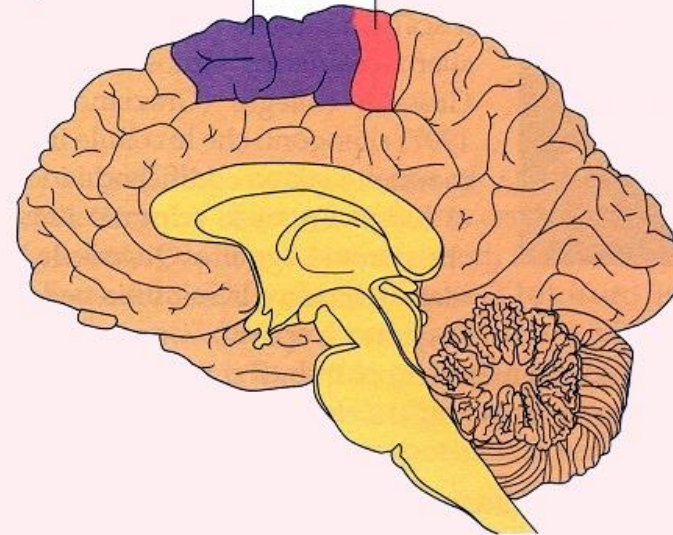
**C.** Durante la ripetizione mentale della stessa sequenza di movimenti il flusso ematico aumenta solo a livello dell'area motrice supplementare. Per determinare il flusso ematico si procedeva ad iniettare per via endovenosa una soluzione salina contenente xeno radioattivo e a misurare la radioattività a livello di parti diverse della corteccia cerebrale mediante una serie di rivelatori posti sullo scalpo. Poiché il flusso ematico locale aumenta con l'aumento dell'attività nervosa, la misurazione della radioattività fornisce un indice attendibile dell'attività nervosa in corrispondenza della superficie cerebrale.

# LE CORTECCIE MOTORIE

(a) Vista laterale



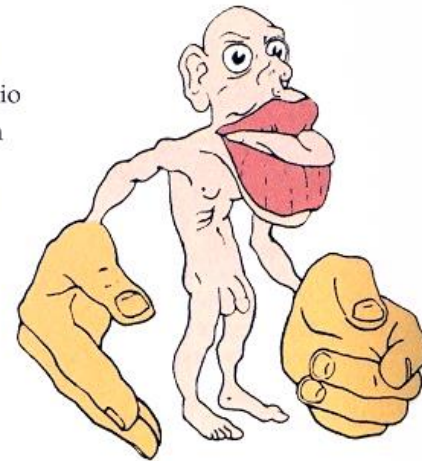
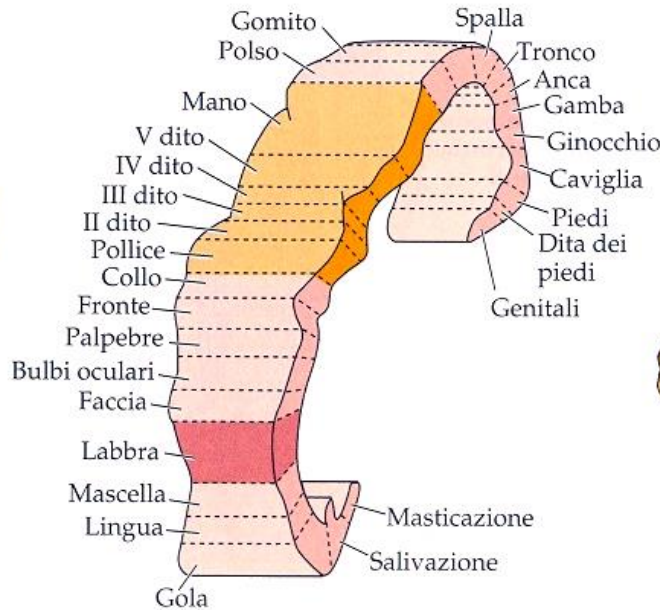
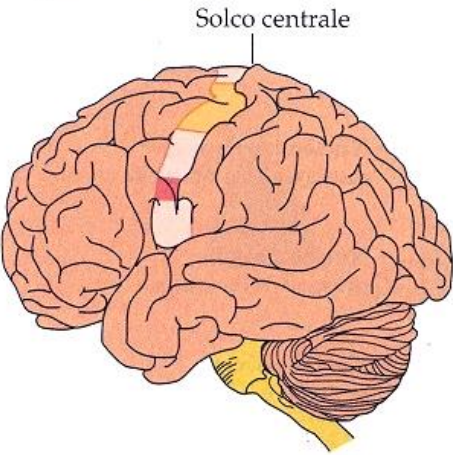
(b) Vista mediale

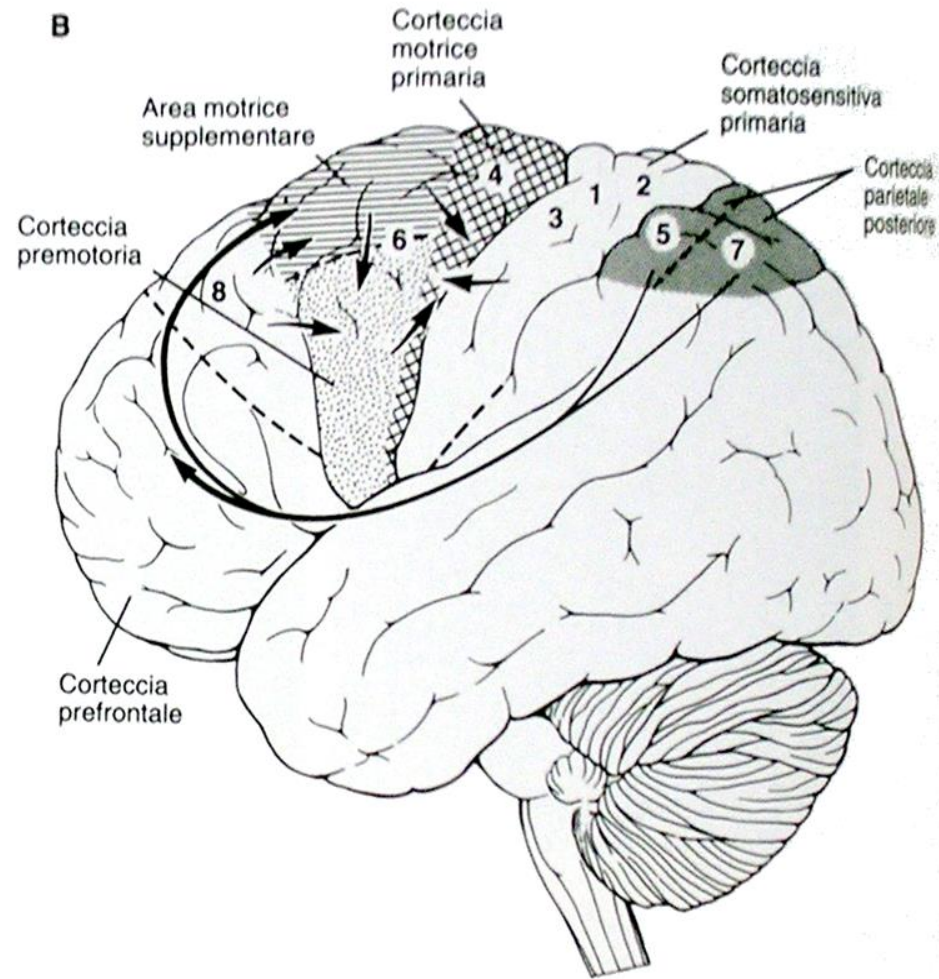
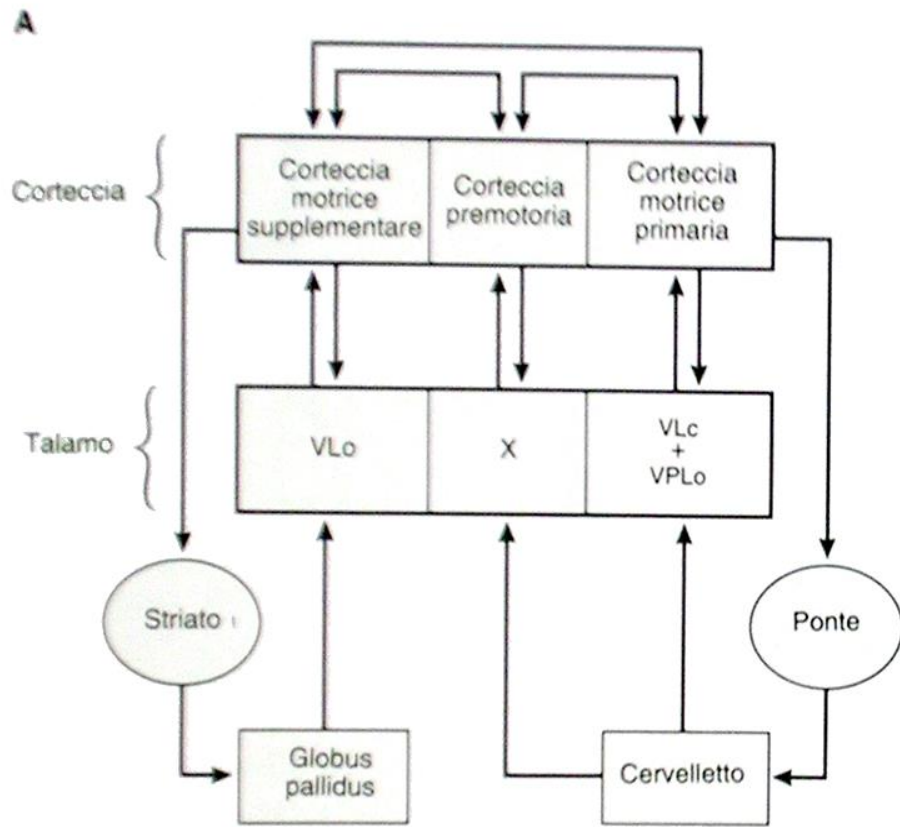


(a) Vista laterale del cervello che mostra la localizzazione della corteccia motoria primaria

(b) Rappresentazione del corpo nella corteccia motoria primaria

(c) Homunculus motorio





**FIGURA 40-4**

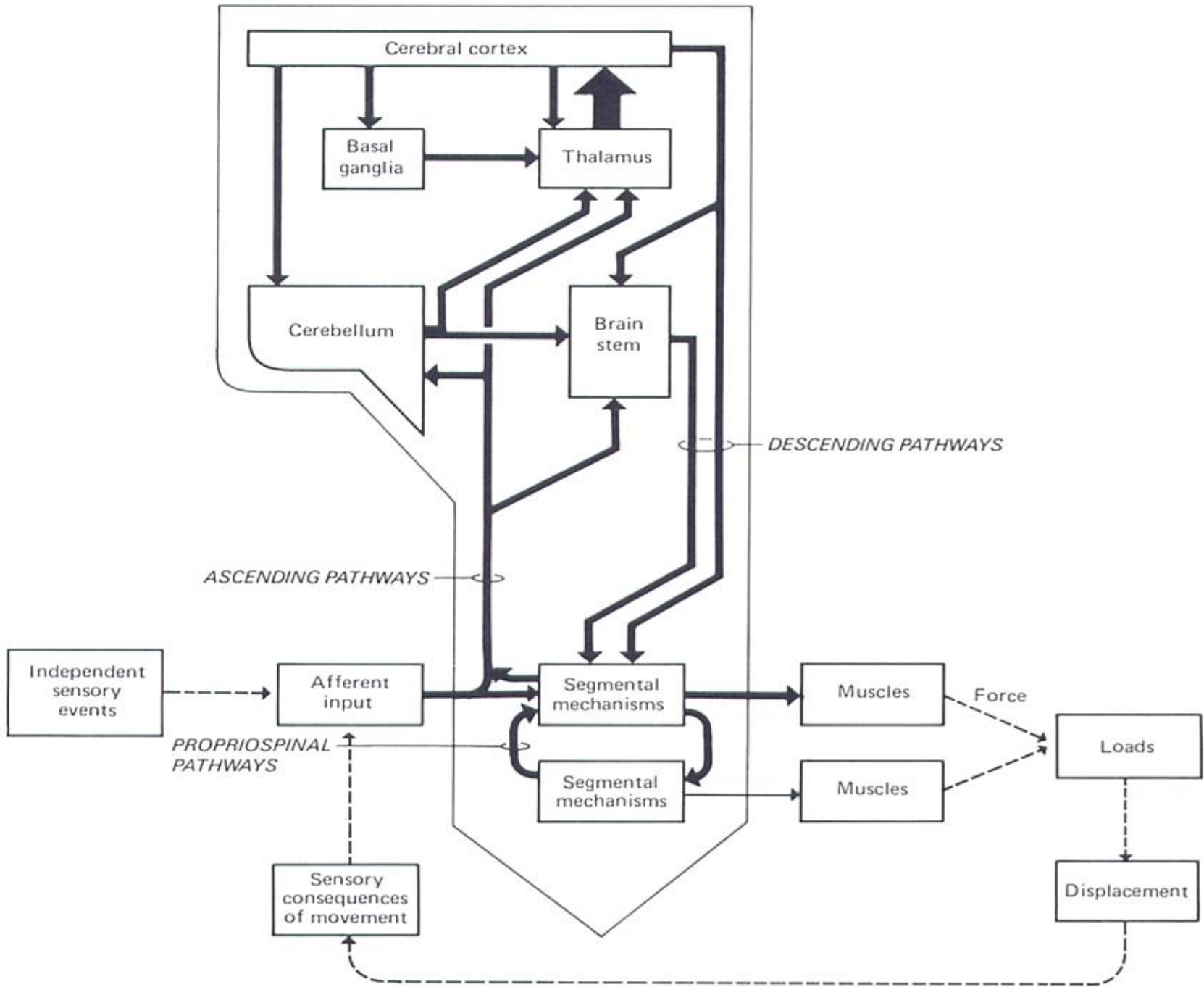
Le aree motrici ricevono afferenze sottocorticali e cortico-corticali.

**A.** Afferenze sottocorticali dai nuclei talamici. Le sigle **VLo** e **VLc** indicano rispettivamente le porzioni orale (rostrale) e caudale del nucleo ventrolaterale del talamo. La sigla **VPLo**

indica la porzione orale del nucleo ventrale posterolaterale e la sigla **X** il nucleo X.

**B.** Connessioni cortico-corticali. Anche se le frecce sono unidirezionali le vie di interconnessione sono reciproche.

# LE CORTECCIE MOTORIE



# Come funziona il cervello

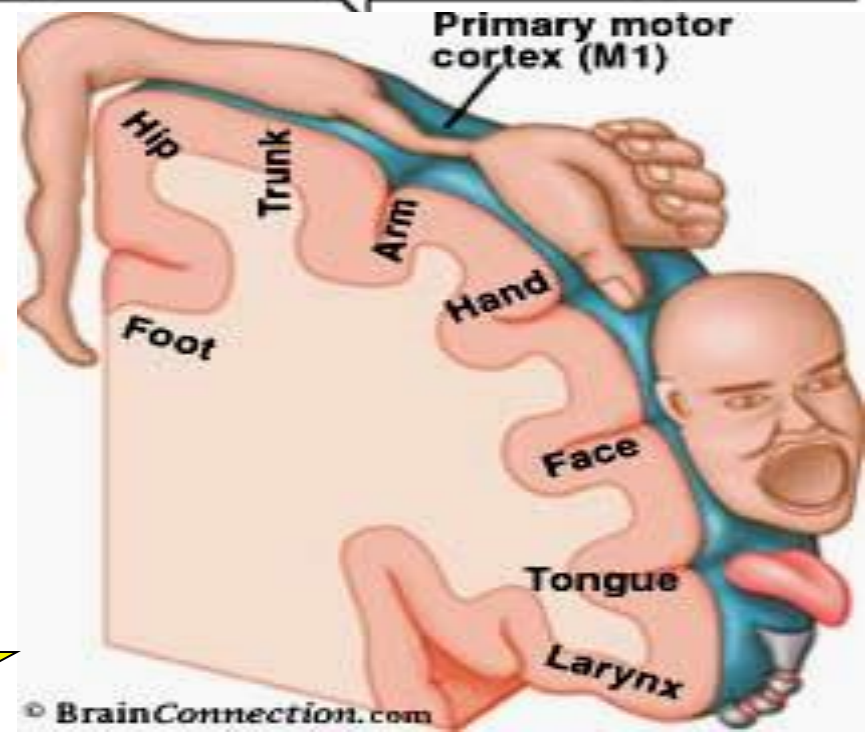
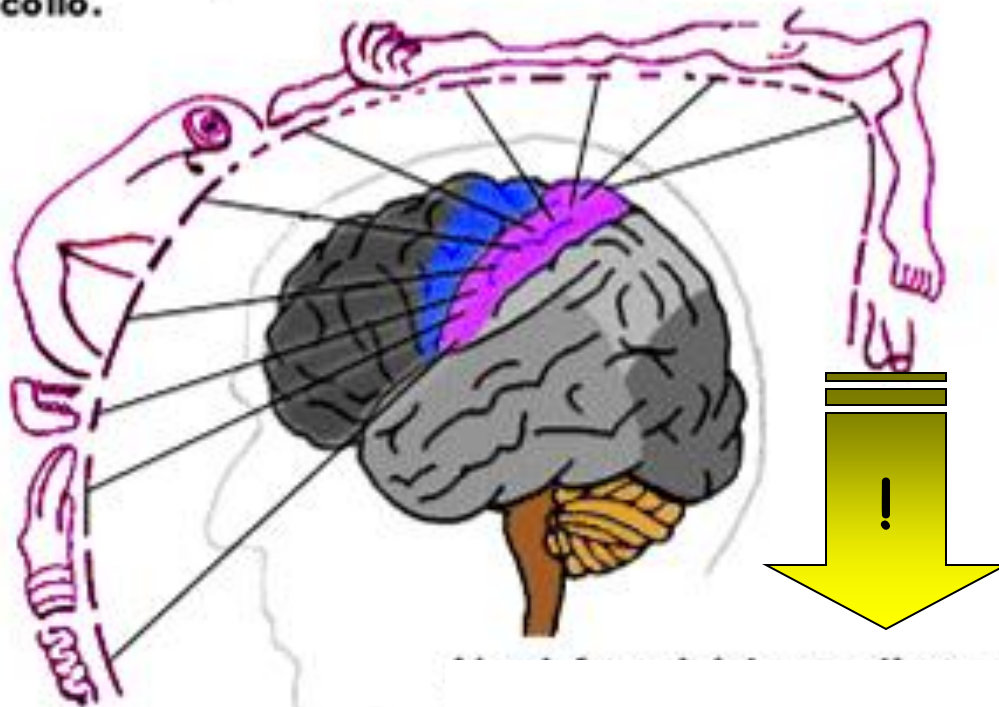
## Sistemi sensitivi e motori

La **corteccia motoria**, situata nel lobo frontale, controlla i movimenti del corpo. Se parte di essa viene stimolata elettricamente, si induce il movimento della parte corrispondente del corpo.

La **corteccia sensoriale**, situata nel lobo parietale, controlla le percezioni sensoriali del corpo. Se parte di essa viene stimolata elettricamente, si produce una sensazione nella parte corrispondente del corpo.

Nell'omuncolo moto-sensoriale il numero di neuroni dedicati a ciascuna parte del corpo è proporzionale all'importanza della parte stessa. Ad esempio, vi sono più neuroni per il dito pollice che per il collo.

Questa scoperta avvenne attorno al 1870, grazie al lavoro di Fritsch e Hitzig.





# REGOLAZIONE DELLE ATTIVITÀ MOTORIE

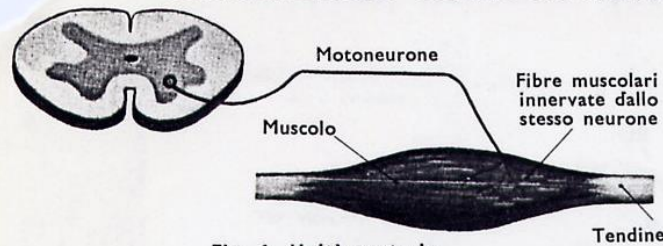


Fig. 1. Unità motoria.

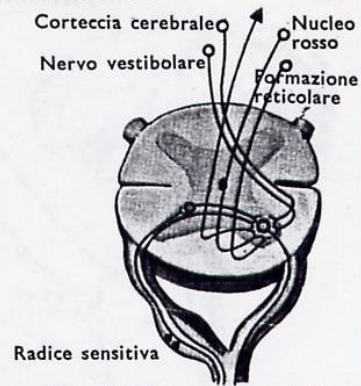


Fig. 2. Convergenza delle fibre.

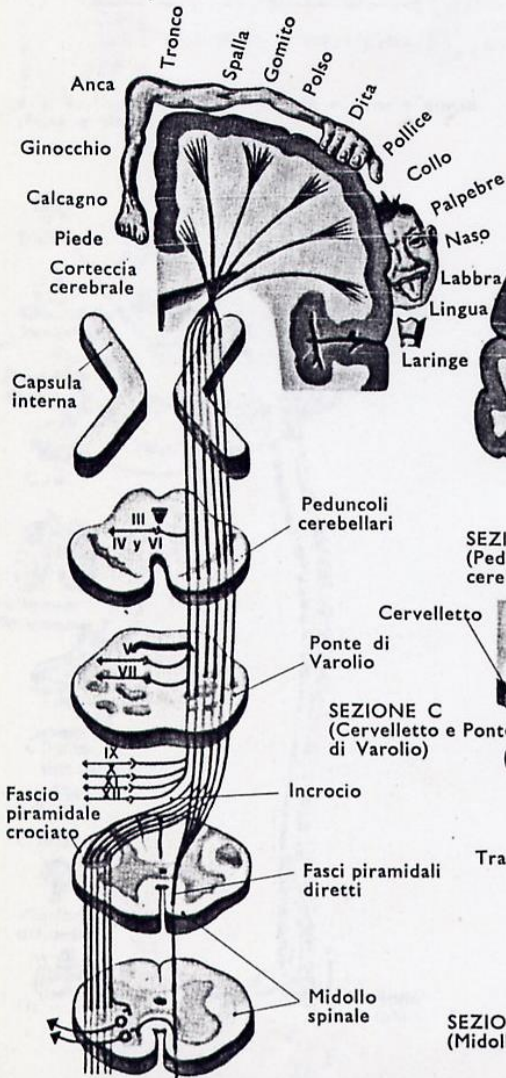


Fig. 3. Vie piramidali.

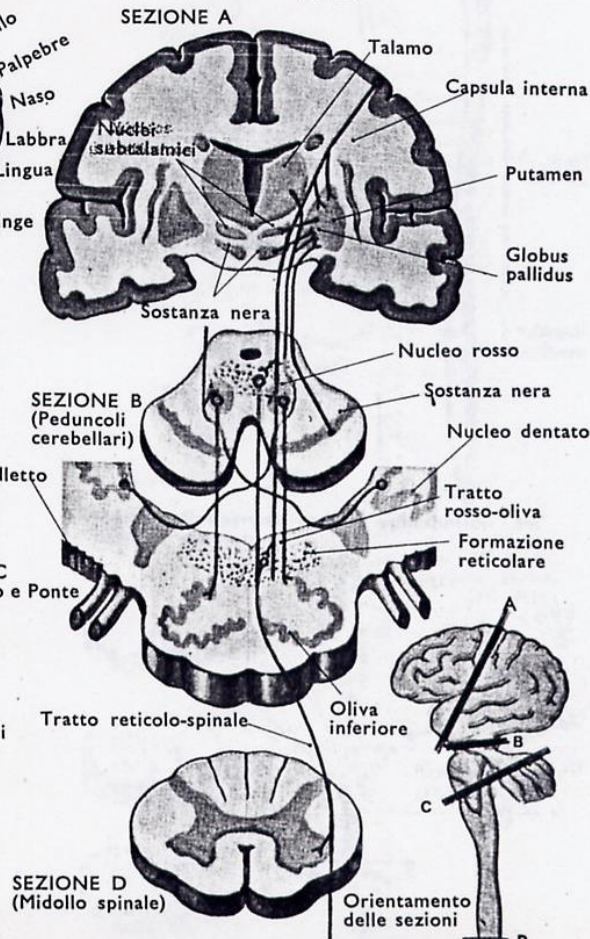
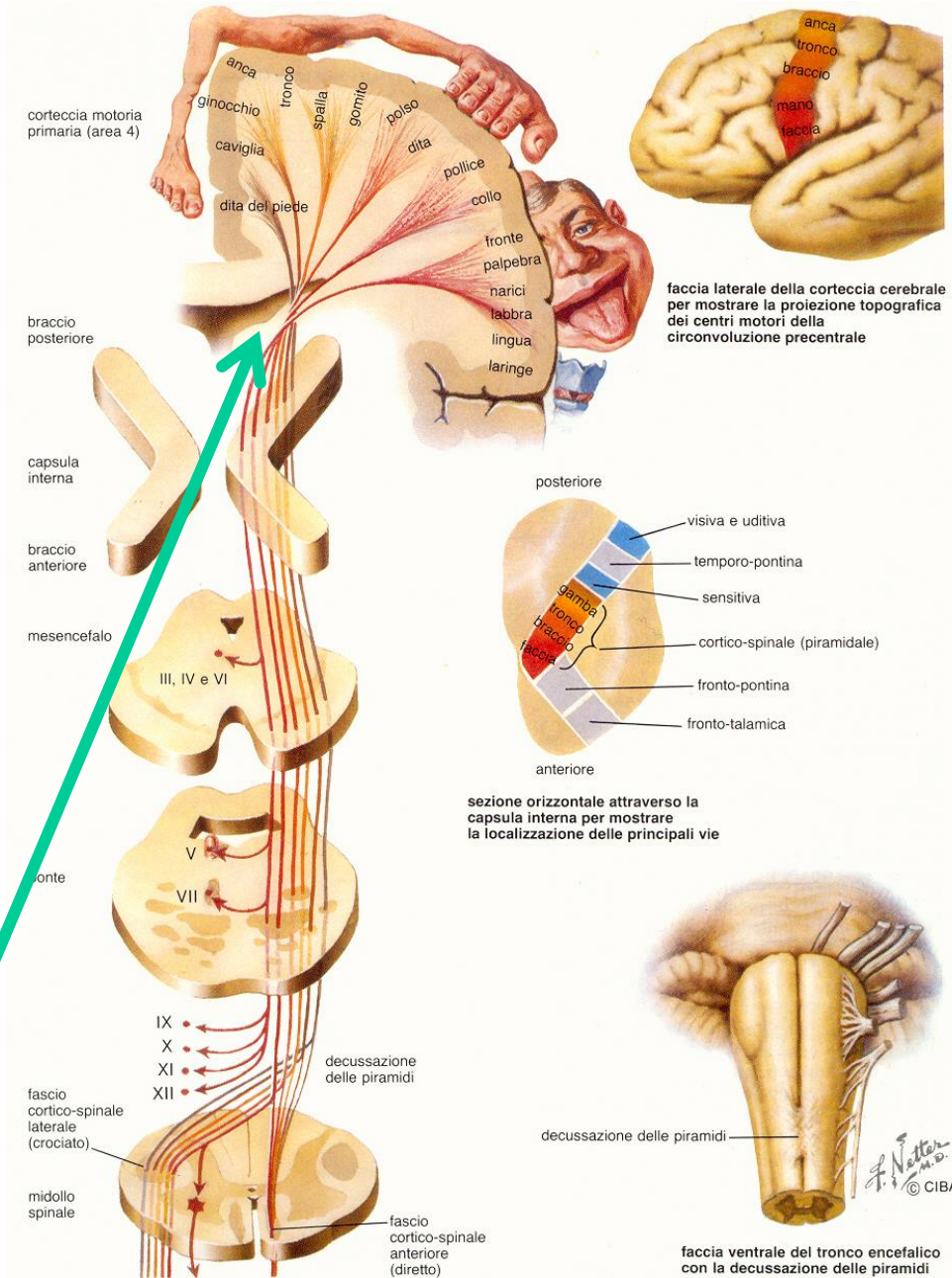
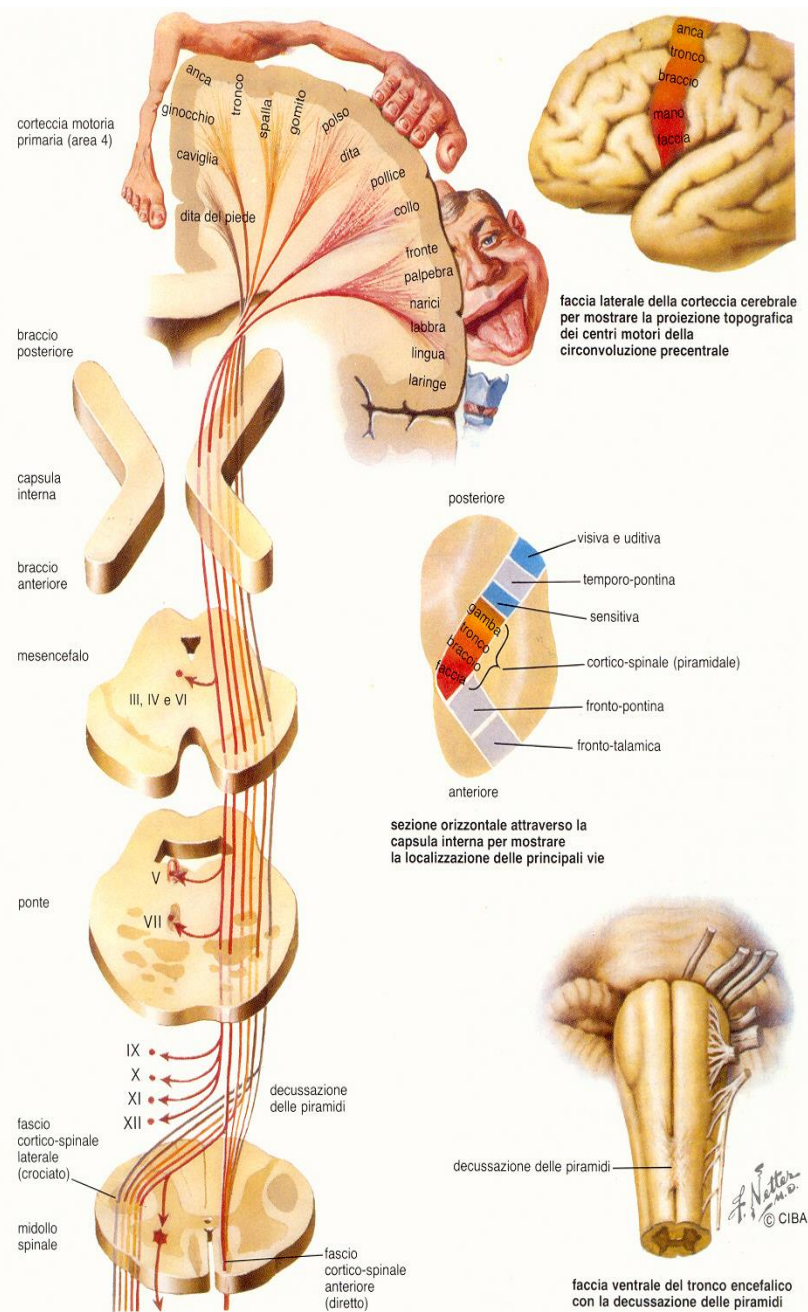
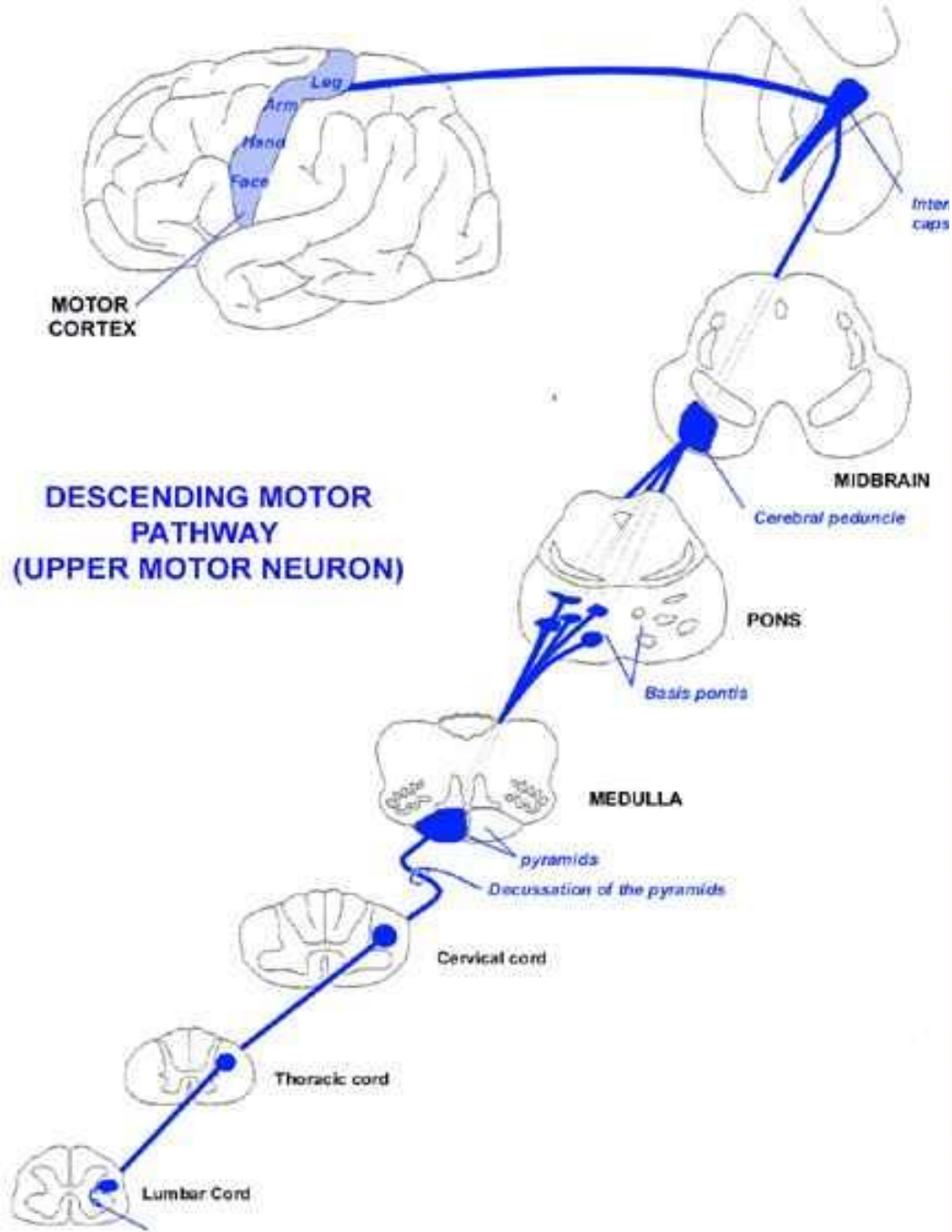


Fig. 4. Vie extrapiramidali.

# LA VIA PIRAMIDALE: corteccia

- circa un milione di fibre:
  - 30% da area motoria primaria (4)
  - 40% da area premotoria (6) o supplementare motoria
  - 30% da aree parietali a funzione sensitiva.
- solo il 2-3% di queste fibre è costituito dagli assoni delle cellule piramidali giganti di Betz, del V strato della corteccia motoria.
- a livello corticale si trova una rappresentazione somatotopica dei movimenti corporei.
- Una rappresentazione somatotopica è mantenuta in tutta la via piramidale, dove le fibre sono più ravvicinate, lì un danno avrà conseguenza più gravi (**capsula interna**)



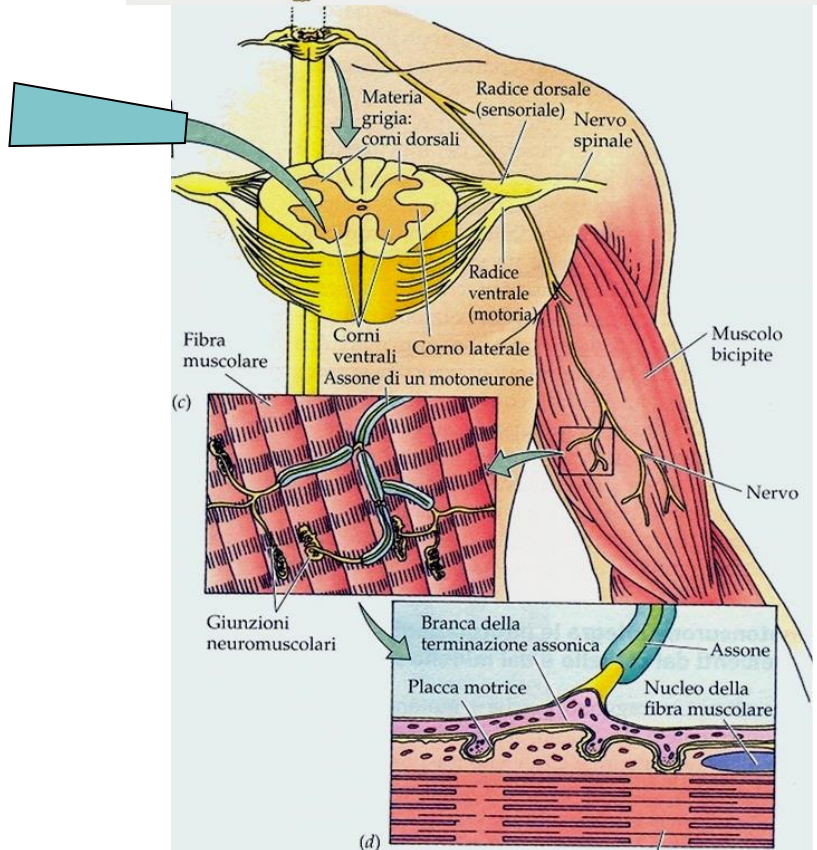
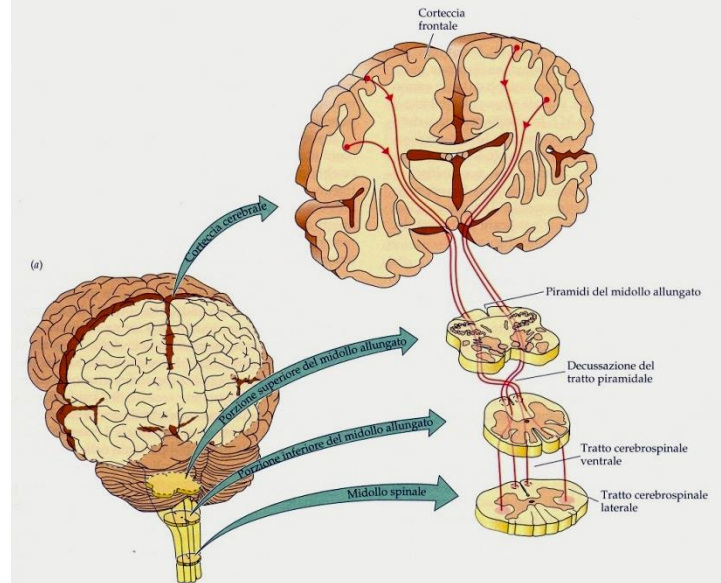


# livello piramidale o corticospinale

- importanza primaria nel controllo volontario dell'attività dei motoneuroni spinali e dei neuroni dei nuclei dei nervi cranici
- LE LESIONI DEL SISTEMA PIRAMIDALE, A QUALSIASI LIVELLO DETERMINANO LA **PERDITA DELLA MOTILITA' VOLONTARIA**

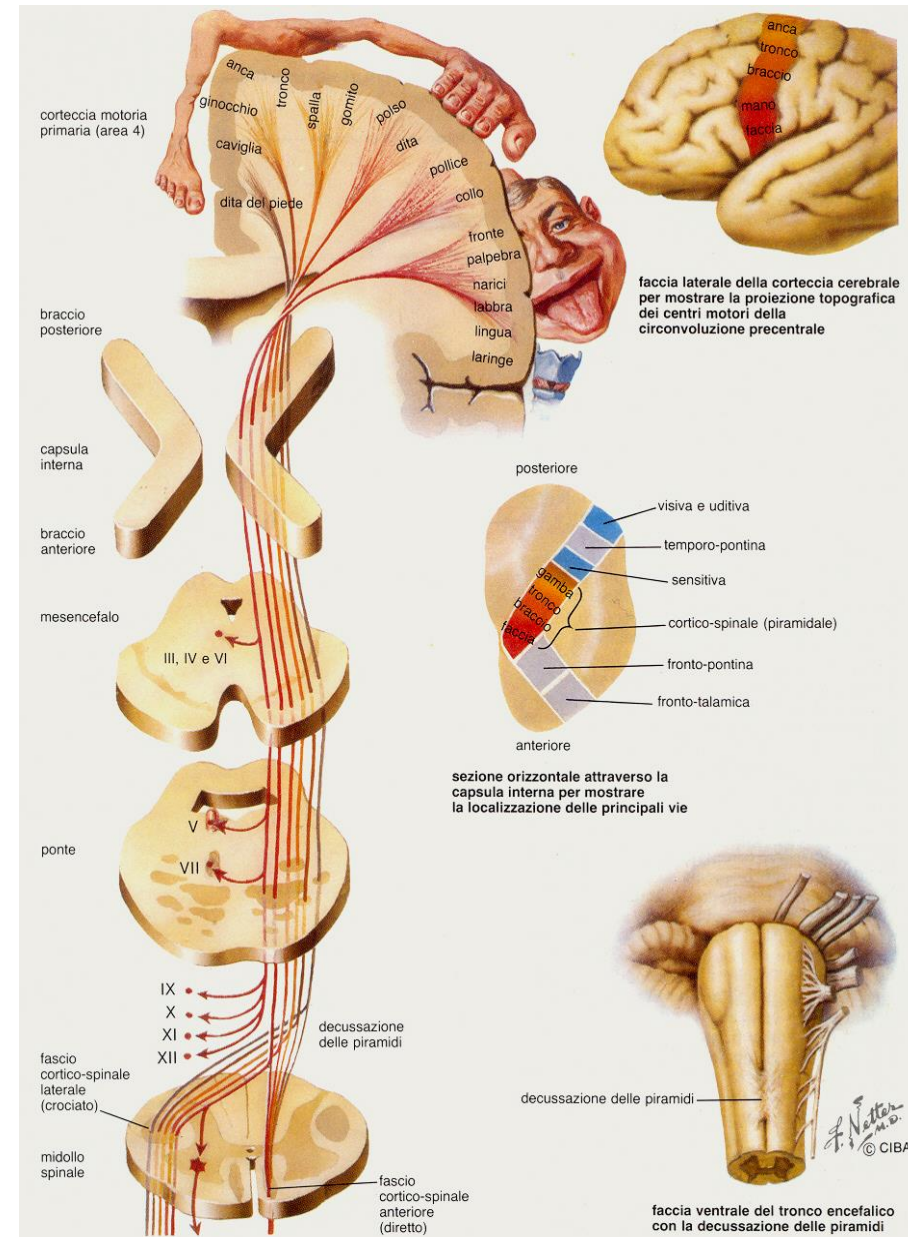
- **Come nasce un movimento volontario ?**

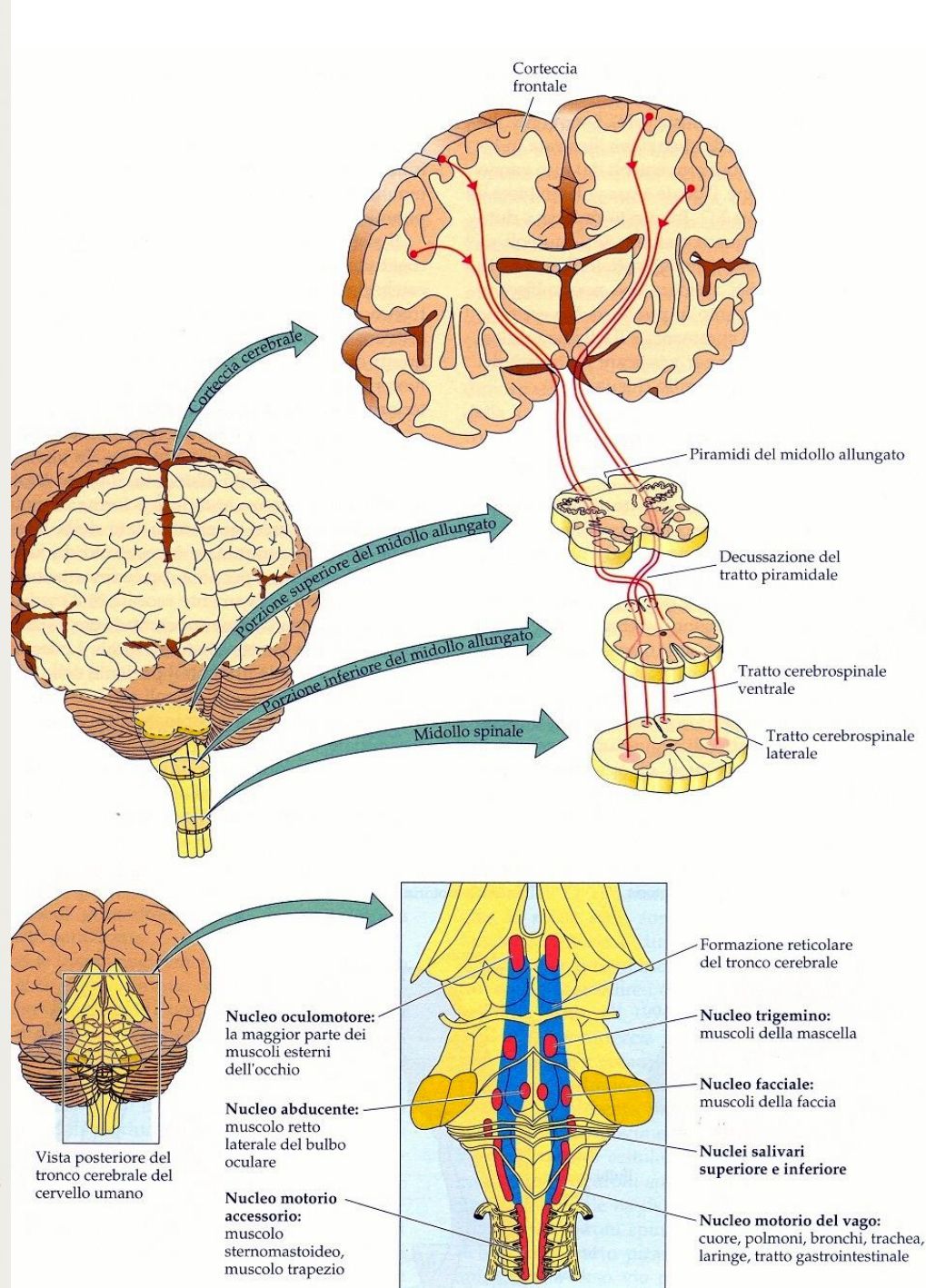
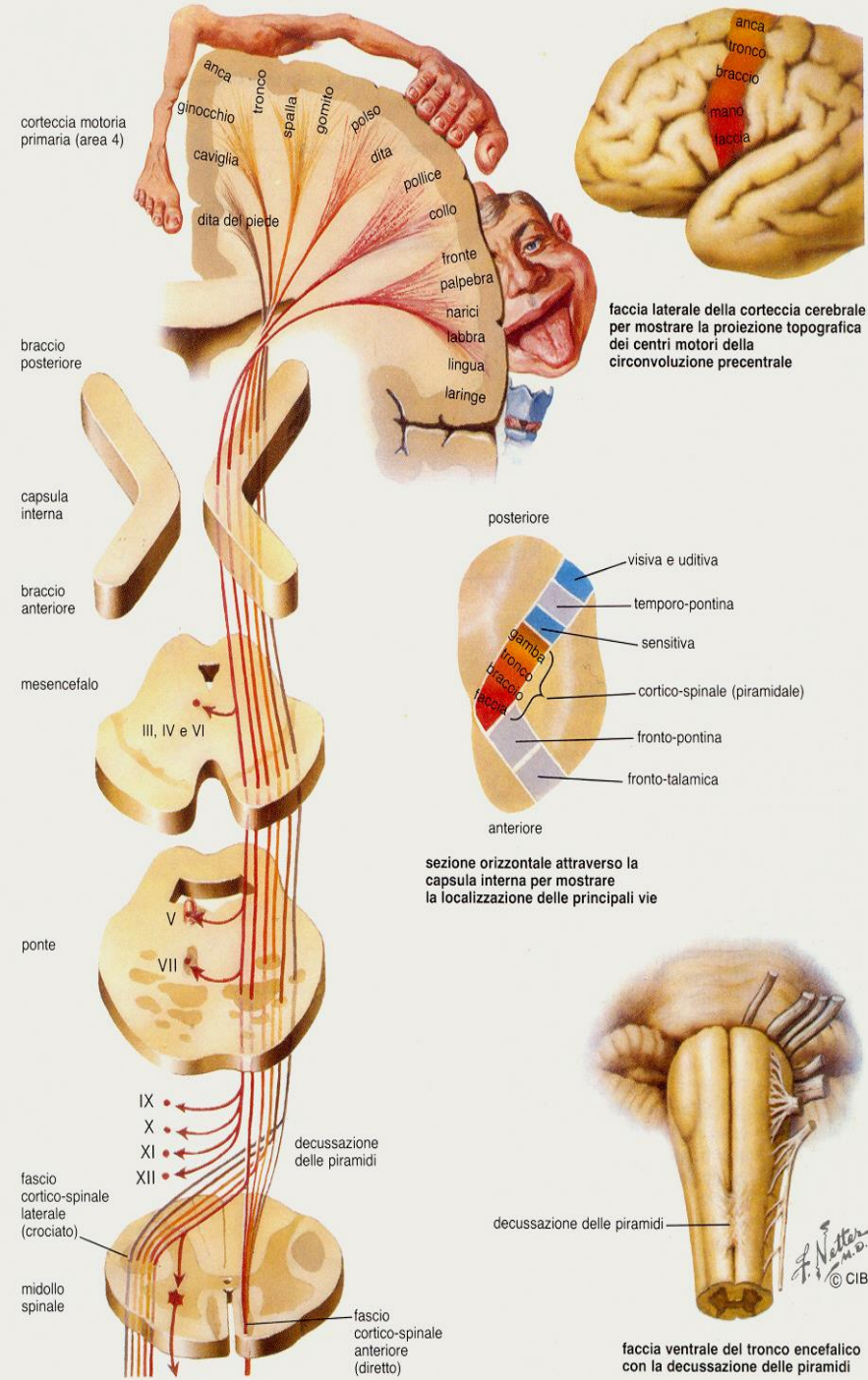
- **Dalla corteccia nasce l'impulso, che scende lungo la via piramidale, che termina a livello del midollo spinale, nelle corna anteriori, dove contrae sinapsi con il motoneurone  $\alpha$ , da qui lungo il nervo periferico arriva alla giunzione neuromuscolare, che permette il passaggio del messaggio al muscolo, che si contrae!!**

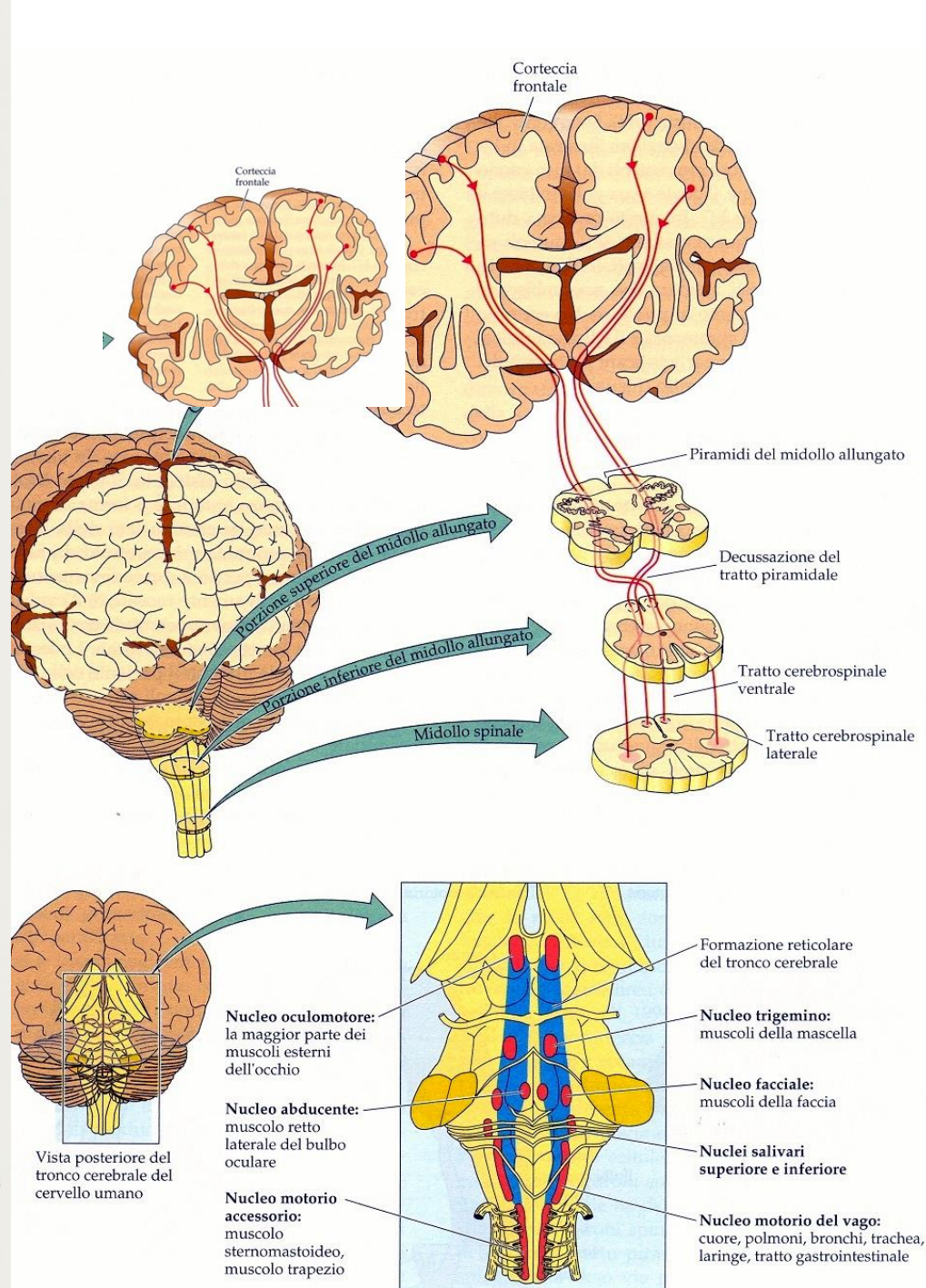
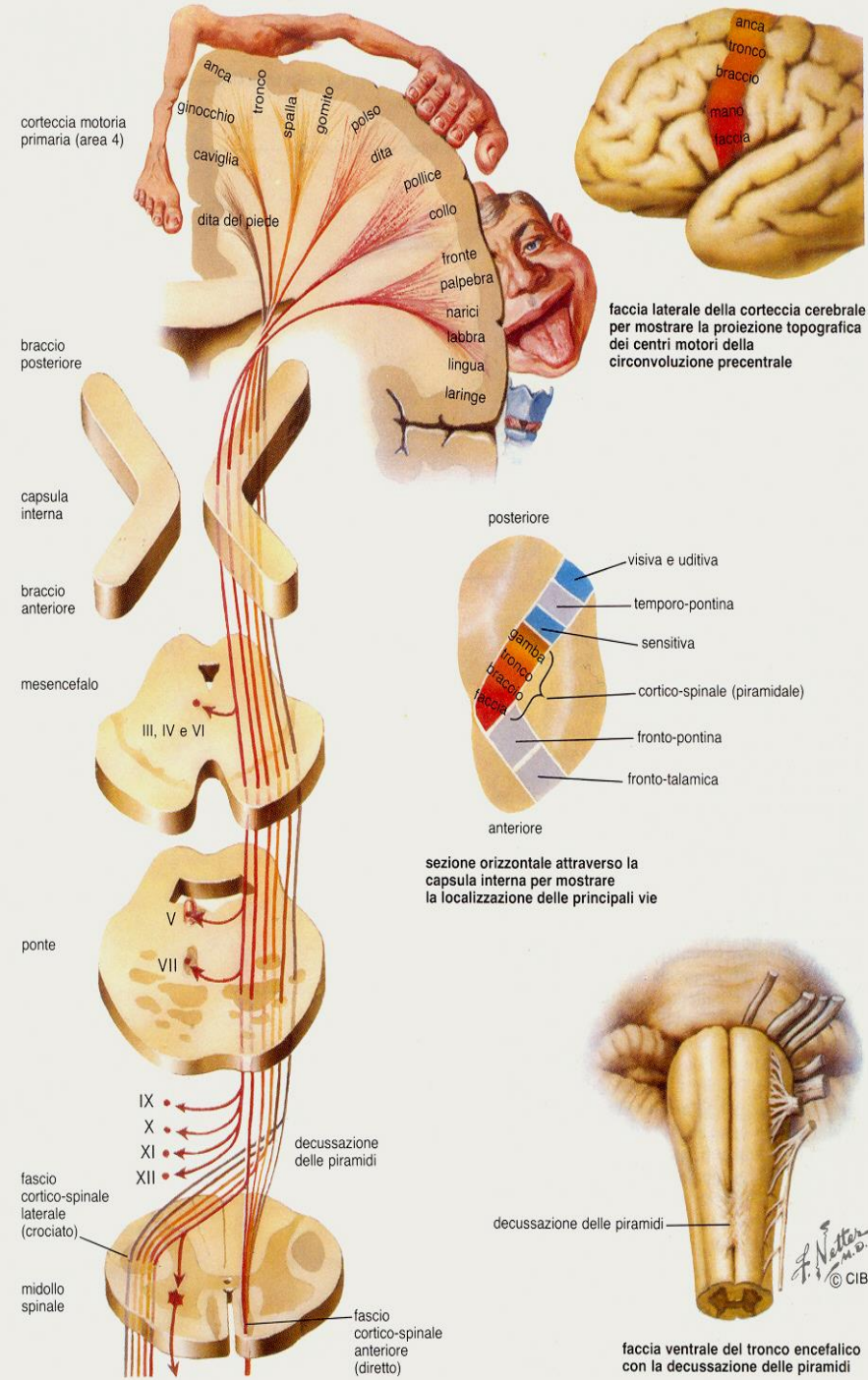


# LA VIA PIRAMIDALE: fino al bulbo

- da corteccia le fibre si compattano e si torcono e costituiscono la capsula interna (tra i nuclei caudato ed il talamo): ginocchio e 2/3 del braccio posteriore. Nel ginocchio sono fibre cortico-bulbari.
- il fascio cortico-bulbare o cortico-nucleare è diretto ai nuclei dei nn cranici controlaterali.
- i fasci cortico-spinali si trovano sparpagliati a livello pontino, si ricompattano a livello bulbare, dove la > parte decussa e, mantenendo la somatotopia, raggiunge il midollo spinale come **fascio piramidale crociato**, nei cordoni laterali (fibre cervicali più mediali, fibre sacrali più laterali).
- **una parte (15%) non decussa e forma il fascio piramidale diretto, nei cordoni anteriori del ms. Queste fibre decussano a livello metamerico.**

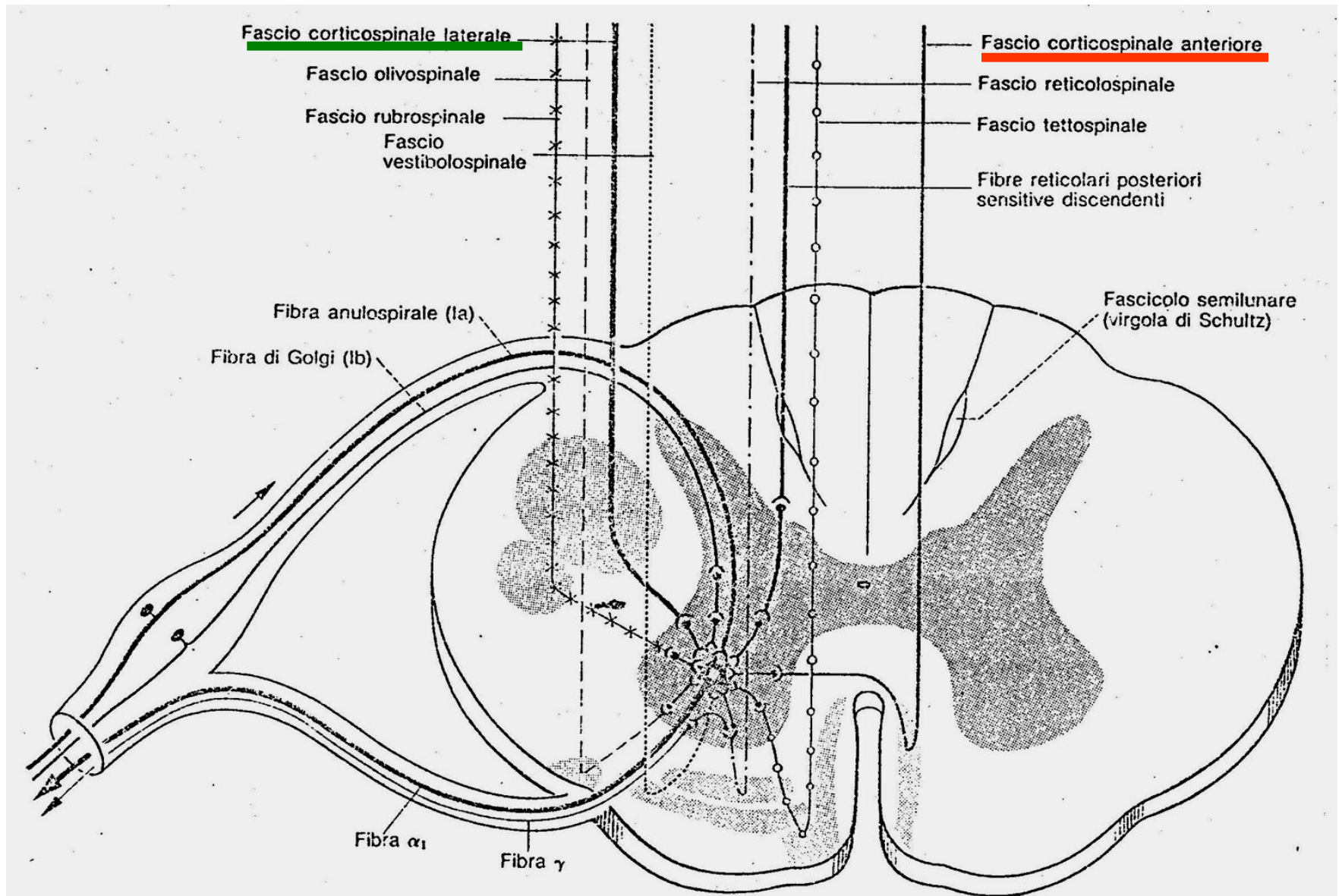








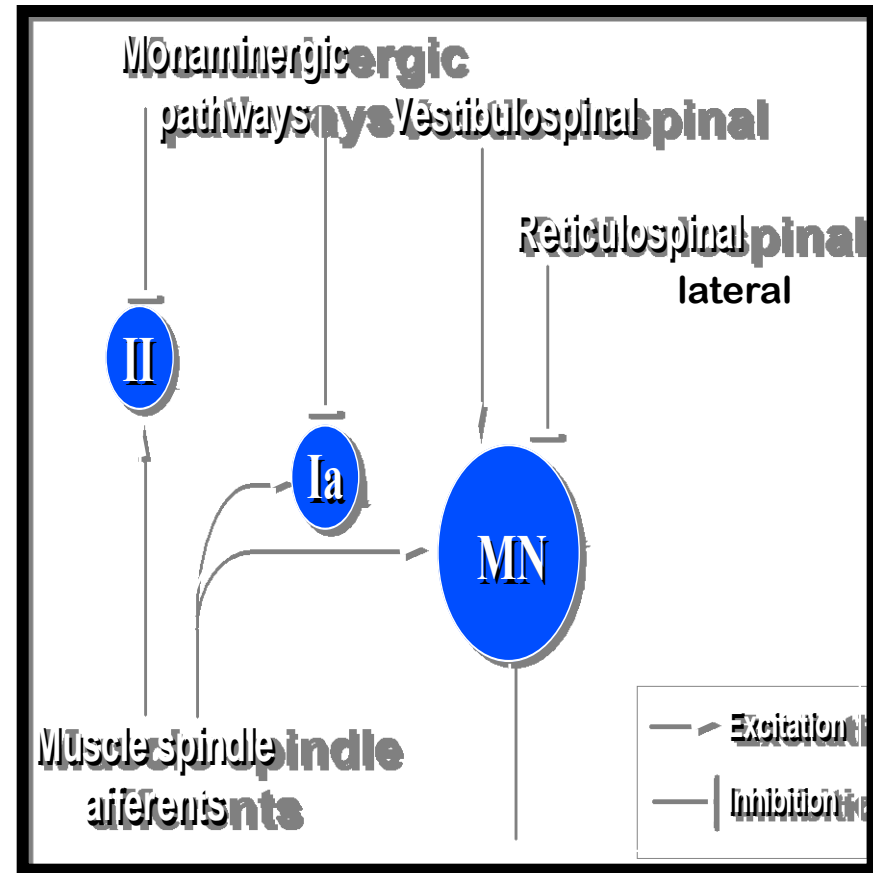
# Fibre motorie discendenti che sinaptano con i motoneuroni



# Vie sovraspinali e tono

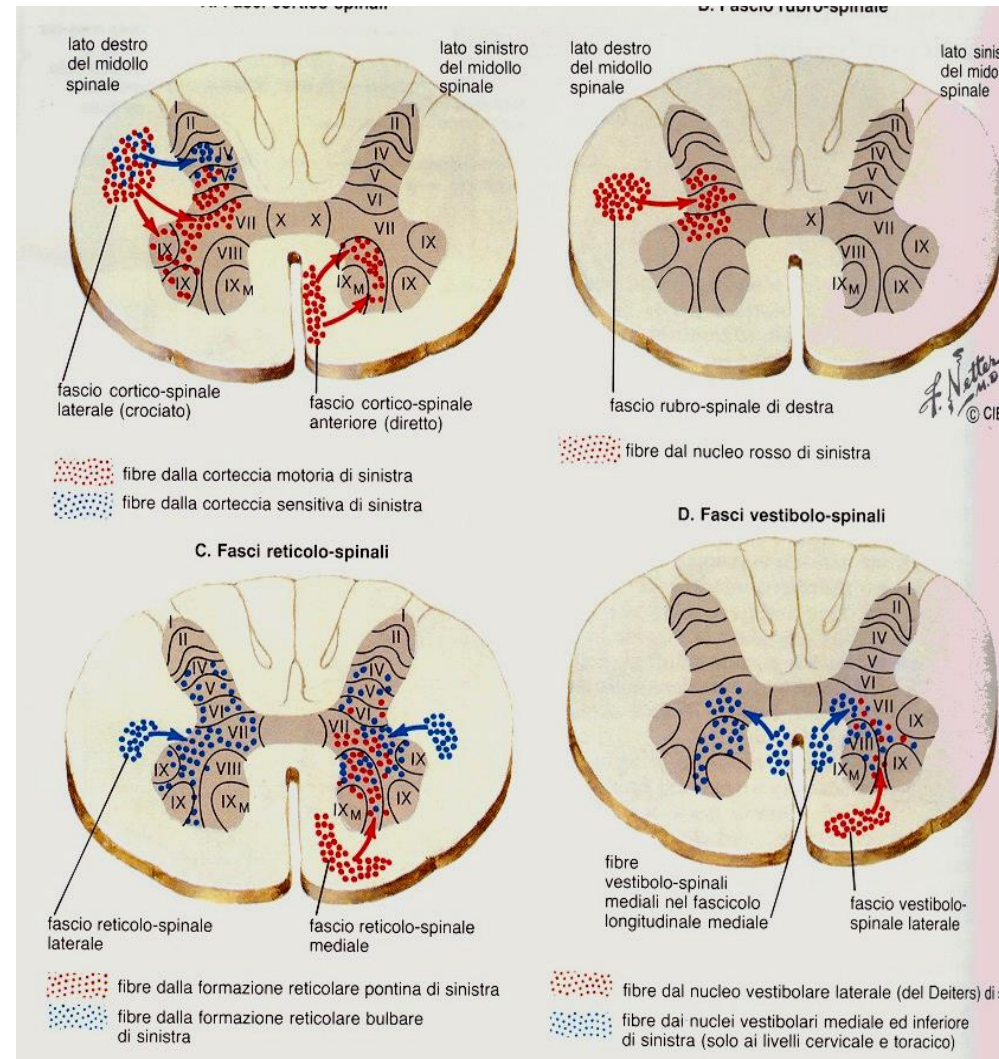
## - Ruolo delle strutture sovraspinali

- ✓ **Vie corticospinali**
  - sui muscoli.
  - Estensori**
- ✓ **Vie vestibulospinali**
  - Laterali +** sui mm.
  - Estensori**
- ✓ **Vie reticulospinali**
  - Mediali +** sui mm.
  - Estensori**
  - Laterali -** sui mm.
  - Estensori**
- ✓ **Vie rubrospinali**
  - sui mm. **Estensori**



# LA VIA PIRAMIDALE: nel midollo

- la maggior parte delle fibre si connettono ai motoneuroni alfa con la mediazione di interneuroni: **fascio CORTICO-SPINALE**
- le fibre che derivano mono-sinapticamente dalle cell di Betz, costituiscono il fascio **NEOCORTICO-SPINALE**, a filogenesi più recente, garantisce l'uso indipendente delle dita.
- Le fibre del fascio corticospinale diretto e del crociato raggiungono i motoneuroni  $\alpha$  a livello della lamina IX delle corna anteriori spinali, lateralmente (lamina IX laterale) per i muscoli distali; medialmente quelli per la muscolatura assiale.
- questa organizzazione è più evidente a livello dei rigonfiamenti cervicale e sacrale.



# Funzione motoria

## **Vie discendenti nel midollo spinale:**

- Via laterale: nei “nuclei laterali” (tratti cortico-spinale e rubro-spinale), deputato al controllo volontario della muscolatura distale degli arti e dipende strettamente dalla corteccia cerebrale.

# LA PARALISI CENTRALE O SINDROME PIRAMIDALE

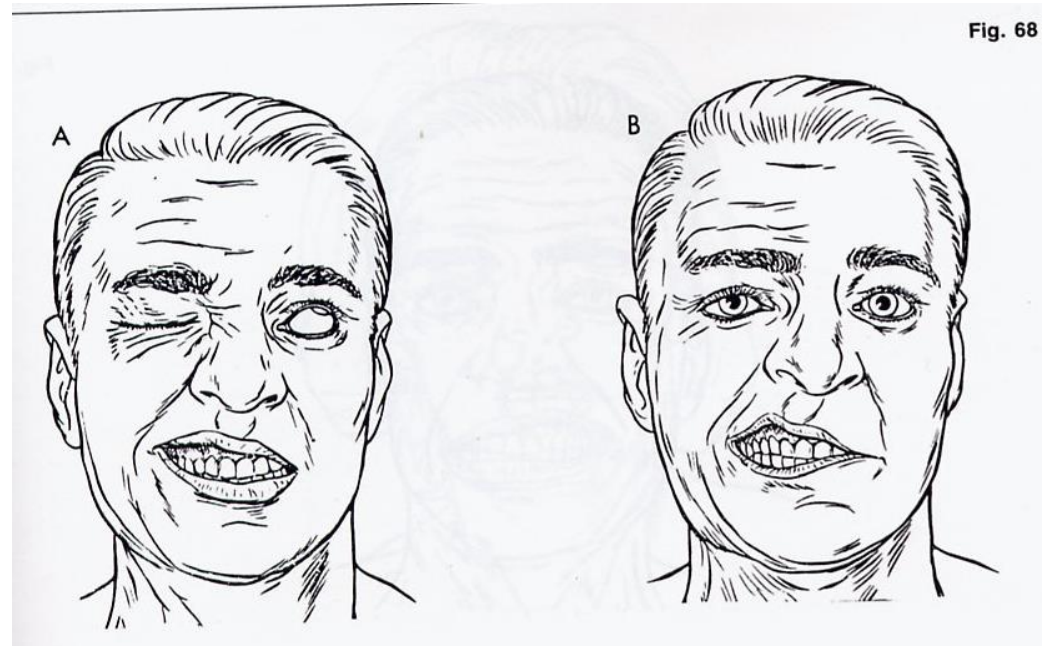
- lesione del motoneurone centrale
- non interessa MAI un muscolo isolato, ma sempre più muscoli, che a livello del SNC si trovano vicini
- nella paralisi periferica si trovano solo segni negativi, in quella centrale anche positivi

# PARALISI CENTRALE

- Paralisi dei movimenti volontari:

**dissociazione automatico-volontaria**

- **Ipertonia spastica o spasticità**
- **Iperreflessia propriocettiva**
- **Areflessia superficiale**
- **Fenomeno di Babinski**
- **Sincinesie**



# LA PARALISI CENTRALE O SINDROME PIRAMIDALE

## 1) difetto di forza

- distribuzione tipica a seconda del livello della lesione.

## 2) disturbi del tono

- ipotonia nella fase iniziale
- **ipertono spastico** poi (disinibizione motoneuroni gamma)

## 3) anomalie dei riflessi profondi

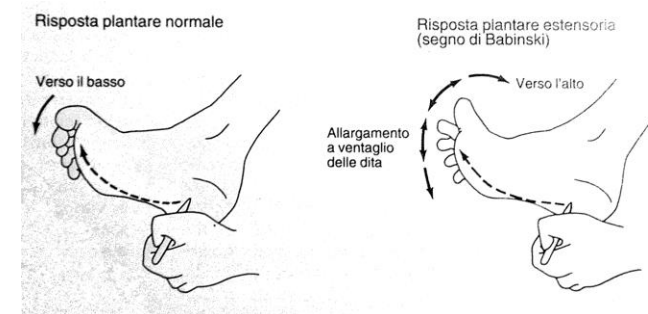
- areflessia in fase iniziale in disordini acuti
- **iperreflessia**

## 4) anomalie dei riflessi superficiali

- presenza fenomeno di Babinski
- assenza riflessi addominali

## 5) presenza di sincinesie:

- l'arto paretico compie automaticamente i movimenti che vengono fatti compiere contro-lateralmente



# **sdr da DISFUNZIONE MOTONEURONE SUPERIORE (sdr piramidale)**

- **SINTOMI POSITIVI**
  - **spasticità**
    - aumento del tono muscolare
    - aumento riflessi profondi
    - spread del riflesso da stiramento ai mm estensori
    - scariche ripetitive del riflesso da stiramento; clono
  - **liberazione riflessi flessori**
    - fenomeno di Babinski
    - mass synergy patterns
- **SINTOMI NEGATIVI**
  - **perdita della destrezza delle dita**
  - **debolezza**
    - inadeguata generazione della forza
    - rallentamento dei movimenti
  - perdita del controllo selettivo dei muscoli e dei segmenti degli arti
- **MODIFICAZIONI DEI MUSCOLI SPASTICI**
  - **rigidità**
  - **contratture**
  - **fibrosi**
  - **atrofia**



- Sintomi Positivi

- Ipertono spastico
- Iperreflessia profonda
- Diffusione dell'area riflessogena
- Diffusione della risposta riflessa
- Posture spastiche abnormi
- Patologiche co-contrazioni ago-antagonisti
- Distonie spastiche più o meno localizzate

- Riflessi flessori

(mediati da afferenti fusali II e da afferenti cutanee di tipo IV)

- Estensione dell'alluce (principale componente del Segno di Babinski)
- Spasmi in flessione (soprattutto nei disordini spinali)
- perdita dei riflessi addominali
- Riflessi di massa (contrazione generalizzata dei muscoli Flessori)

- Sintomi Negativi

- Paresi o Paralisi

- Perdita della destrezza e dei movimenti fini delle dita

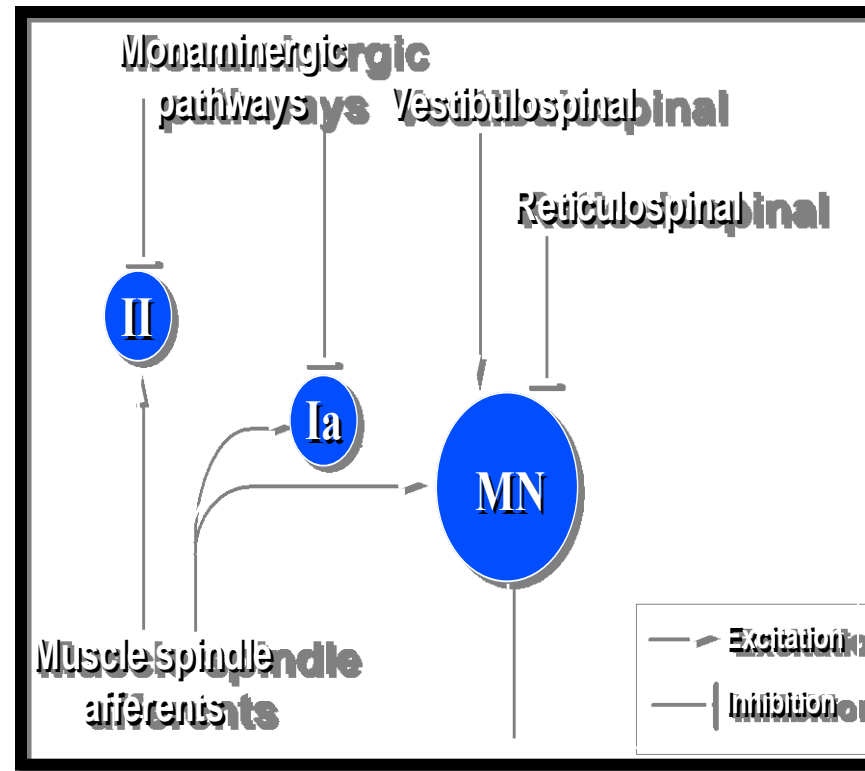
- La perdita di destrezza distale perdura anche dopo il recupero dei movimenti prossimali

- Perdita del controllo selettivo dei movimenti di gruppi di muscoli è rimpiazzato da movimenti sinergici di massa, che diventano un pattern obbligato di movimento

- Fatica centrale

# IPERTONIA SPASTICA

Finchè predomina la lesione della via piramidale, cessa l'inibizione che questo sistema esercita sugli altri sistemi non piramidali (che tendono a esagerare il tono estensorio degli arti):  
la spasticità si mantiene estensoria finchè funzionano, libere dal controllo piramidale, le vie spinali discendenti dei fasci vestibolo-spinali e reticolo-spinali



# Funzione motoria

## Vie discendenti nel midollo spinale:

- Via ventro-mediale: nei “nuclei ventro-mediali” (tratti cortico-spinale ventrale, vestibolo-spinale, reticolo-spinali pontino e bulbare, tetto-spinale) controllo postura e deambulazione, innervano la muscolatura assiale e prossimale degli arti, dipendono fundamentalmente dal tronco encefalico.

La corteccia controlla tali sistemi attraverso vie cortico-vestibolari , vie cortico-reticolari e fibre destinate al collicolo superiore.

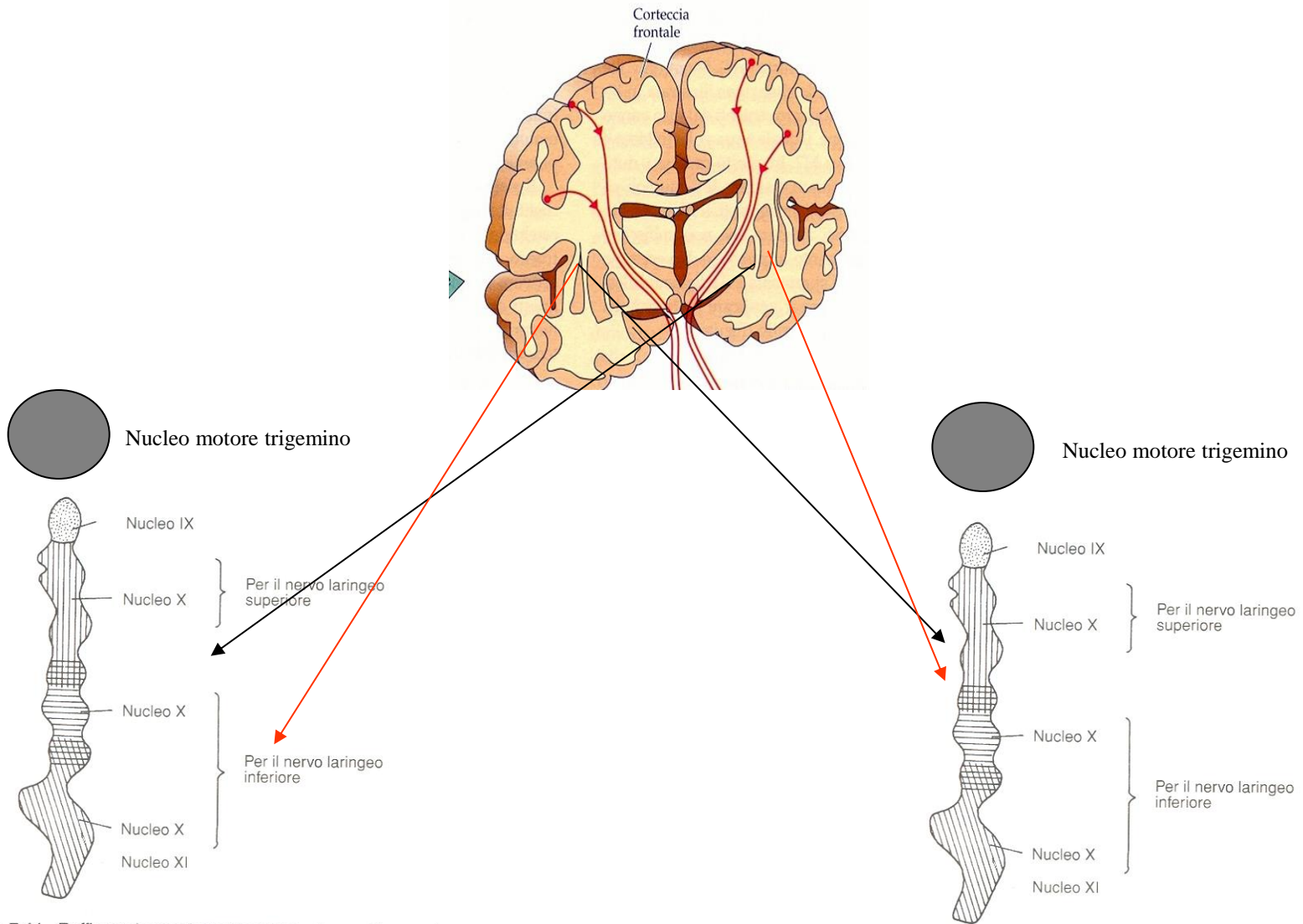


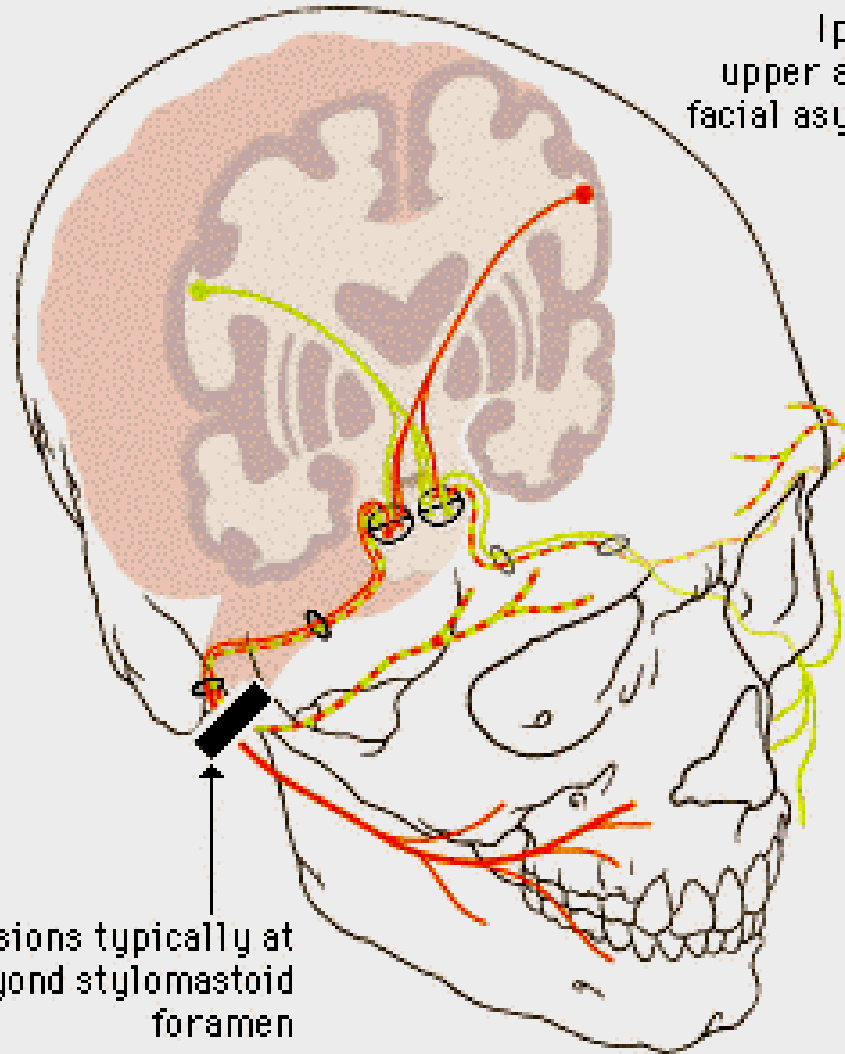
Fig. 7.44 - Raffigurazione schematica del nucleo ambigu nei primati. (Ridisegnato da Crosby, Humphrey, Lauer, Correlative Anatomy of the Nervous System, MacMillan, London, 1962).

Fig. 7.44 - Raffigurazione schematica del nucleo ambigu nei primati. (Ridisegnato da Crosby, Humphrey, Lauer, Correlative Anatomy of the Nervous System, MacMillan, London, 1962).

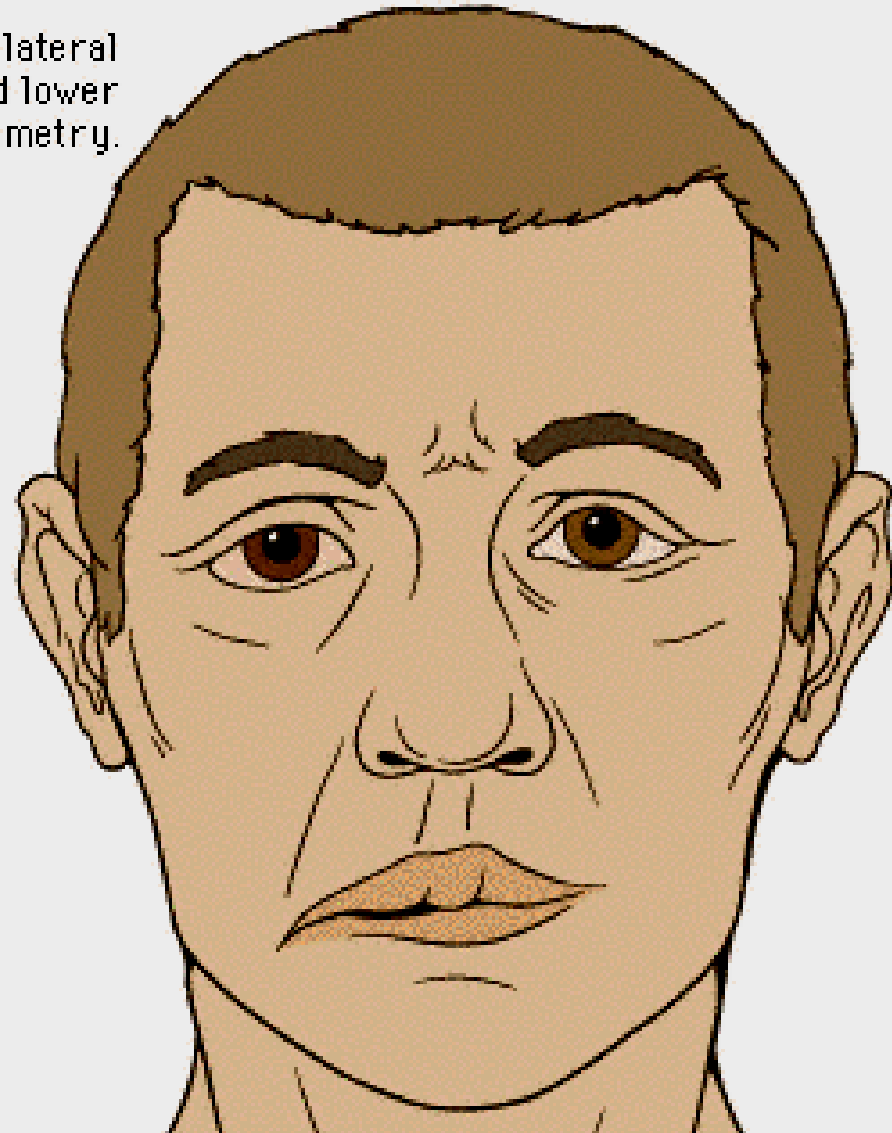
# Paralisi centrale

- Sono compromessi soprattutto i movimenti distali, in particolare nella mano e nel piede
- Sono consentiti pochi movimenti globali prossimali ai cingoli
- A livello facciale è interessato solo il distretto facciale inferiore, a differenza di quanto avviene nella paralisi facciale periferica

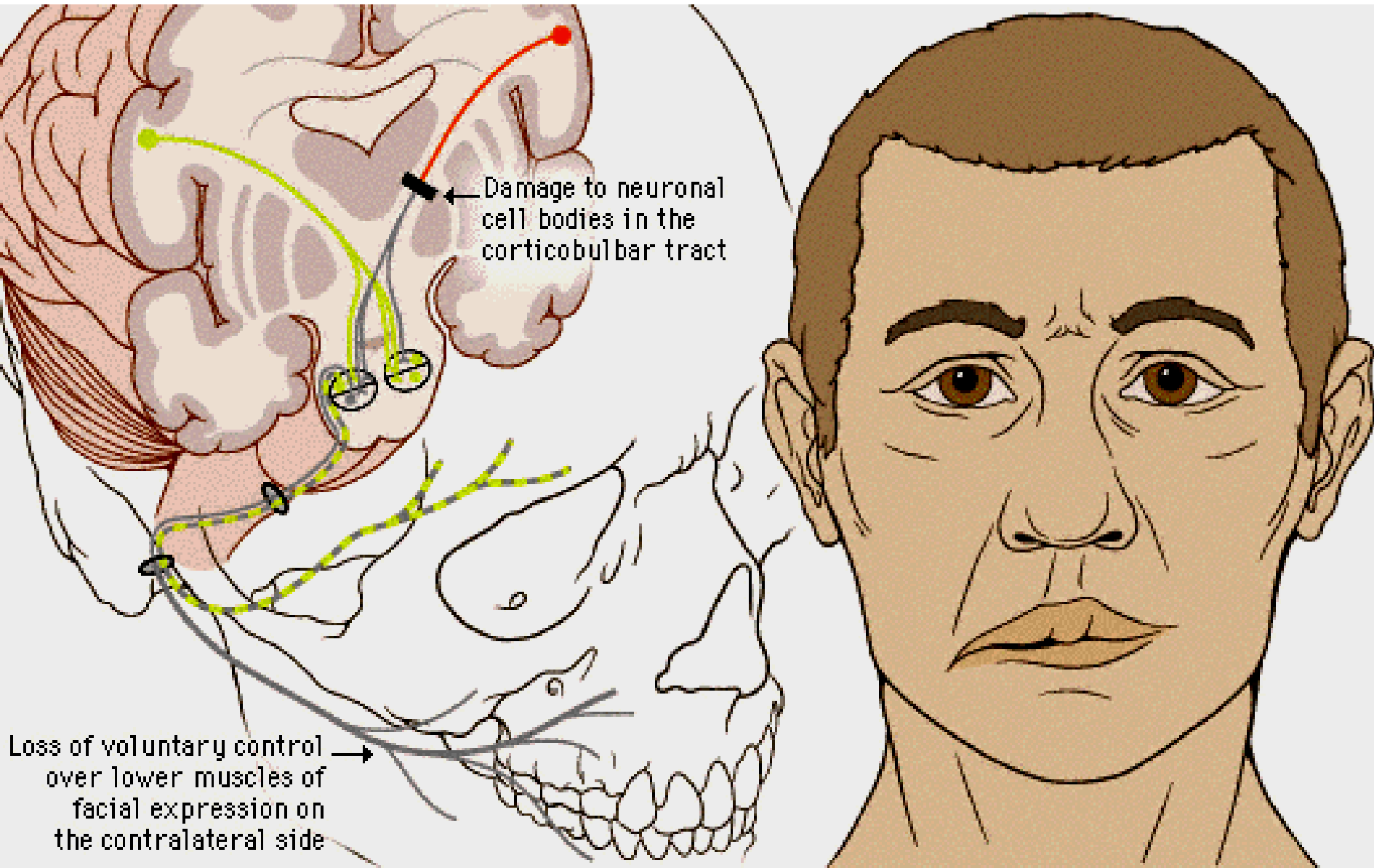
# PARALISI FACCIALE PERIFERICA



Ipsilateral upper and lower facial asymmetry.

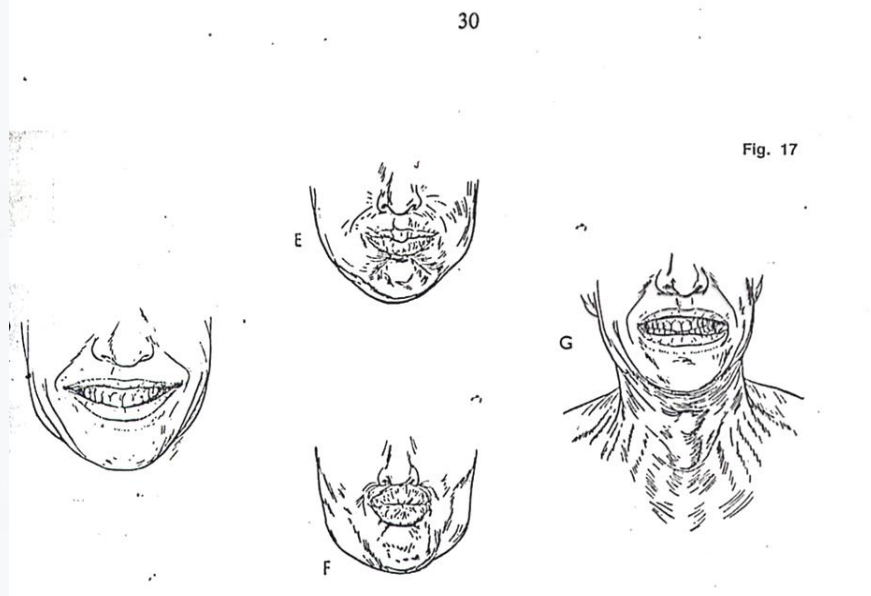
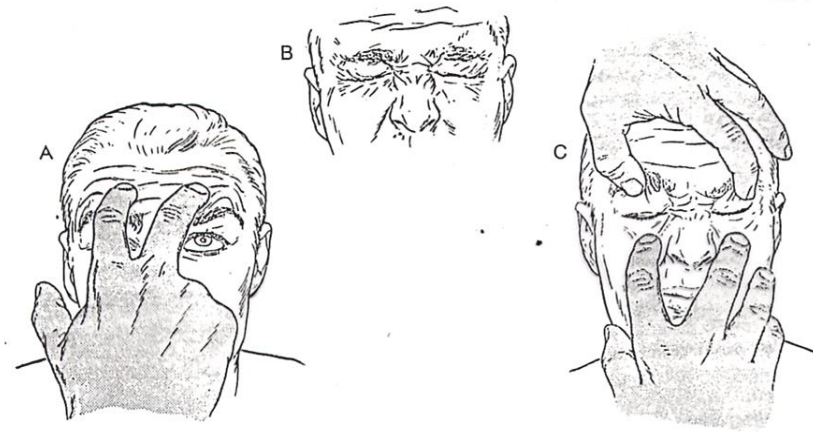
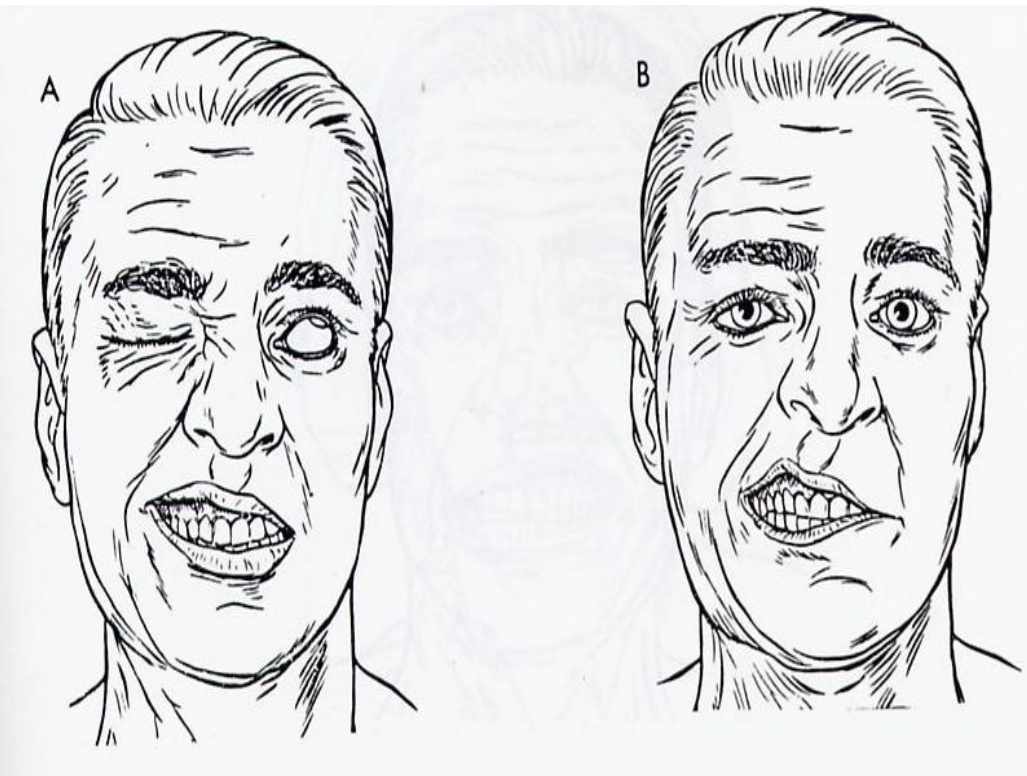


# Lesione facciale centrale





# Funzioni motorie facciali



Contecchia

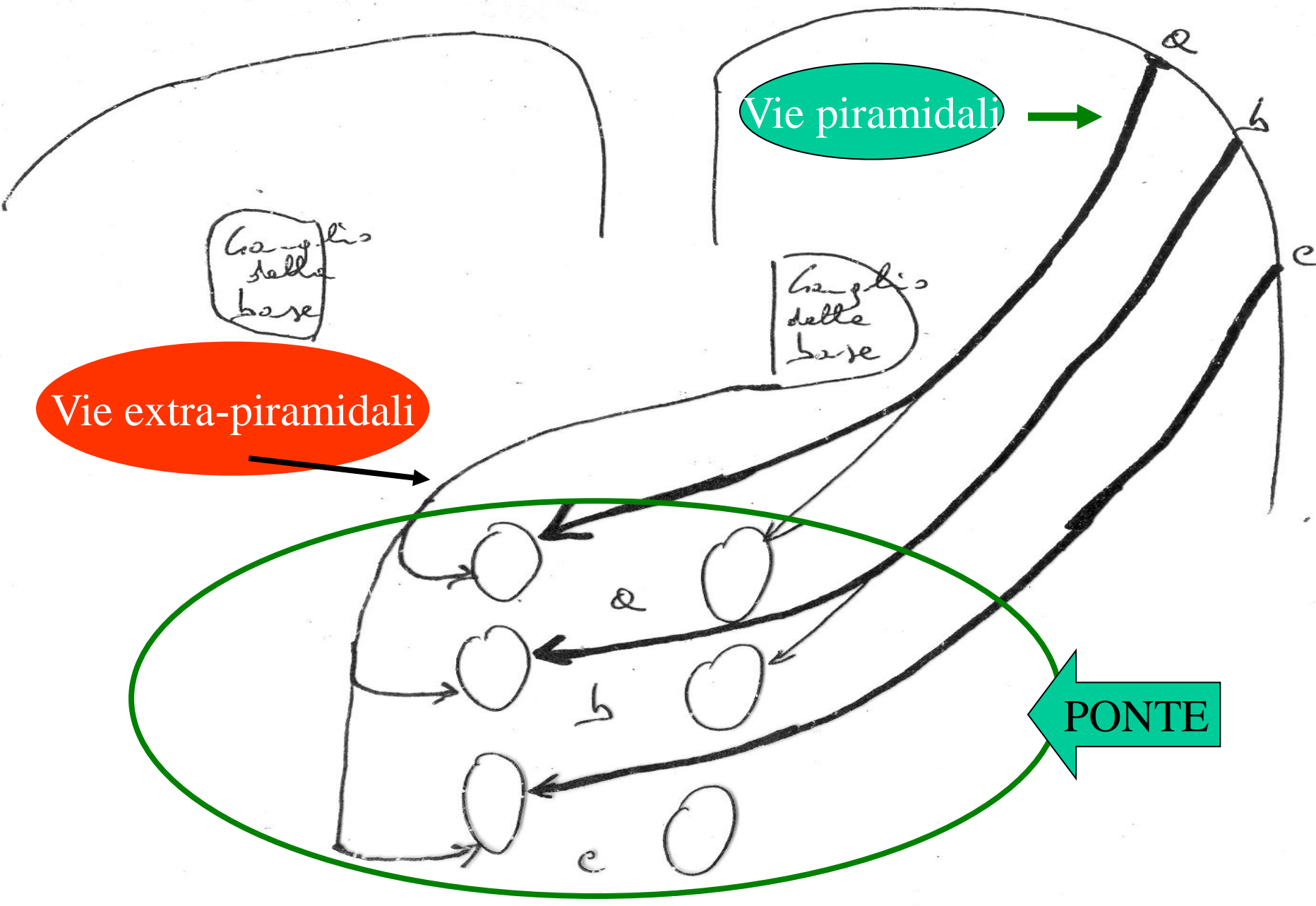
Vie piramidali

Ganglio della base

Ganglio della base

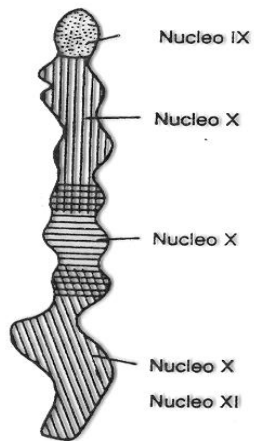
Vie extra-piramidali

PONTE



# INNERVAZIONE SOPRANUCLEARE DEI NUCLEI DEI NERVI CRANICI

Vie Piramidali



**Trigemino motorio**

**Facciale**   
 {   
 Parte superiore   
 Parte inferiore

Per il nervo laringeo superiore

**Glossofaringeo**

Per il nervo laringeo inferiore   
**Vago**

**Ipoglosso**

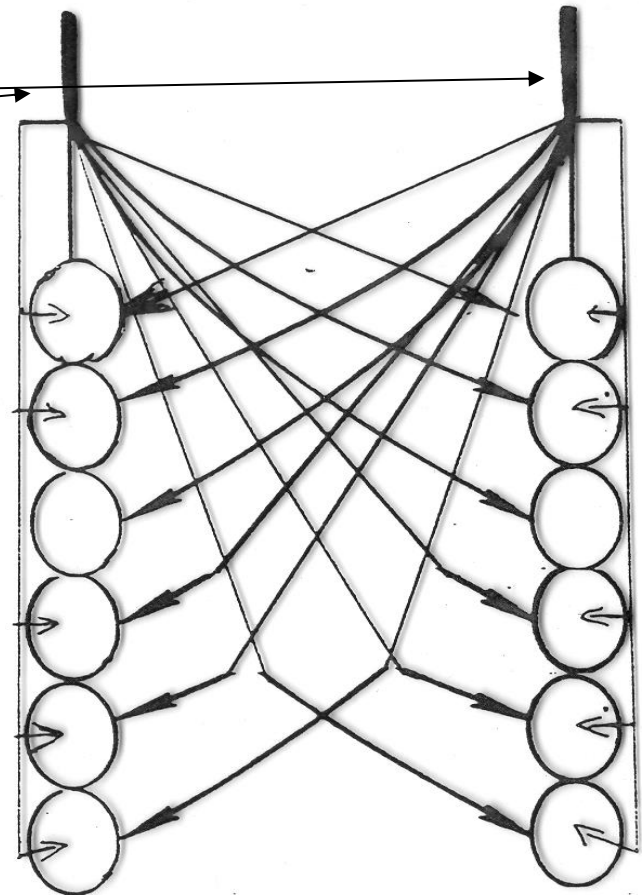


Fig. 7.37 - Rappresentazione schematica del nucleo ambiguus nei primati. (Ridisegnato da Crosby, Humphrey, Lauer, Correlative Anatomy of the Nervous System, MacMillan, London, 1962).

# Dissociazione automatico-volontaria

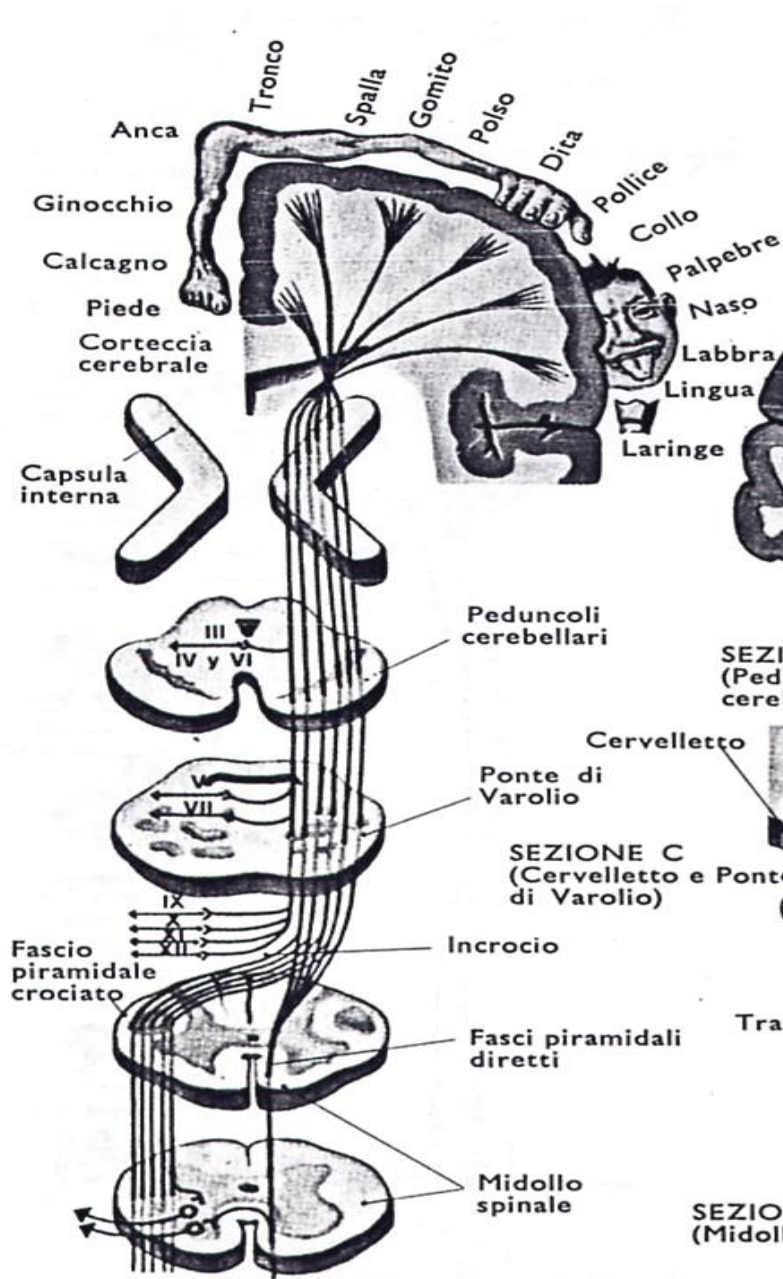


Fig. 3. Vie piramidali.

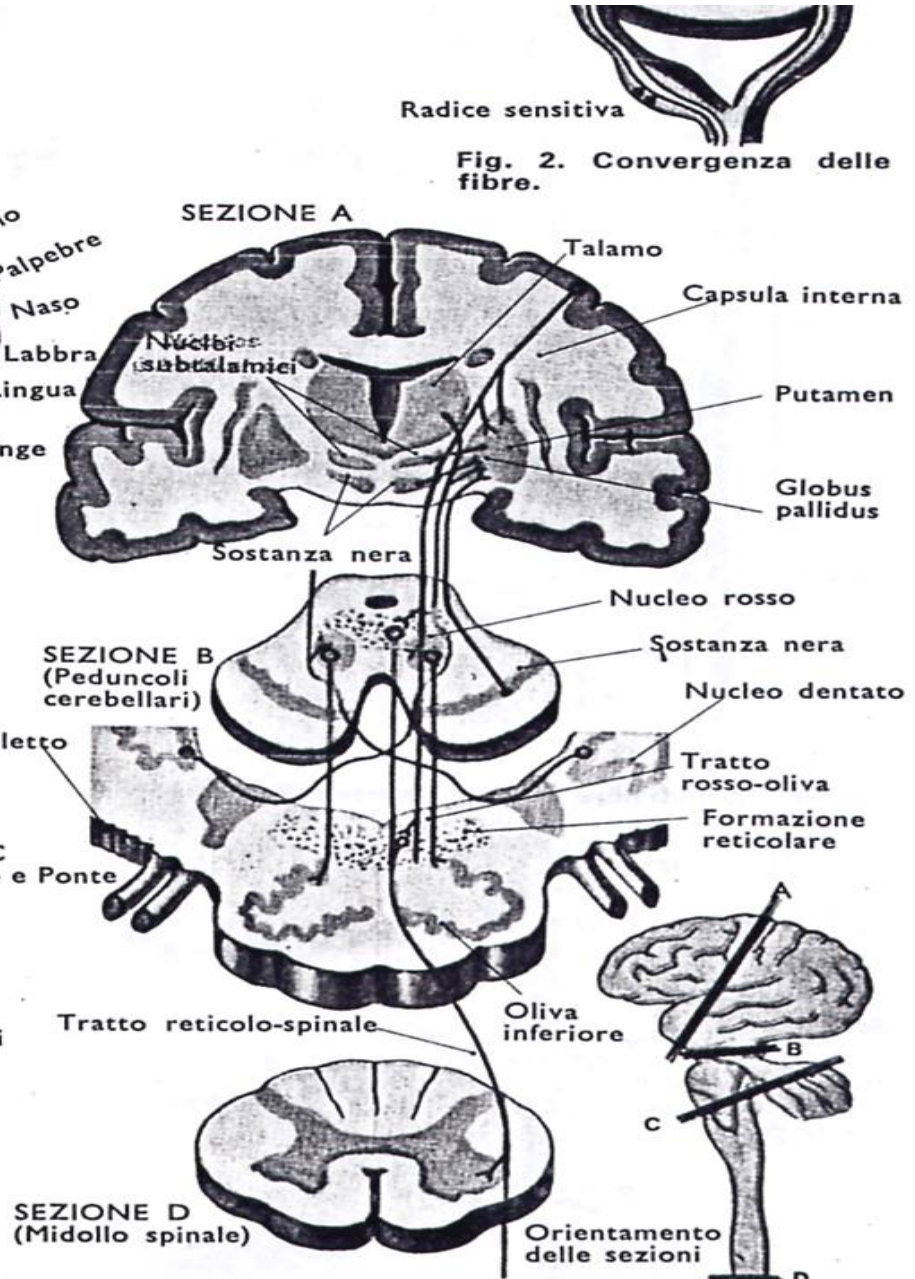
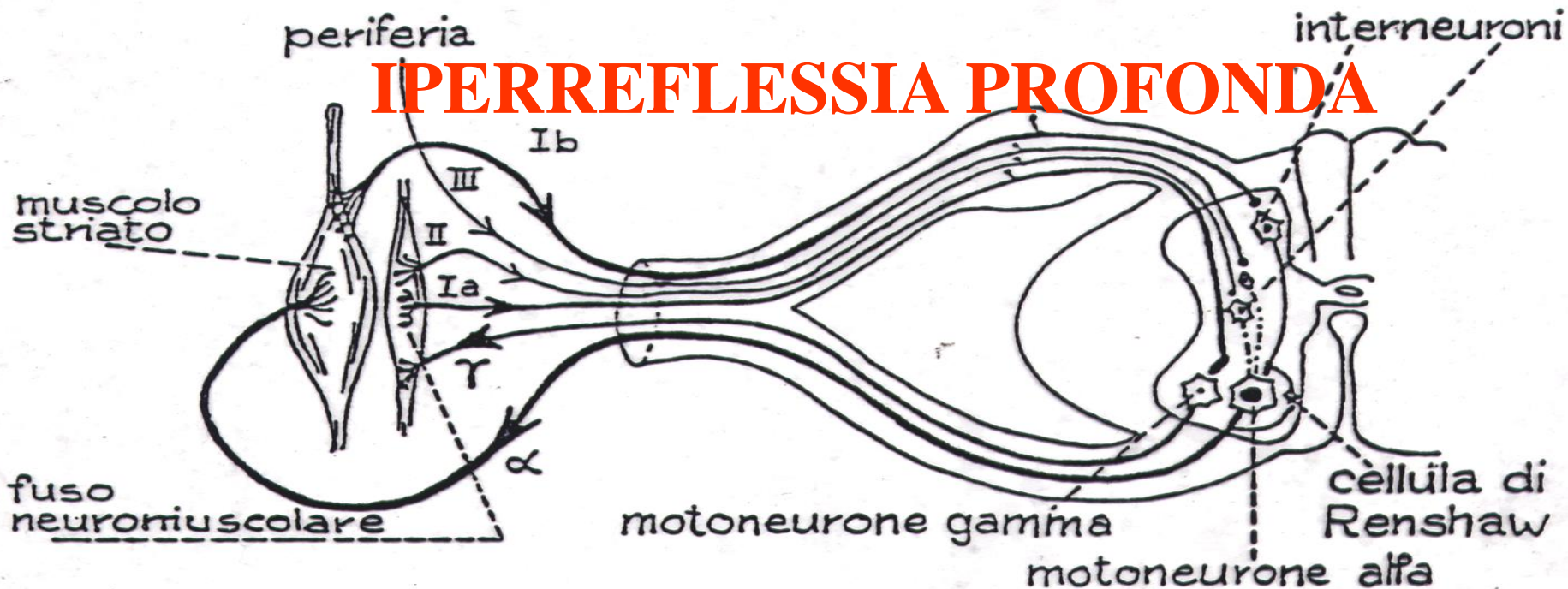


Fig. 4. Vie extrapiramidali.



Fig. 2. Convergenza delle fibre.

# IPERREFLESSIA PROFONDA

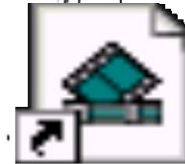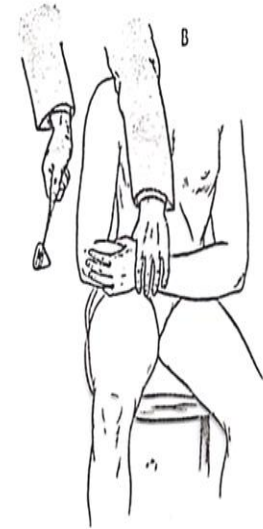
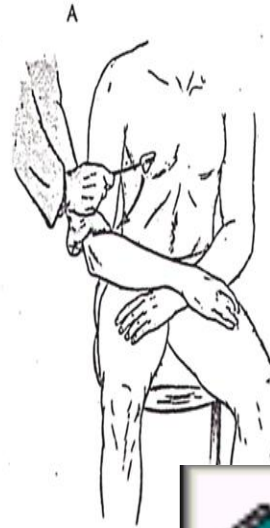
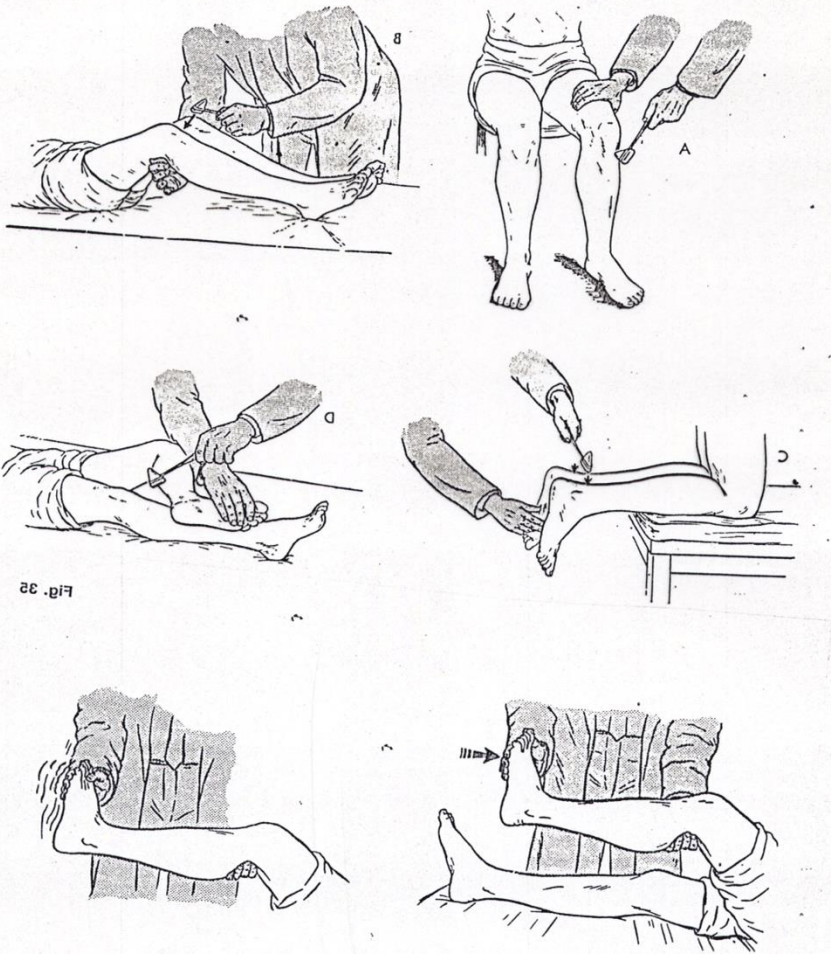


## CONNESSIONI MIDOLLARI INTRASEGMENTARIE PER LA REGOLAZIONE DELLA CONTRAZIONE E DEL TONO MUSCOLARE

- Fibre  $\alpha$  efferenti (mot) dal motoneurone al musc striato
- »  $\gamma$  efferenti, al fuso neuromuscolare
- » Ia afferenti (sens), anch'esse grosse e veloci, provenienti dalle formazioni annullo-spirali del fuso neuromuscolare
- » Ib afferenti dai corpuscoli tendinei di Golgi
- » II afferenti, più piccole e meno veloci delle precedenti, dalla regione iuxtaequatoriale dei fusi neuromuscolari
- » III afferenti, di vario calibro e velocità, dalla periferia muscolare (perimisio, fasce musc), articolare e cutanea

# Riflessi profondi

- Sono ipereccitabili e in certi distretti policinetici

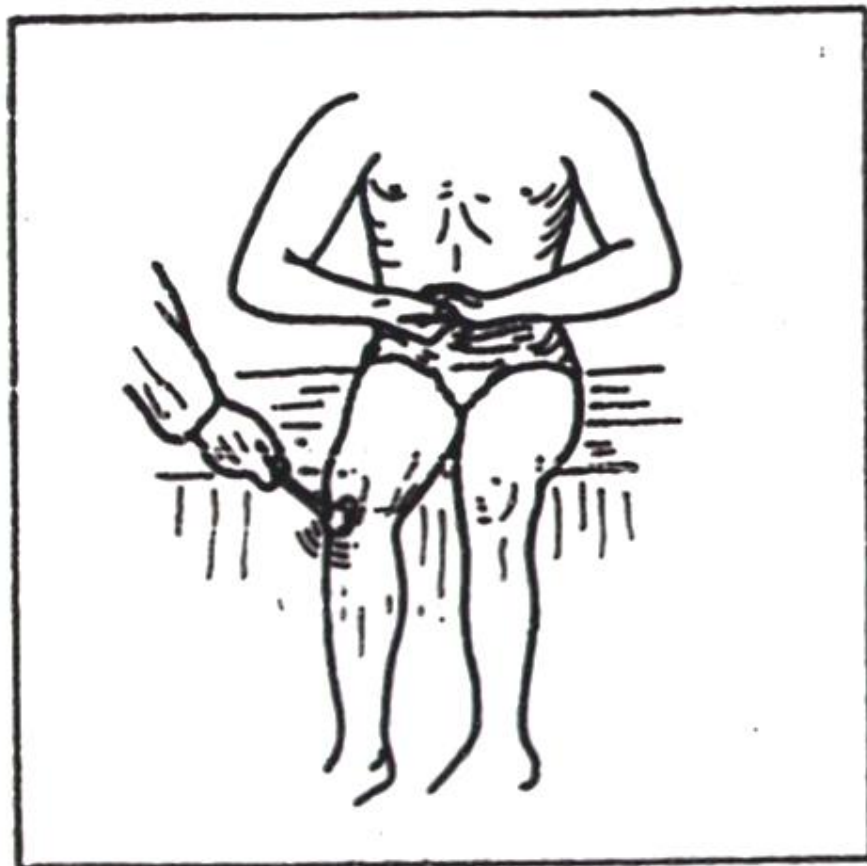


Collegamento a iperreflessia .In k

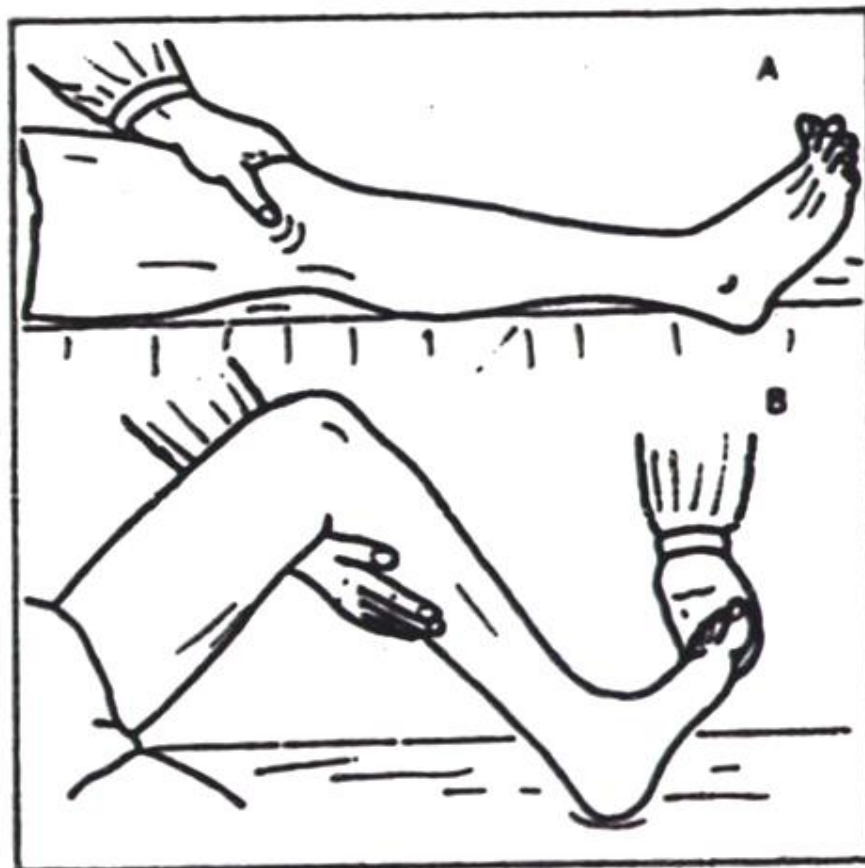


Collegamento a iperreflessia rotulea .In k

# Clono della rotula e del piede



**Fig. 1-5 -** Manovra di Jendrassik per facilitare la risposta riflessa patellare.



**Fig. 1-6 -** Manovra per provocare il clono della rotula (A) e del piede (B).

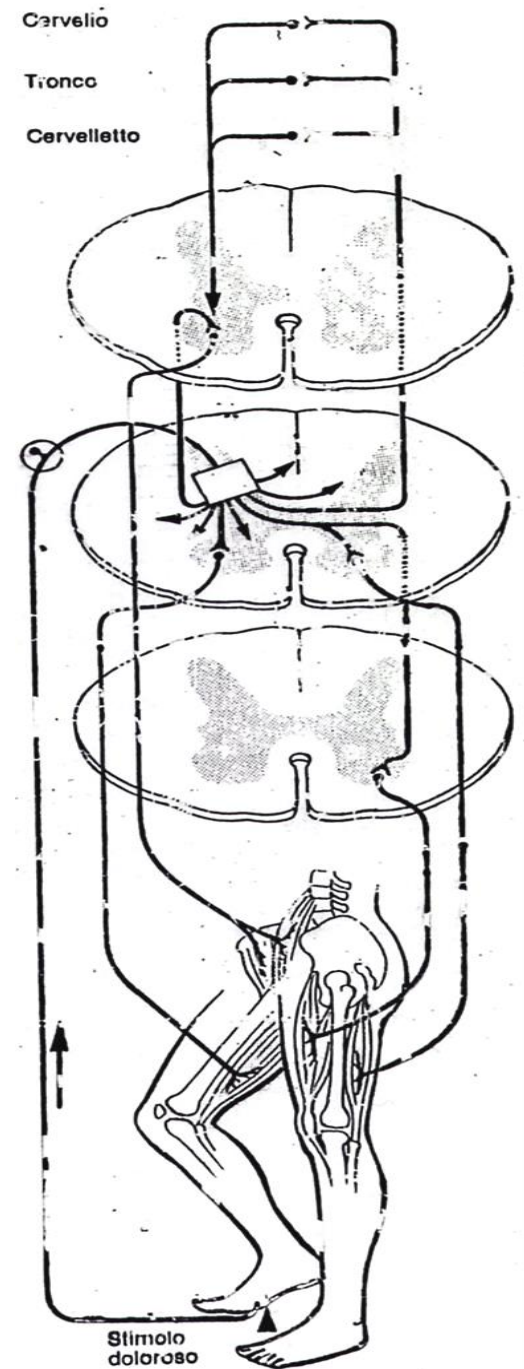
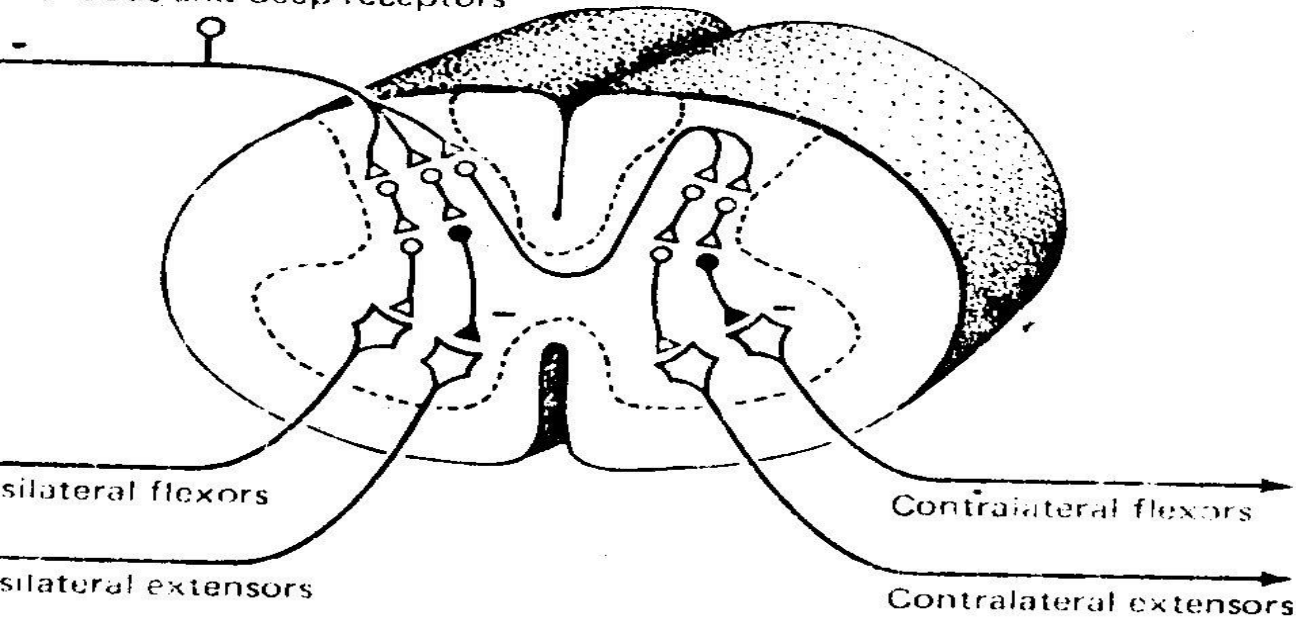
# Sindrome piramidale

- Se la lesione dell'area 4 o della via piramidale accade acutamente (ad esempio ictus ischemico o emorragico), i riflessi profondi saranno aboliti – assenti per alcuni giorni (**fase di shock spinale**) per poi manifestarsi gradualmente fino allo stato d'iperreflessia.
- Se invece la lesione avviene gradualmente (patologia degenerativa, neoplasia infiltrativa, infiammazione cronica,..), l'iperreflessia è subito evidente.

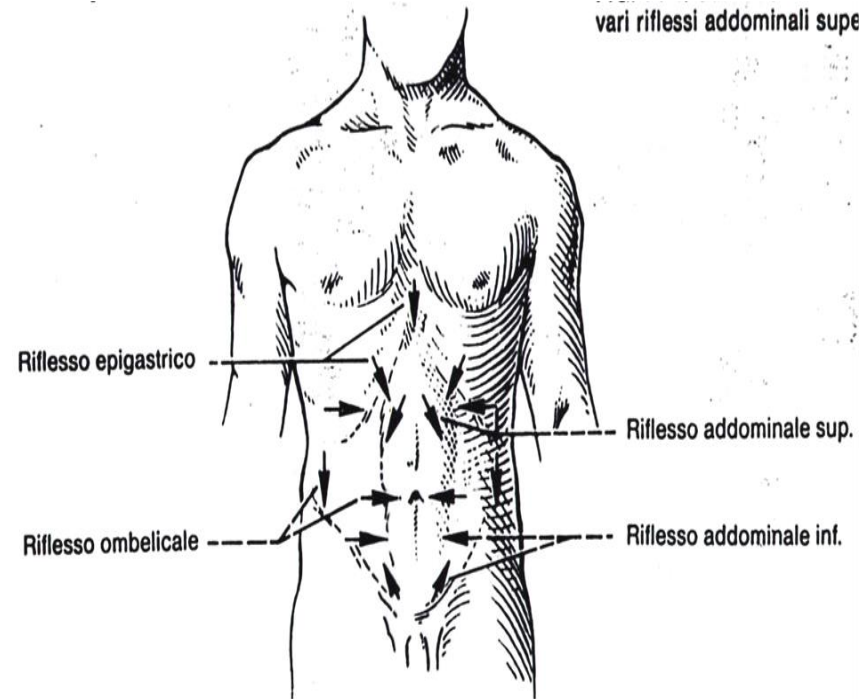
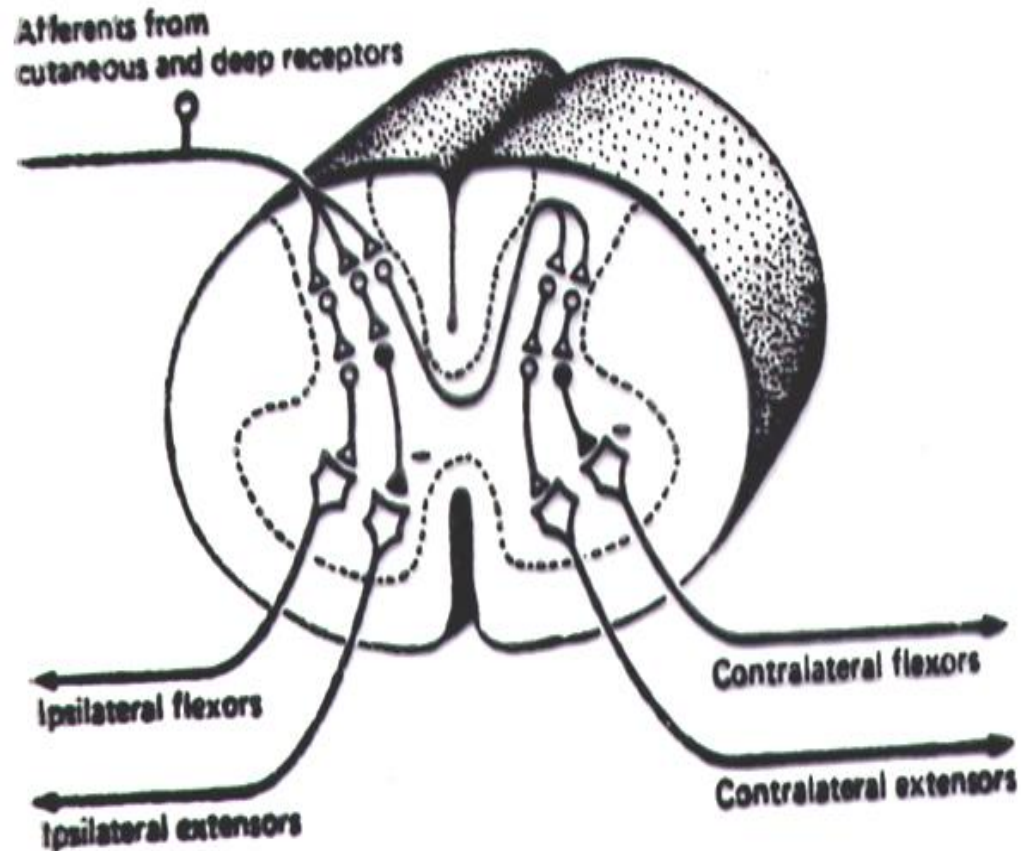


# Riflessi superficiali: sono riflessi di difesa

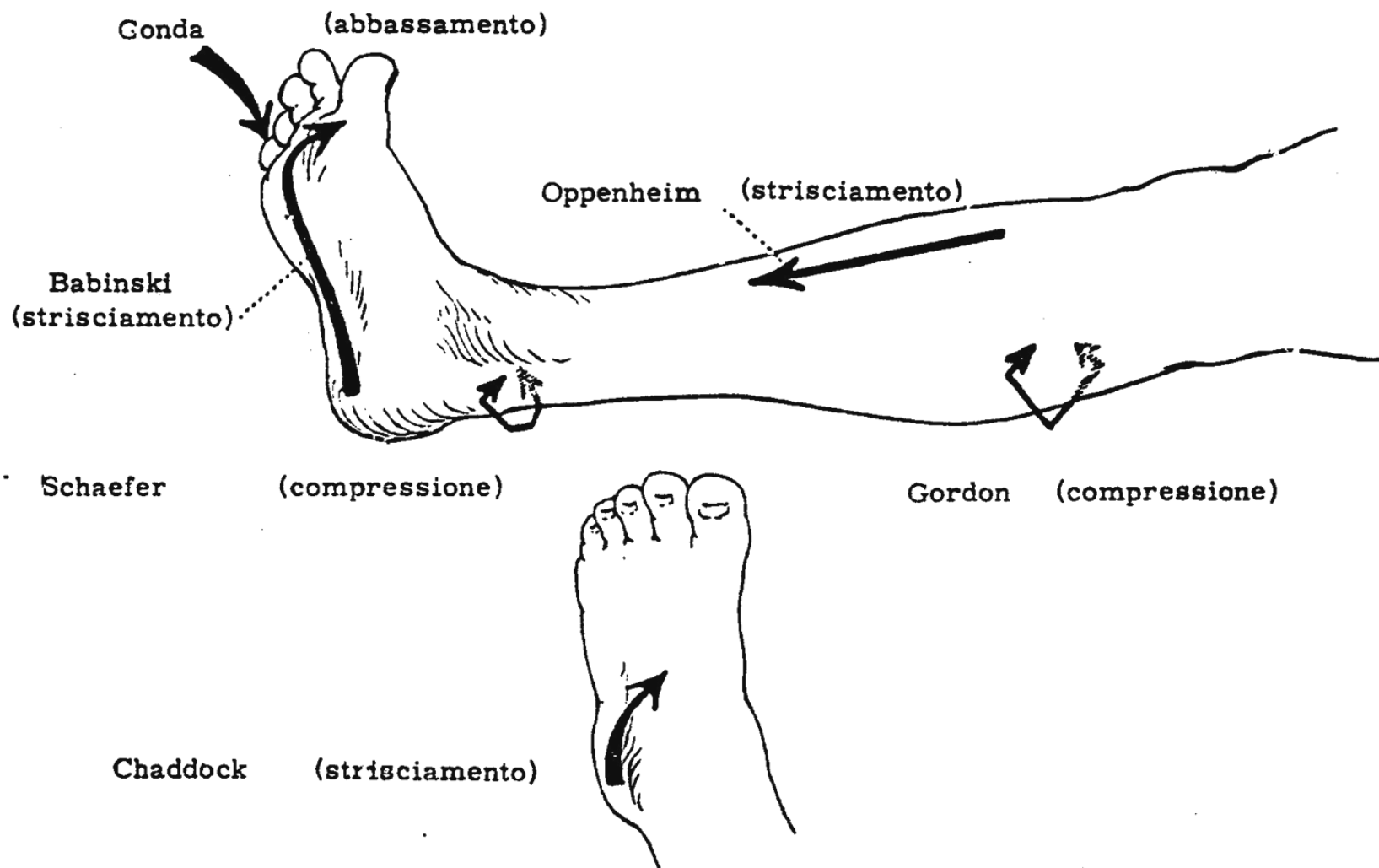
Afferents from  
cutaneous and deep receptors



# I riflessi superficiali sono aboliti



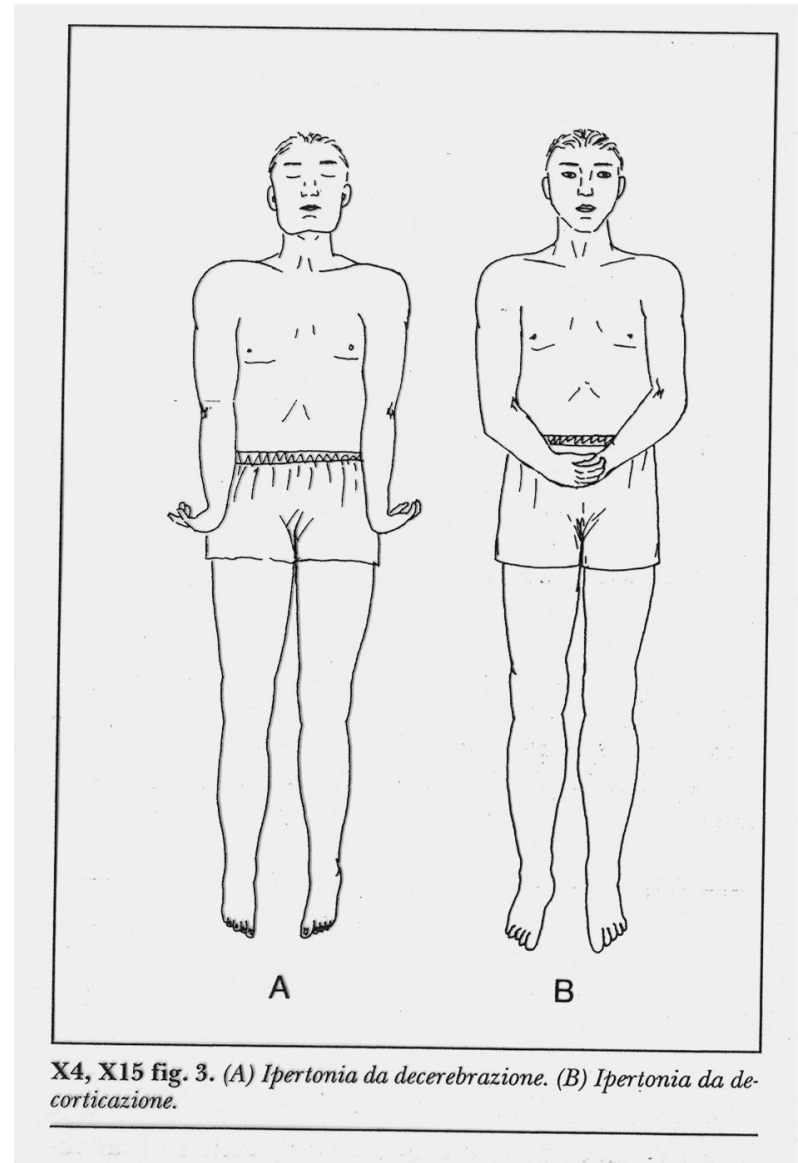
# Fenomeno di Babinski



Metodi di esame del riflesso di estensione plantare

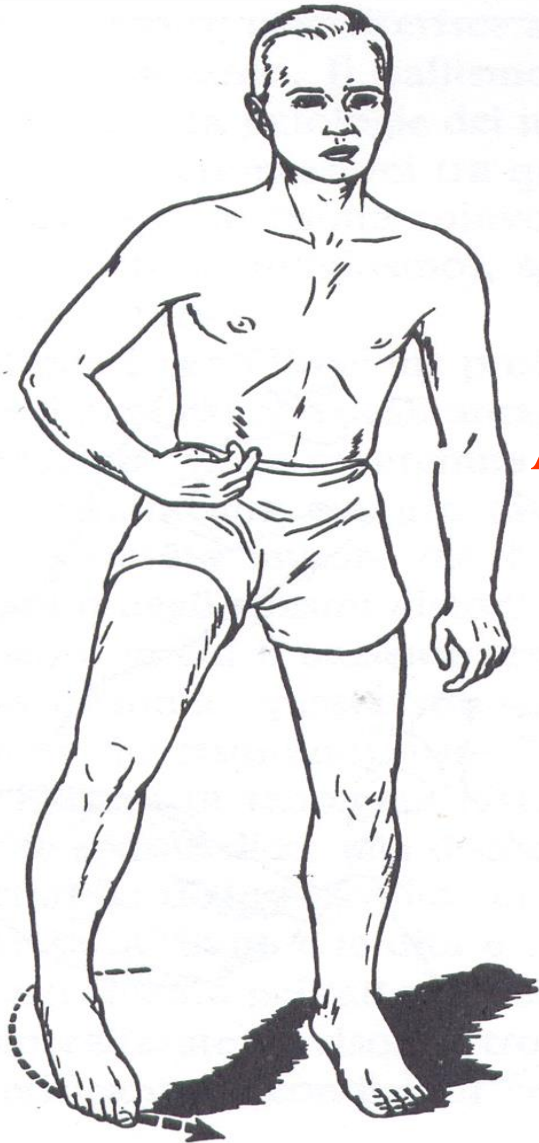# LESIONI BILATERALI A LIVELLO TRONCO-ENCEFALICO: RIGIDITA' DA DECORTICAZIONE E DA DECEREBRAZIONE

- a seconda del livello lesionale oltre alla tetraplegia si possono osservare due quadri fondamentali di ipertonia spastica:
  - i quattro arti in iperestensione: per decerebrazione
  - arti inferiori iperestesi e arti superiori flessi: per decorticazione.



# TONO MUSCOLARE

Fig. 75



ALTRO FILE

