

# Generalità su raccolta di anamnesi e sulla esecuzione di esame obiettivo neurologico

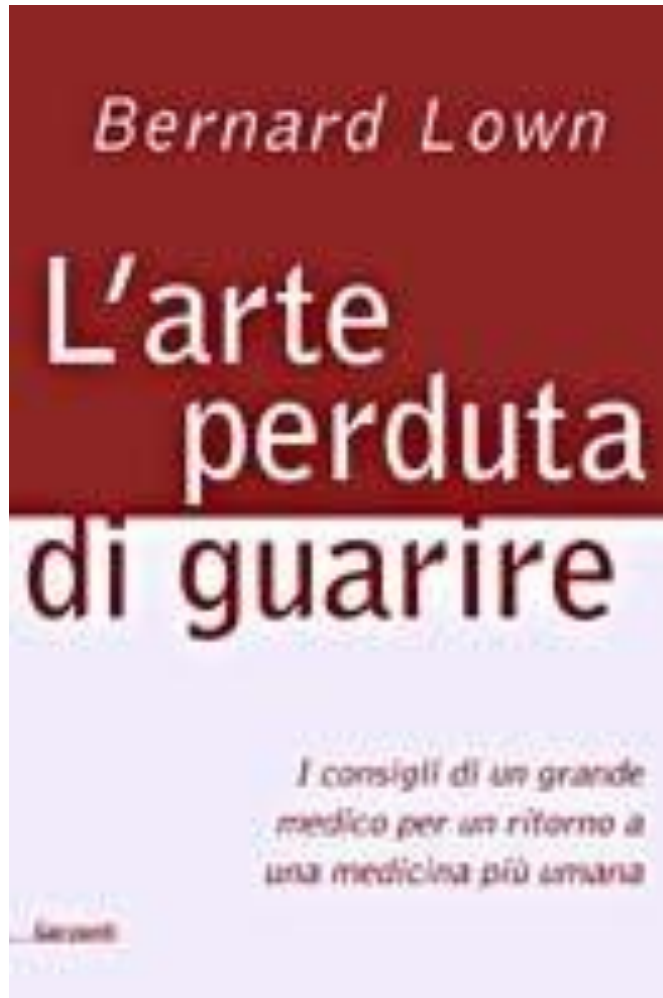Lezioni del Corso di Neurologia

Laurea in Medicina

Università di Ferrara

# Bernard Lown *(brillante carriera di cardiologo e di scienziato*

*(dobbiamo a lui il defibrillatore e le moderne unità coronariche),*



- **Un medico appartiene a due culture:**
- 1<sup>a</sup> quella della **scienza**
- 2<sup>a</sup> **l'arte di curare**, indispensabile al pieno successo della **scienza**

# Anamnesi

Definizione di domande a risposta libera e di domande a risposta guidata

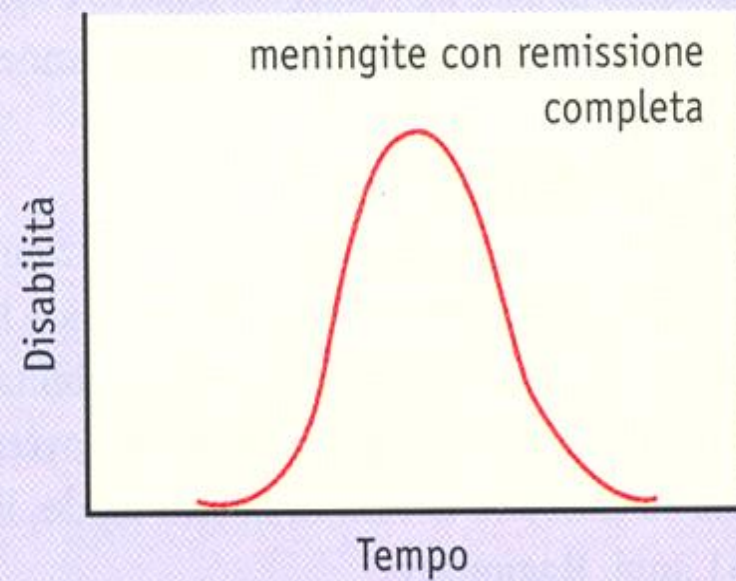
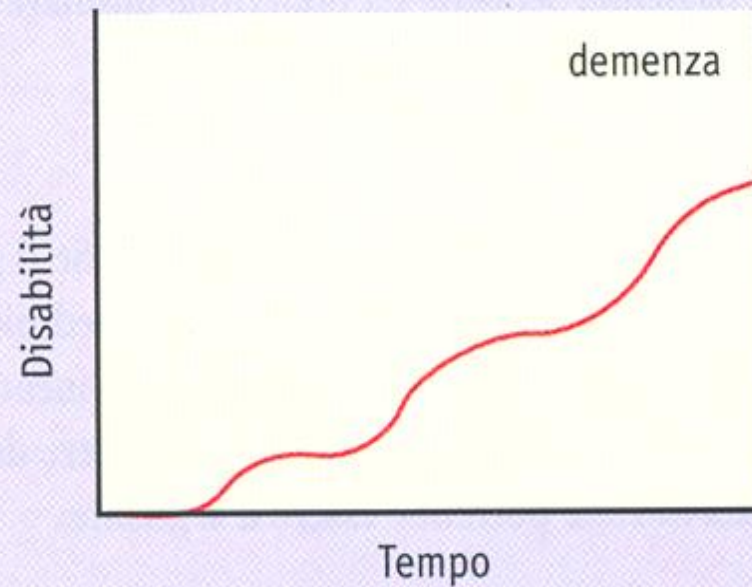
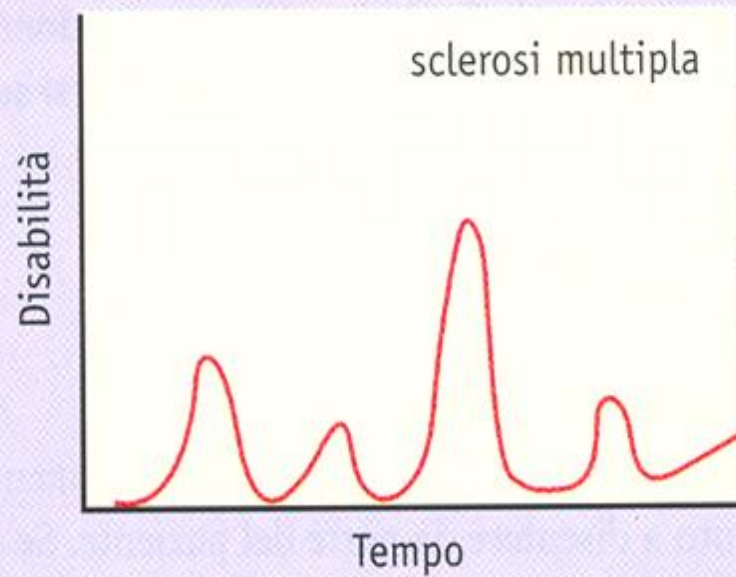
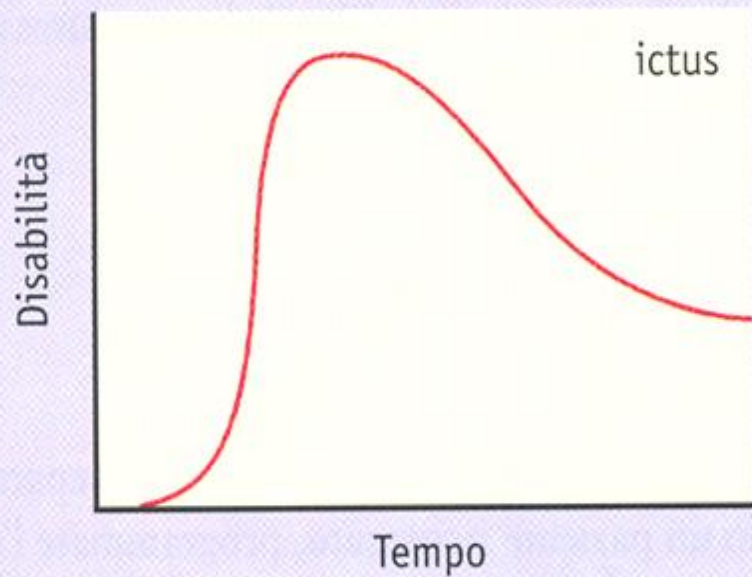
Le prime prevedono generalizzazioni

- Come si sente?
- Com'è il suo umore?

Le seconde richiedono risposte specifiche

- Il suo mal di testa è associato alla fotofobia?

# Disabilità in funzione del tempo



# Valutazione del dolore

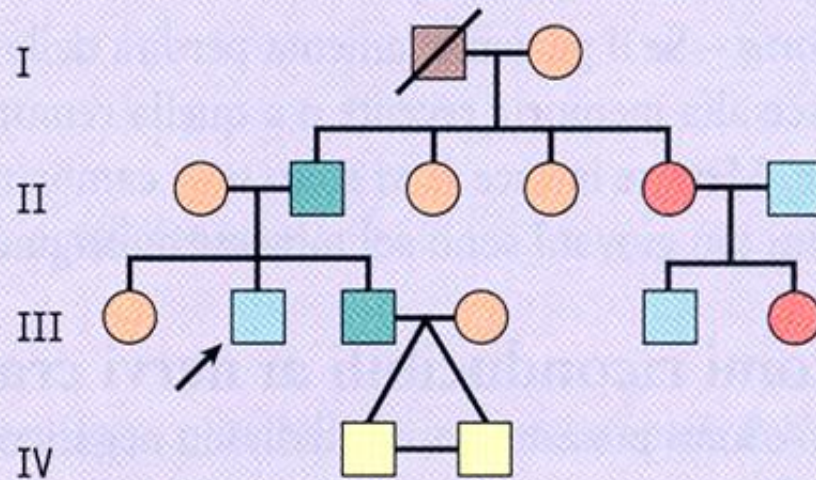
- Tipo
- Sede
- Diffusione
- Periodicità
- Fattori calmanti
- Fattori esacerbanti
- Sintomi associati

# Unità alcoliche

Un'unità equivale a:

- 275 ml di birra
- Un bicchiere di sherry
- Un bicchiere di vino
- Una dose standard di liquore

# Albero genealogico standard



Maschio normale

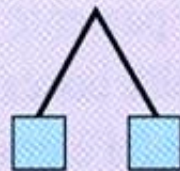
Maschio ammalato

Femmina normale

Femmina ammalata

Accoppiamento

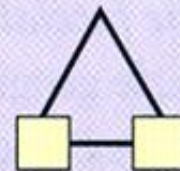
Morto



Gemelli dizigoti



Probando



Gemelli monozigoti

## ANAMNESI

- Rendere consapevole il paziente della vostra identità è una premessa importante all'anamnesi.
- Quando si compiono indagini sui disturbi attuali del paziente appare appropriato alternare ragionevolmente domande a risposta libera a domande a risposta guidata
- Se al paziente sono state comunicate specifiche diagnosi in passato, indagare dettagliatamente sulla documentazione per la quale tale diagnosi è stata espressa



## • ANAMNESI

- Molti termini utilizzati in ambito neurologico sono frequentemente confusi: tentate di far descrivere al paziente o ai suoi congiunti le reali sensazioni provate
- Se i pazienti alludono alla mancanza di forza, tentate di capire se essi intendono perdita della capacità motoria o solamente perdita di coordinazione
- Quando chiedete al paziente di descrivere una condizione particolare, per esempio lo sdoppiamento delle immagini, accertatevi che abbia capito il reale significato dei termini

# SCHEMA DI ESAME OBIETTIVO NEUROLOGICO

Lezioni del Corso di Neurologia

Laurea in Medicina

Università di Ferrara

## ESAME OBIETTIVO NEUROLOGICO

### SIGNOR FABRIZIO RUSSO

Ferrara, 14 Marzo 2007

Paziente di età apparente corrispondente a quella anagrafica, in condizioni generali di trofismo muscolo-cutaneo regolari. Vigile, lucido, collaborante, ben orientato in tempo, spazio e persona. Attenzione conativa e riflessa regolare. Non evidenti deficit delle funzioni cognitive superiori fasiche, gnosiche e prassiche. Nella norma le funzioni mnesiche.

Articolazione verbale nella norma.

**CAPO:** normoconformato, non dolente alla mobilitazione attiva e passiva e alla digito-pressione. Non rigidità nucale. Rughe frontali e rime palpebrali simmetriche. Globi oculari in asse, non protrusi. Polsi carotidei normosfigmici e simmetrici.

Non deficit campimetrici. Pupille eumetriche, isocriche, isocicliche, normoreagenti alla fotostimolazione diretta e consensuale e all'accomodazione e convergenza. Motilità oculare estrinseca nella norma. Non diplopia. Non nistagmo. V motorio indenne. Non deficit a carico del VII nervo cranico. Non disordini a carico dei restanti nervi cranici di moto e senso. Riflessi corneale, orofaringeo e del velo normo-evocabili e simmetrici.

**Fundus oculi:** papille rosee, a margini netti, albero vascolare indenne.

#### ARTI SUPERIORI:

Non posture abnormi. **Trofismo** muscolare nella norma, **salvo a carico della mano destra ove si rileva ipotrofia muscolare preminente sulle eminenze thenar e ipotherar e in minor misura tra gli interossei dorsali. Ipotrofia si rileva anche a carico dell'avambraccio destro.** Non franche fascicolazioni. **Lieve alterazione del tono muscolare nella mano destra con i caratteri di ipotonia alla mobilitazione passiva.** Non slivellamenti nel mantenimento delle posture antigravitarie. Normale la forza a livello segmentario alle prove contro resistenza prossimalmente. **Ipostenia soprattutto nelle prove di forza a carico delle dita della mano destra nei movimenti di opposizione e di abduzione e adduzione delle dita e nel movimento di abduzione della mano contro resistenza. Il mignolo tende a rimanere lievemente abdutto. Lievissimo deficit di abduzione della mano (sempre contro resistenza) si rileva anche alla mano sinistra.** Prove di coordinazione motoria nella norma. Diadococinesi nella norma. **Riflessi profondi presenti e simmetrici, molto vivaci.** Non Hoffmann, Non disordini distali riferibili a disfunzione del sistema autonomico.

#### ARTI INFERIORI:

Trofismo muscolare nella norma. Non fascicolazioni. Tono muscolare normale alla mobilitazione passiva. Non fascicolazioni. Non deficit di forze. Prove di coordinazione motoria (calcagno-ginocchio): nella norma. Riflessi propriocettivi: presenti, normoeccitabili bilateralmente, **Achilleo ipoeccitabile a sinistra.** Non disordini distali riferibili a disfunzione del sistema autonomico.

**RIFLESSI SUPERFICIALI:** addominali e cutaneo-plantare nella norma.

**STAZIONE ERETTA:** e **MARCIA:** nella norma

**Andatura** pareto-spastica sinistra.

#### SENSIBILITA':

Superficiali (tattile, termica e dolorifica) e profonde nella norma. Soggettiva ipoestesia del 4° e 5° dito della mano destra, in assenza di riscontro oggettivo.

# 1- ESAME OBIETTIVO NEUROLOGICO

- Paziente di età apparente corrispondente a quella anagrafica, in condizioni generali di trofismo muscolo-cutaneo regolari. Vigile, lucido, collaborante, ben orientato in tempo, spazio e persona. Attenzione conativa e riflessa regolare. Non evidenti deficit delle funzioni cognitive superiori fasiche, gnosiche e prassiche. Nella norma le funzioni mnesiche.
- Articolazione verbale nella norma.
- PA: .....; Polso periferico: ...m.'

# 2- ESAME OBIETTIVO NEUROLOGICO

## CAPO

- Normoconformato, non dolente alla mobilizzazione attiva e passiva e alla digito-pressione. Non rigidità nucale. Rughe frontali e rime palpebrali simmetriche. Globi oculari in asse, normoprotrusi. Polsi carotidei normosfigmici e simmetrici.
- Non deficit campimetrici. Pupille eumetriche, isocoriche, isocicliche, normoreagenti alla fotostimolazione diretta e consensuale e all'accomodazione e convergenza. Motilità oculare estrinseca nella norma. Non diplopia; non nistagmo. V motorio indenne. Non deficit a carico del VII nervo cranico. Non disordini a carico dei restanti nervi cranici di moto e senso. Riflessi corneale, orofaringeo e del velo normo-evocabili e simmetrici.
- **Fundus oculi:** papille rosee, a margini netti, albero vascolare indenne.

# 3- ESAME OBIETTIVO

## NEUROLOGICO

### ARTI SUPERIORI

- Non posture abnormi. Trofismo muscolare nella norma. Non fascicolazioni. Non alterazioni del tono muscolare alla mobilizzazione passiva. Non slivellamenti nel mantenimento delle posture antigravitarie. Normale la forza a livello segmentario alle prove contro resistenza. Prove di coordinazione motoria nella norma. Diadococinesi nella norma. Riflessi profondi presenti e simmetrici. Non disordini distali riferibili a disfunzione del sistema autonomico.

# 4- ESAME OBIETTIVO

## NEUROLOGICO

### **ARTI INFERIORI:**

- Trofismo muscolare nella norma. Non fascicolazioni. Tono muscolare regolare alla mobilizzazione passiva. Non slivellamenti nel mantenimento delle posture antigravitarie. Non deficit di forza alle prove contro resistenza. Prove di coordinazione motoria (calcagno-ginocchio): nella norma. Riflessi propriocettivi: presenti, normoeccitabili e simmetrici. Non disordini distali riferibili a disfunzione del sistema autonomico.

# 5- ESAME OBIETTIVO NEUROLOGICO **RIFLESSI SUPERFICIALI**

- Cutaneo-plantare in flessione da ambo i lati.
- Addominali superiori, medi e inferiori nella norma;
- Cremasterico presente e simmetrico.



# 6- ESAME OBIETTIVO NEUROLOGICO STAZIONE ERETTA MARCIA

- **STAZIONE ERETTA**
- Mantenuta senza difficoltà: anche con le prove di sensibilizzazione e con poligono d'appoggio ristretto e soppressione del controllo visivo.
- 
- **MARCIA**
- Andatura normale.
-

# 7- ESAME OBIETTIVO NEUROLOGICO

- **SENSIBILITA'**
- Superficiali (tattile, termica e dolorifica) e profonde (pallestesia, senso di posizione e di movimento) nella norma.
- **RIFLESSI ARCAICI**
- Glabellare esauribile, negatività del segno del muso e di suzione; negatività del riflesso palmo-mentoniero.
- **FUNZIONI SFINTERIALI:** nella norma.
- **FUNZIONI SESSUALI:** nella norma.

# Definizione dei disturbi della parola

**Disartria:** disturbo dell'articolazione del linguaggio senza alterazione della funzione.

**Disfonia:** disturbo del volume della voce

**Afasia:** disturbo della funzione del linguaggio in cui si è in presenza di un'alterata comprensione o alterata produzione delle parole. Il linguaggio contiene parole sostitutive, vale a dire, parafasia.

# PRIMA VALUTAZIONE FUNZIONI COGNITIVE

- Quando si valuta la disfasia, va testata la fluenza del linguaggio, la capacità di espressione, di comprensione, di ripetizione e di denominazione
- Il Mini Mental State Examination è uno strumento utile, sebbene imperfetto, per uno screening della demenza al letto del paziente
- Alcuni riflessi arcaici, per esempio il riflesso palmo-mentoniero, non hanno necessariamente un significato patologico se sono bilaterali

# 1- Mini Mental State Examination

## **Orientamento**

1. Chiedere anno stagione, data, mese, giorno. Un punto per ogni risposta corretta.
2. Chiedere dove ci si trova: nazione, regione, città, ospedale, piano. Un punto per ogni risposta corretta.

## **Memoria**

3. Nominare tre oggetti, a distanza di un secondo uno dall'altro. Quindi chiedere al paziente i tre oggetti prima nominati. Un punto per ogni risposta corretta. Ripetere la domanda fino a quando il paziente non ricorda tutti e tre gli oggetti

# 2- Mini Mental State Examination

## **Attenzione e calcolo**

**4.** Far contare per sette all'indietro partendo da 100. Un punto per ogni risposta corretta. Fermarsi dopo le prime 5 risposte. In alternativa chiedere al paziente di compitare la parola MONDO all'indietro.

## **Richiamo**

**5.** Far ripetere al paziente i tre oggetti della domanda  
3. un punto per ogni risposta corretta.

# 3- Mini Mental State Examination

## Linguaggio

**6.** Indicare una matita e un orologio. Chiedere al paziente di nominarli. Un punto per ogni risposta corretta.

**7.** Far ripetere al paziente un'espressione del tipo: "Sopra la panca la capra canta". N punto

**8.** Far eseguire al paziente un comando in tre tempi: "prenda un foglio con la mano destra; lo pieghi a metà; lo metta sul pavimento". Tre punti.

# 4- Mini Mental State Examination

**9.** Scrivere a grandi lettere su un foglio: “CHIUDA GLI OCCHI” e dire al paziente di eseguire quanto è scritto. Un punto

**10.** Dire al paziente di scrivere una frase a piacere (la frase deve contenere un soggetto e un oggetto, e avere senso compiuto). Gli errori di ortografia non sono influenti. Un punto.

**11.** Far copiare al paziente due pentagoni delle stesse dimensioni intersecantisi. Dare un punto se vengono conservati tutti i lati e gli angoli, e se la figura di intersezione è un quadrilatero.



# Mini Mental State Examination

PUNTEGGIO MASSIMO: 30 PUNTI

# Esame obiettivo

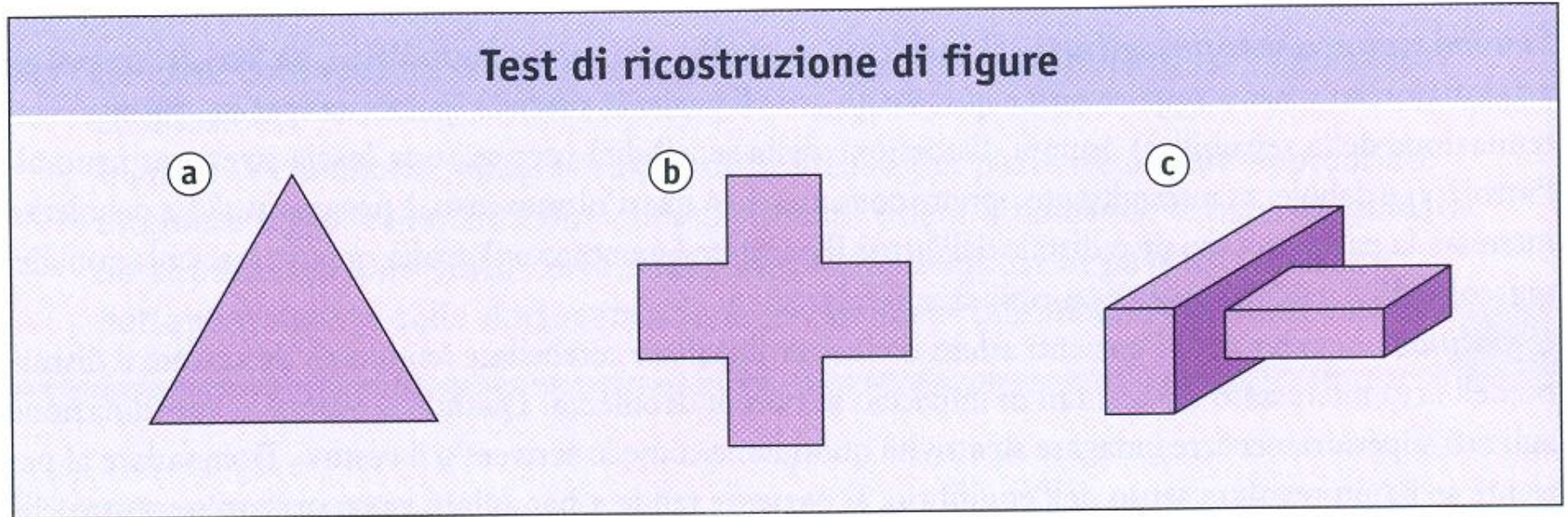
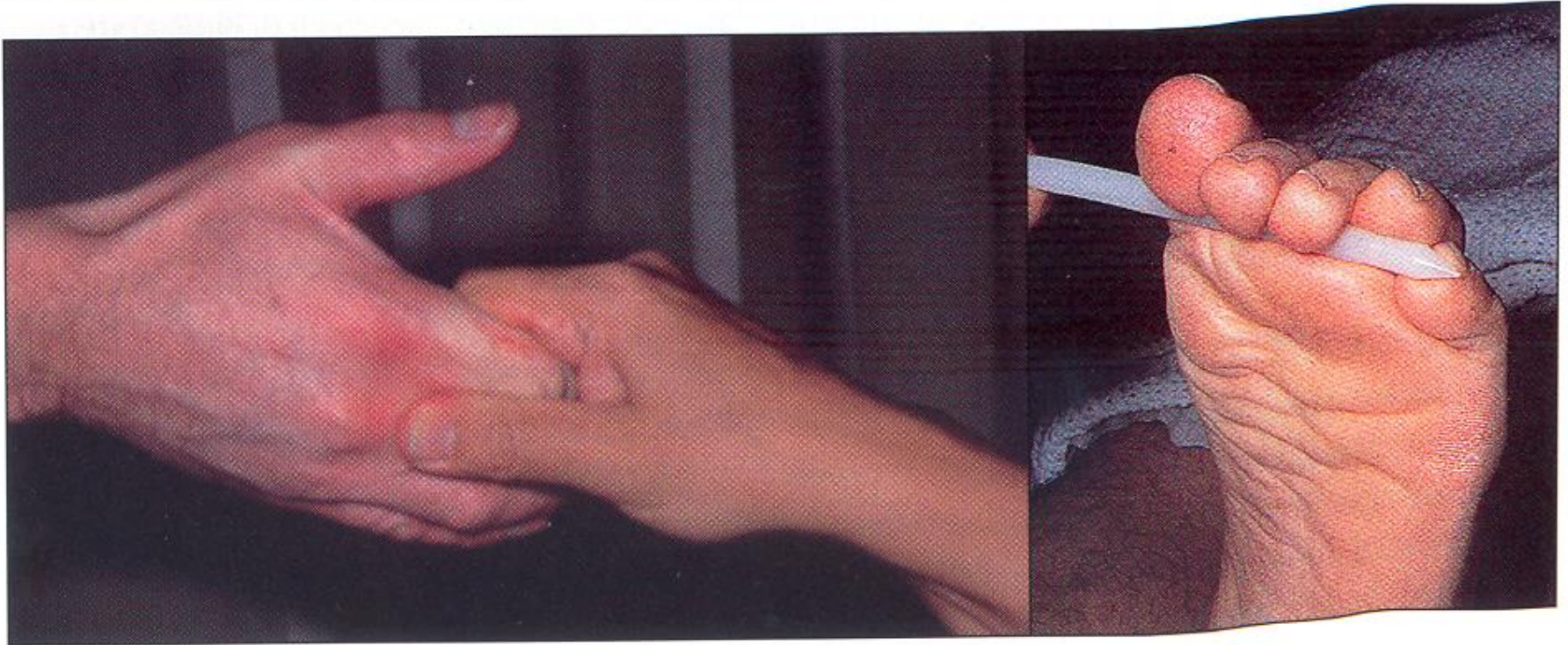

Fig. 1.5 *Figure la cui riproduzione comporta difficoltà crescenti per il paziente.*

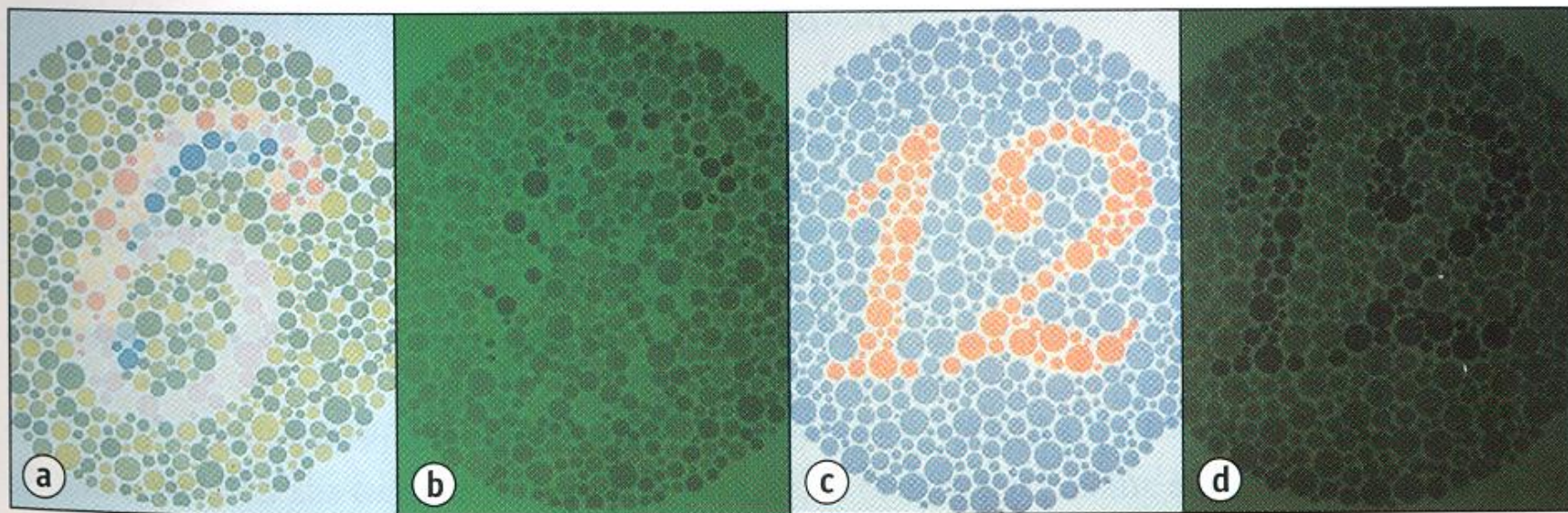
# RIFLESSI DI PRENSIONE



*Fig. 1.7 Riflessi di prensione alla mano e al piede.*

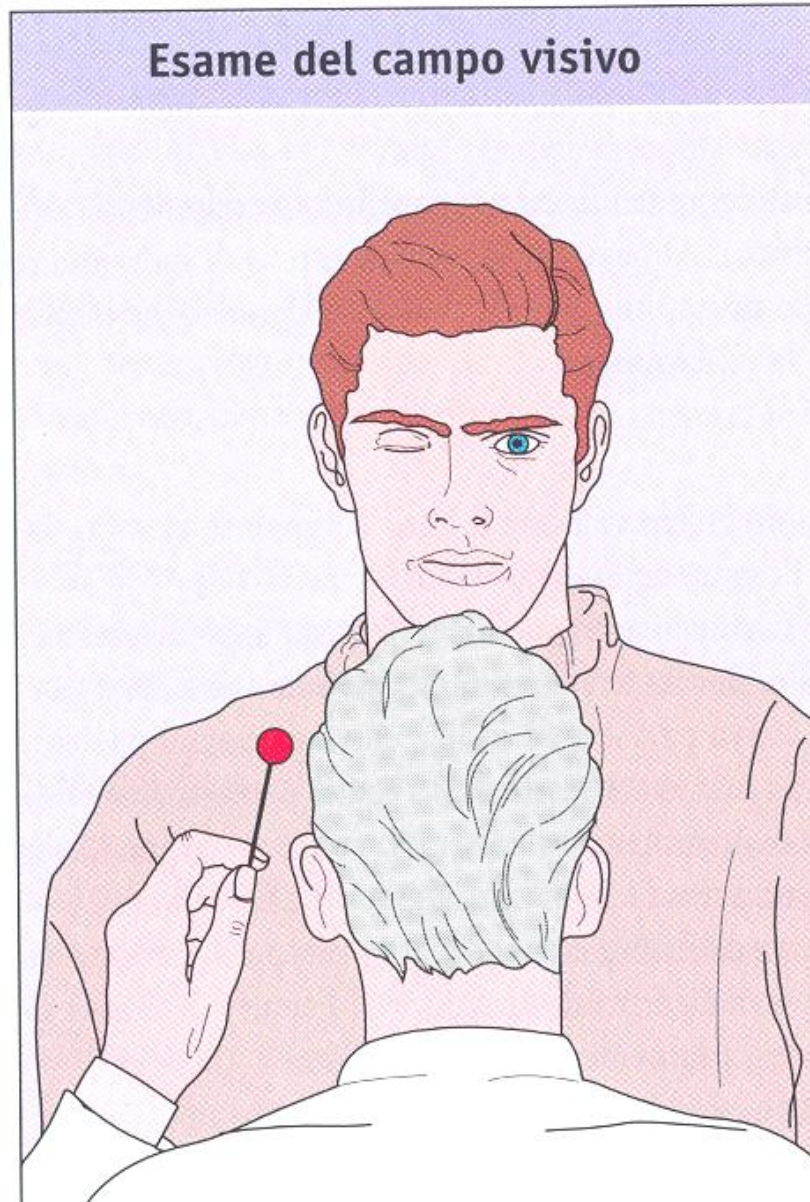
# Studio delle funzioni visive

# Studio delle funzioni visive. Serie di Ishihara



**Fig. 1.8** *Due tavole della serie di Ishihara. Un soggetto con normale visione per i colori legge la (a) e la (c) senza difficoltà. Un paziente con cecità per il rosso-verde non legge la (b) (numero 6), ma riesce a leggere la (d) (numero 12).*

# Studio delle funzioni visive



# Definizione dei difetti del campo visivo

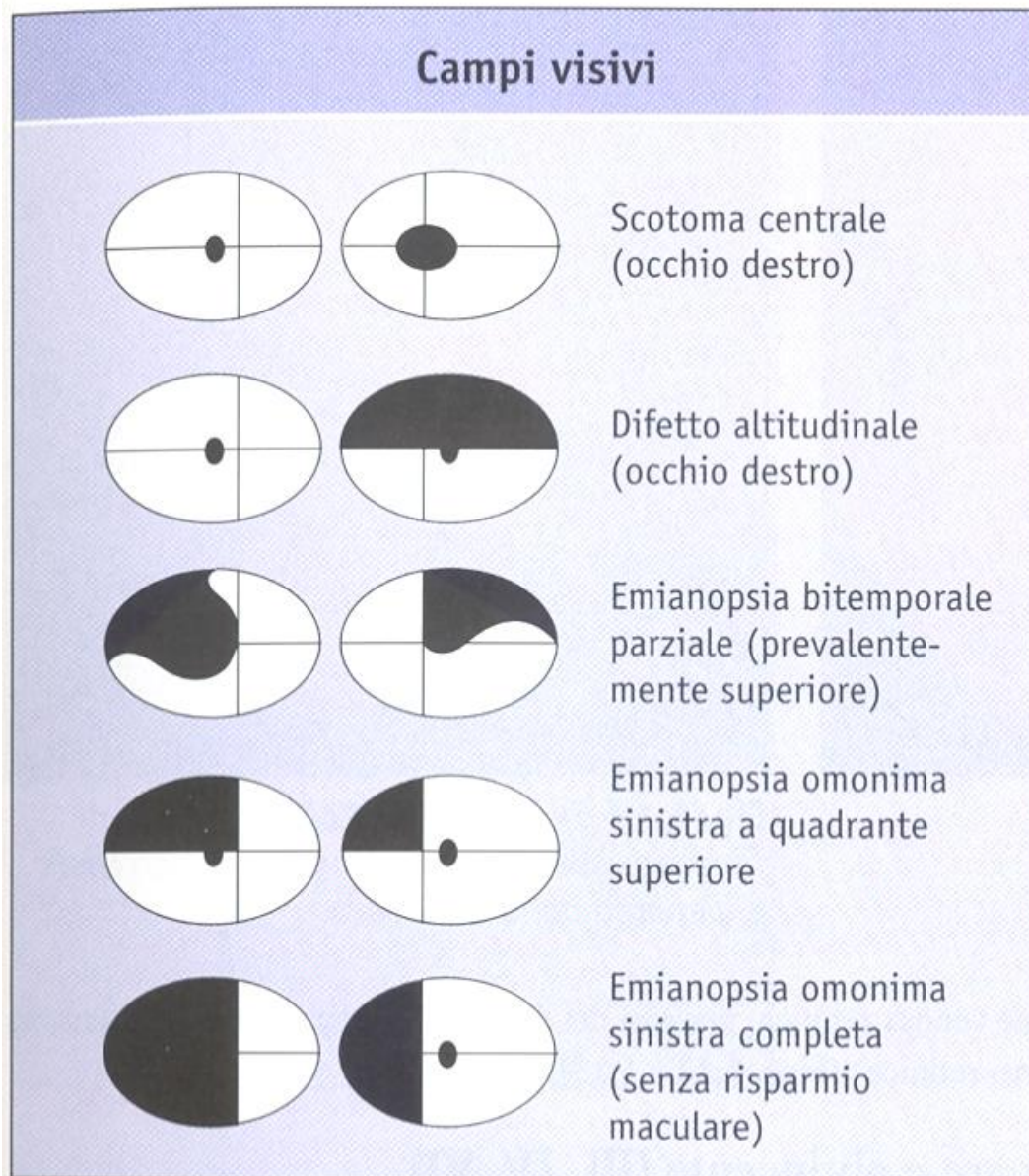
**Scotoma centrale:** Difetto che corrisponde al punto di fissazione

**Difetto altitudinale:** Difetto presente nell'emicampo superiore o inferiore

**Emianopsia bitemporale:** Difetto presente nelle metà temporali di entrambi i campi

**Emianopsia laterale omonima:** Difetto presente nella metà temporale di un campo e nella metà nasale dell'altro. I difetti potrebbero sovrapporsi fra loro (congrua) oppure essere dissimili (incongrua).

# Studio delle funzioni visive



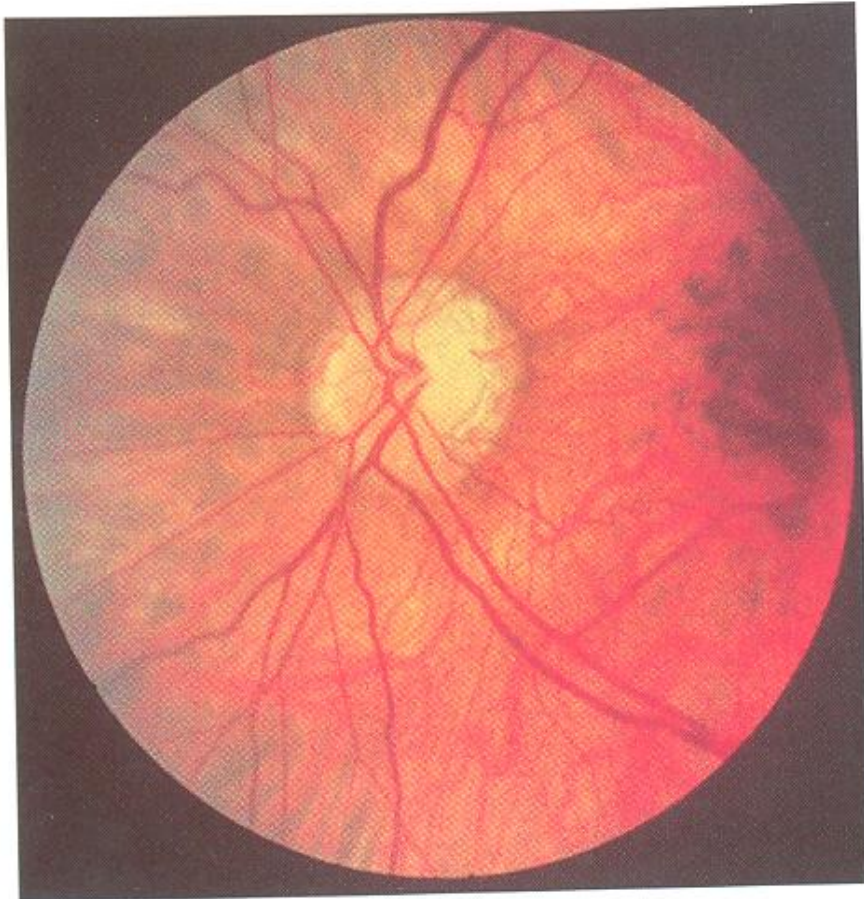


# Inattenzione visiva

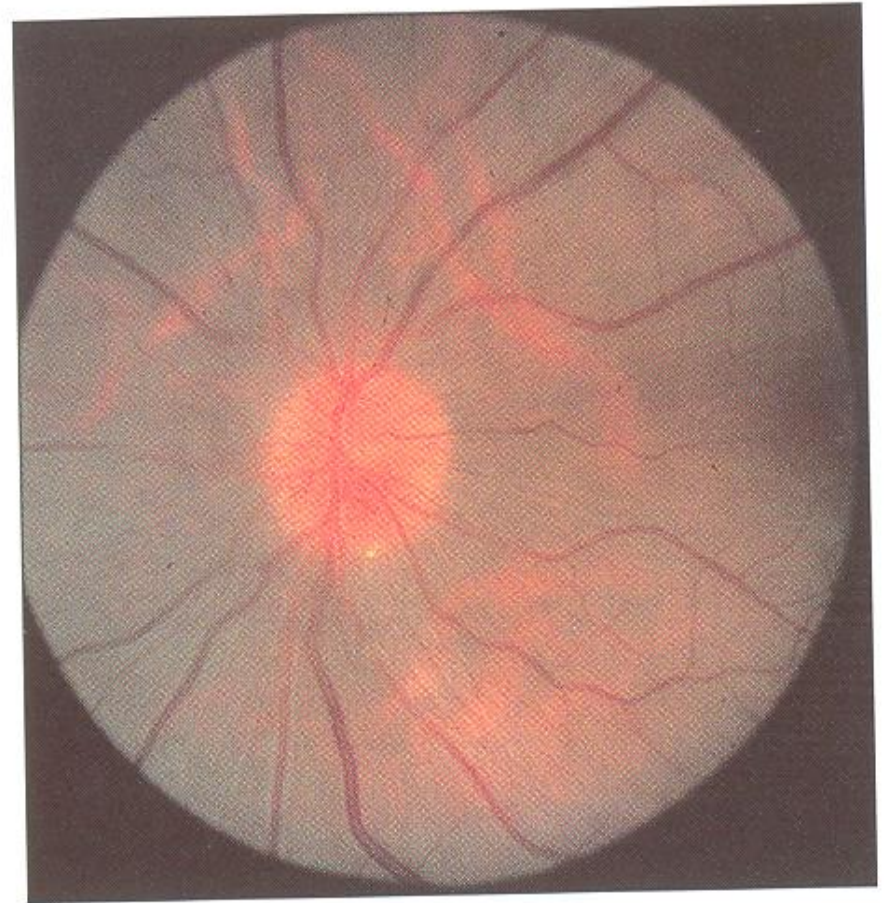


Presentazione simultanea di movimenti delle dita nelle due metà dei campi visivi

# Fundus oculi



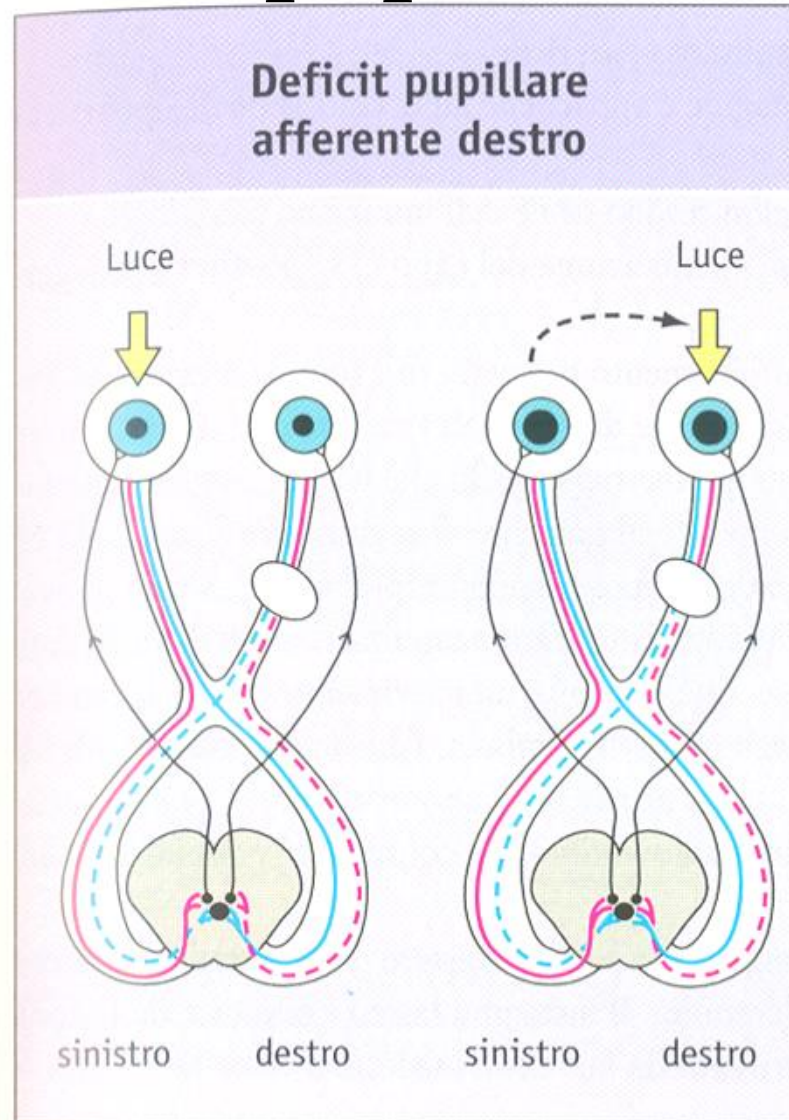
**Fig. 1.12** *Atrofia ottica.*



**Fig. 1.13** *Iniziale papilledema. Fasci di fibre nervose dilatati, emorragie superficiali e iperemia del disco ottico.*

# Studio delle funzioni visive.

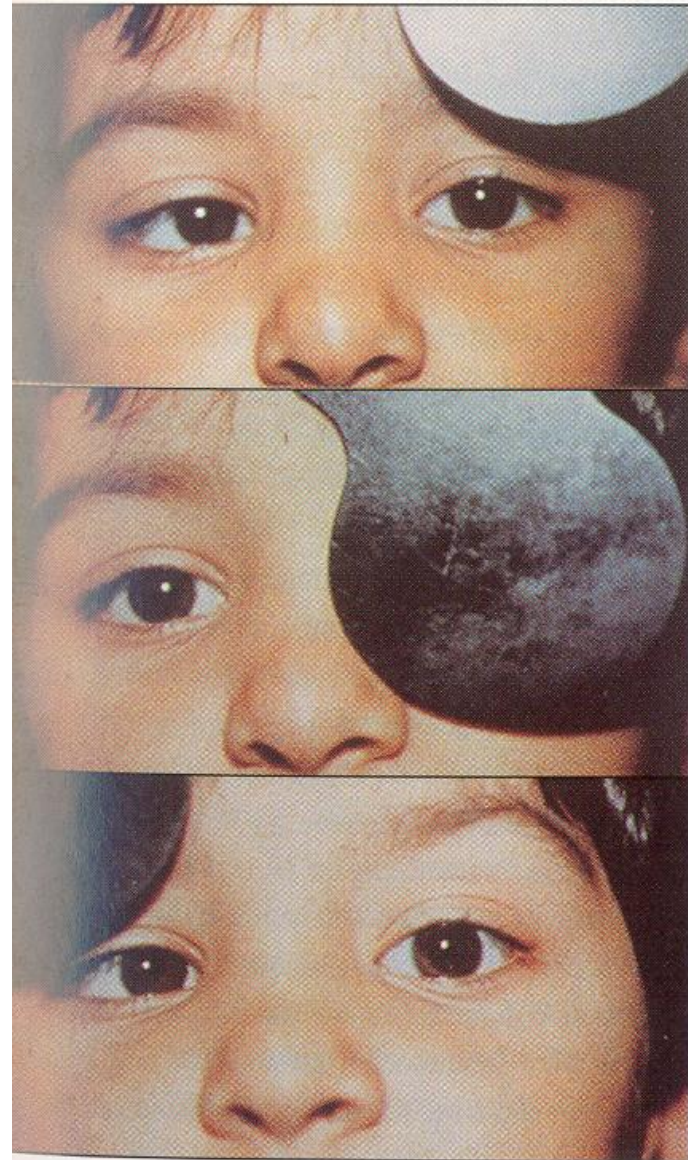
## Riflesso pupillare alla luce



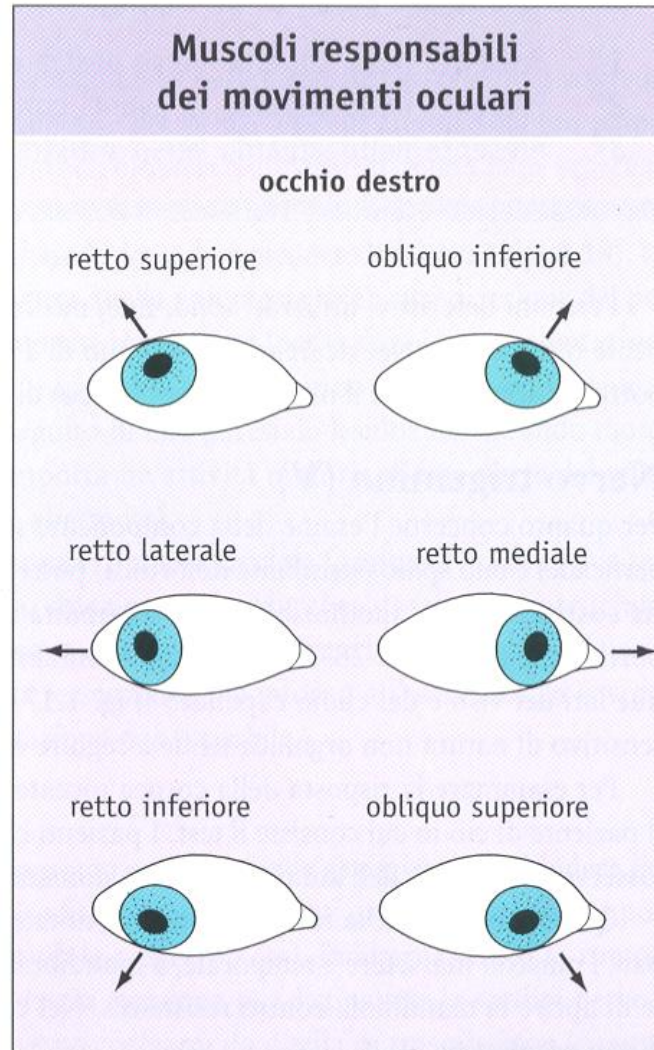
# Studio dei movimenti oculari

## Cover-test:

Strabismo convergente a destra (esotropia), temporaneamente corretto quando l'occhio sinistro viene escluso.



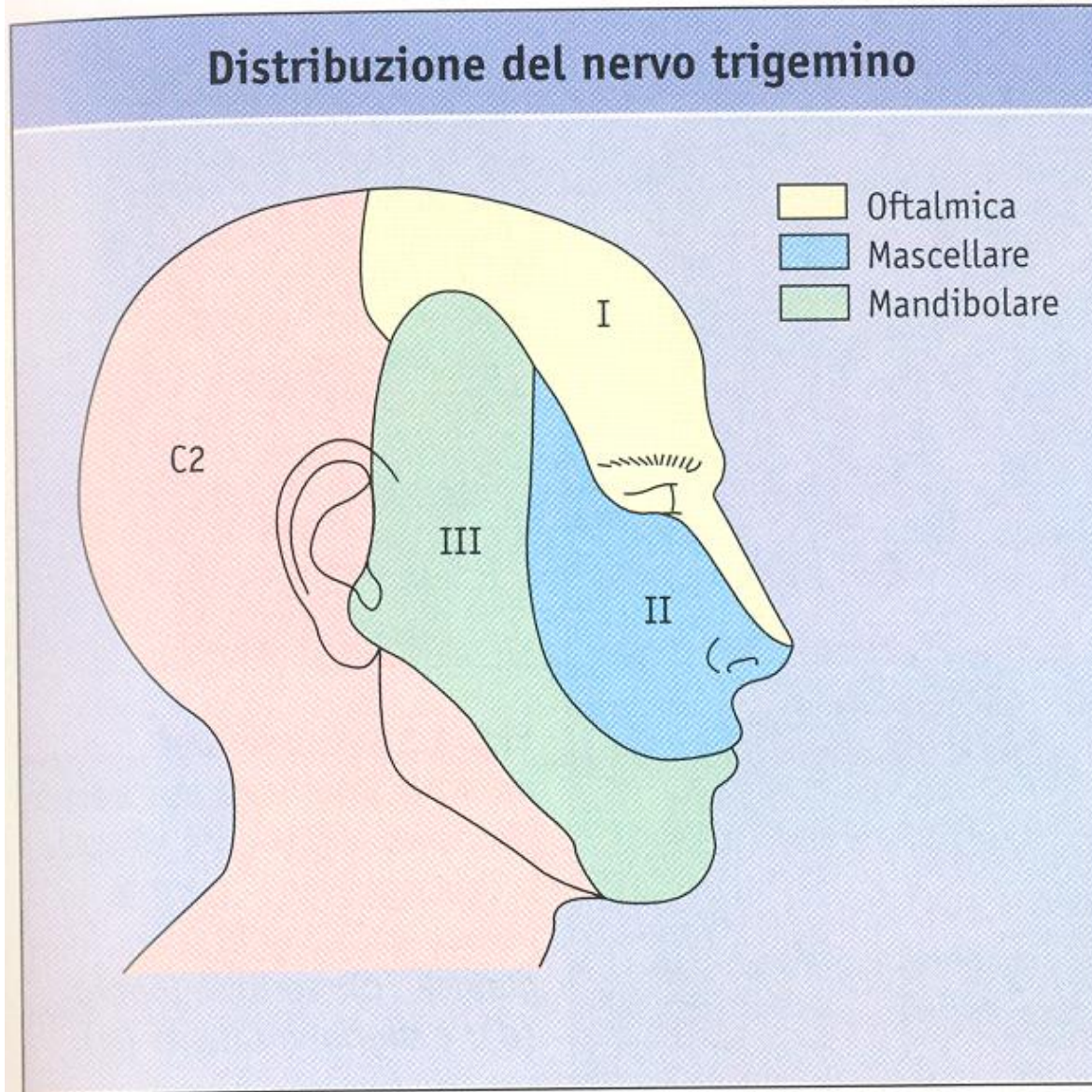
# Studio dei movimenti oculari



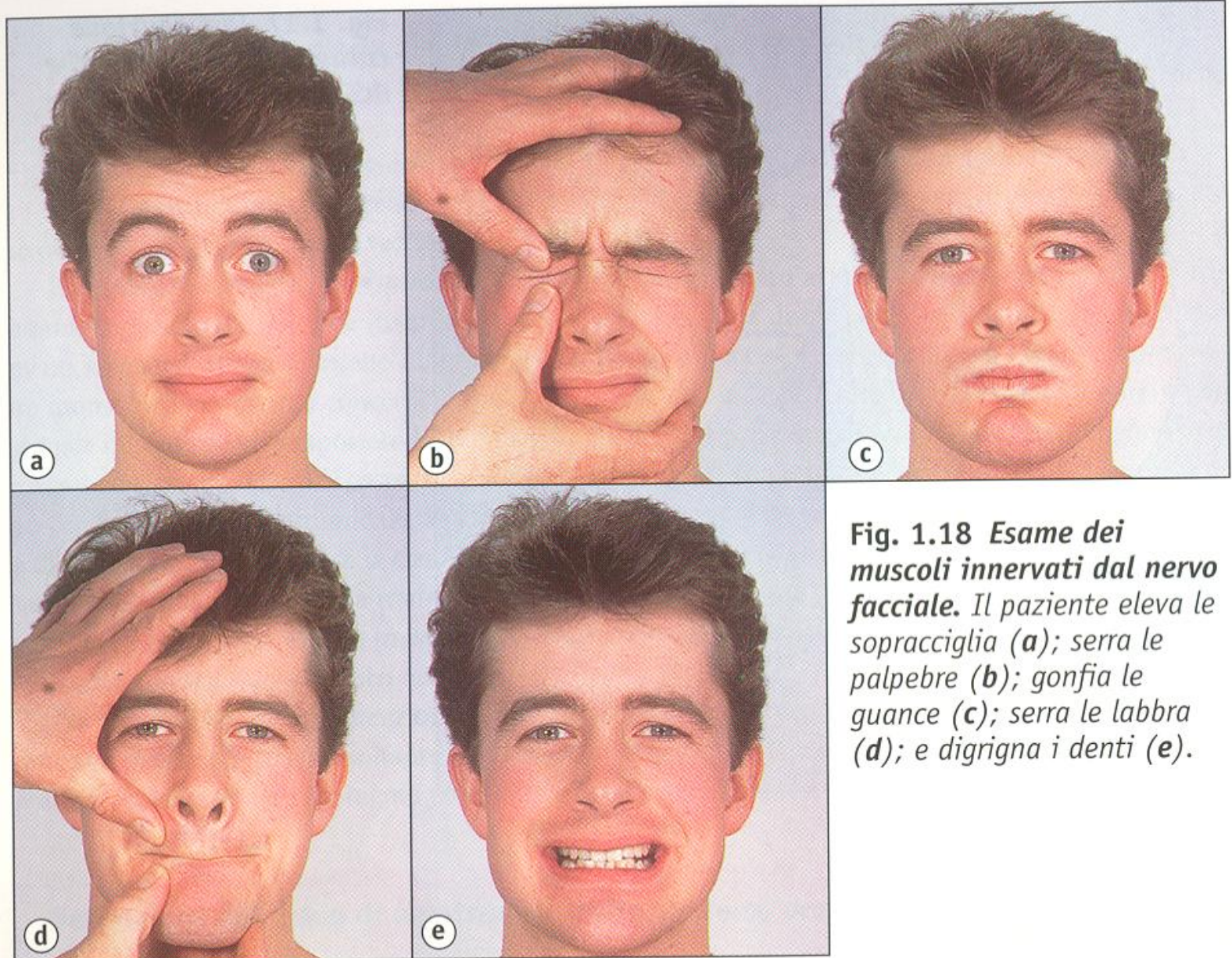
**Fig. 1.16** *Muscoli responsabili dei movimenti oculari nelle varie direzioni.*

- Nel valutare l'acuità visiva, annotare se il paziente di norma fa uso di occhiali e se in quel momento ne è provvisto
- Nel valutare i movimenti oculari, valutare inizialmente se il disturbo sembra essere di origine sopranucleare o infranucleare
- Il riflesso mandibolare varia considerevolmente in soggetti sani
- Un certo grado di simmetria del volto è di comune riscontro nella popolazione sana
- Minimi movimenti della lingua a riposo sono verosimilmente privi di alcun significato

# Nervo trigemino



# FUNZIONI MOTORIE FACCIALI



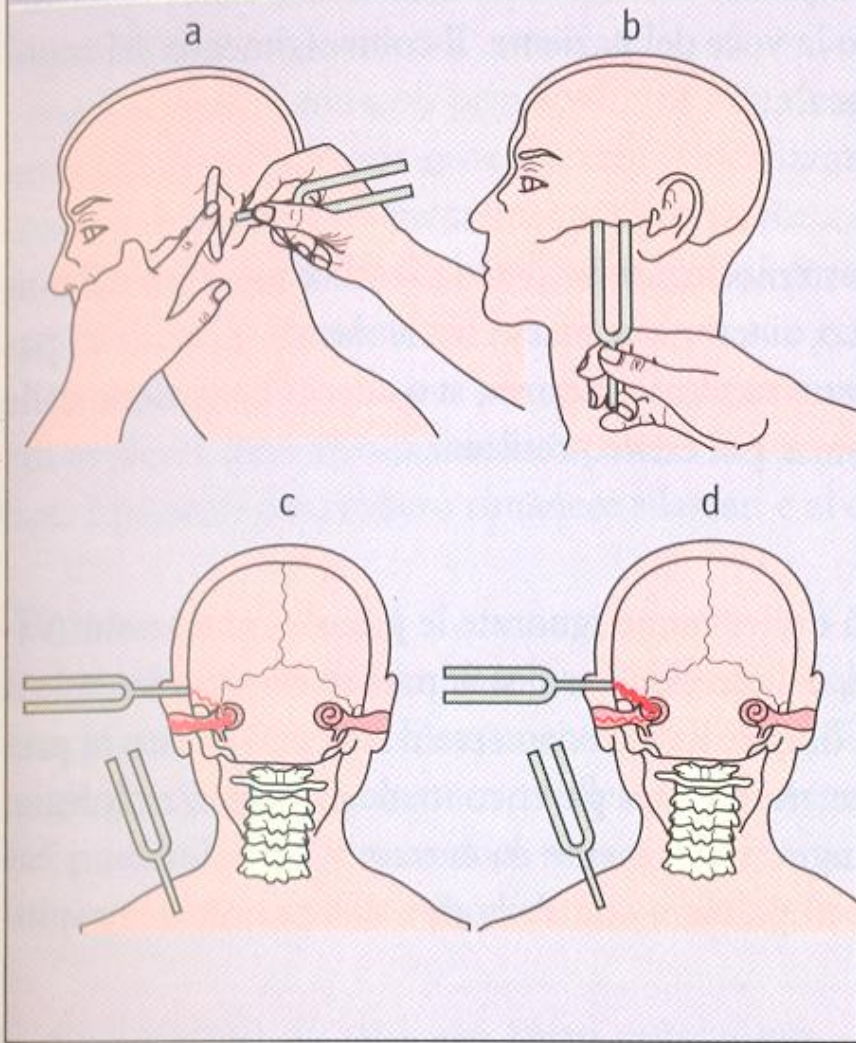
**Fig. 1.18** *Esame dei muscoli innervati dal nervo facciale. Il paziente eleva le sopracciglia (a); serra le palpebre (b); gonfia le guance (c); serra le labbra (d); e digrigna i denti (e).*



# Definizione di un grado di nistagmo battente verso destra

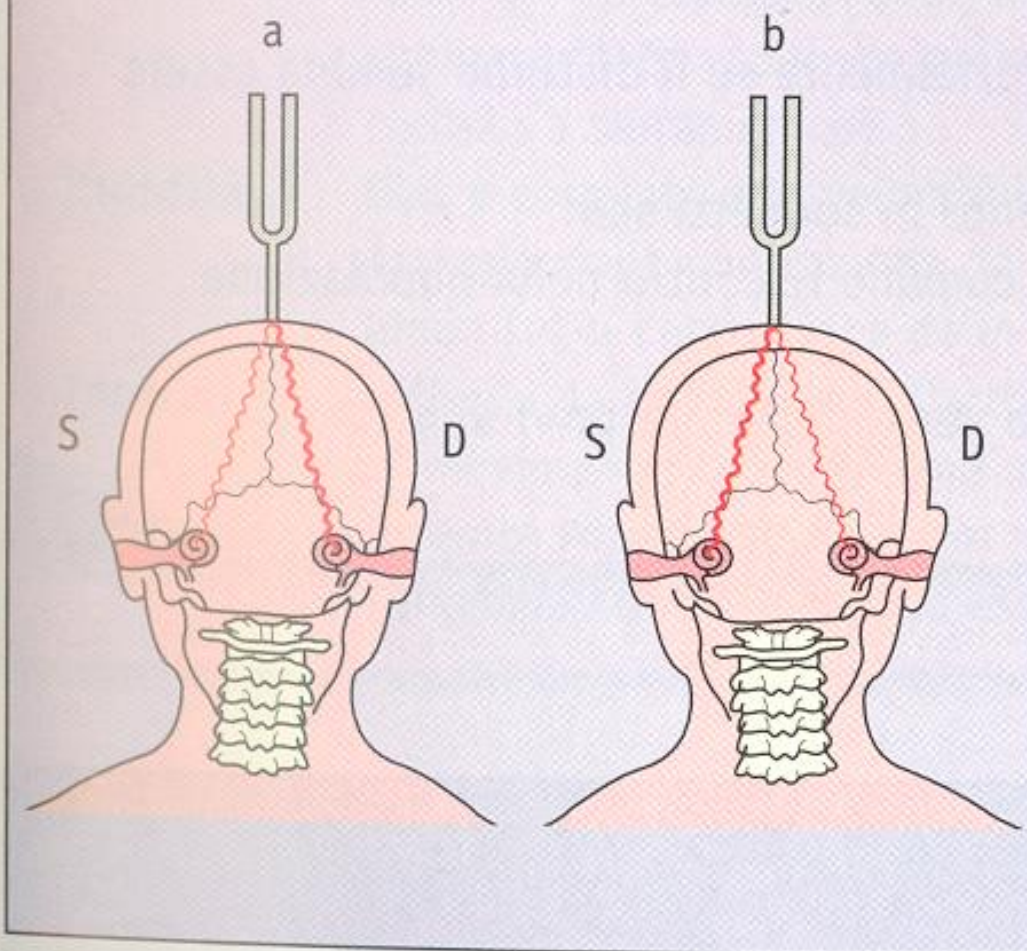
1. Presente nello sguardo verso destra con fase rapida verso destra
2. Presente nello sguardo in avanti con fase rapida verso destra
3. Presente nello sguardo verso sinistra con fase rapida verso destra

## Test di Rinne



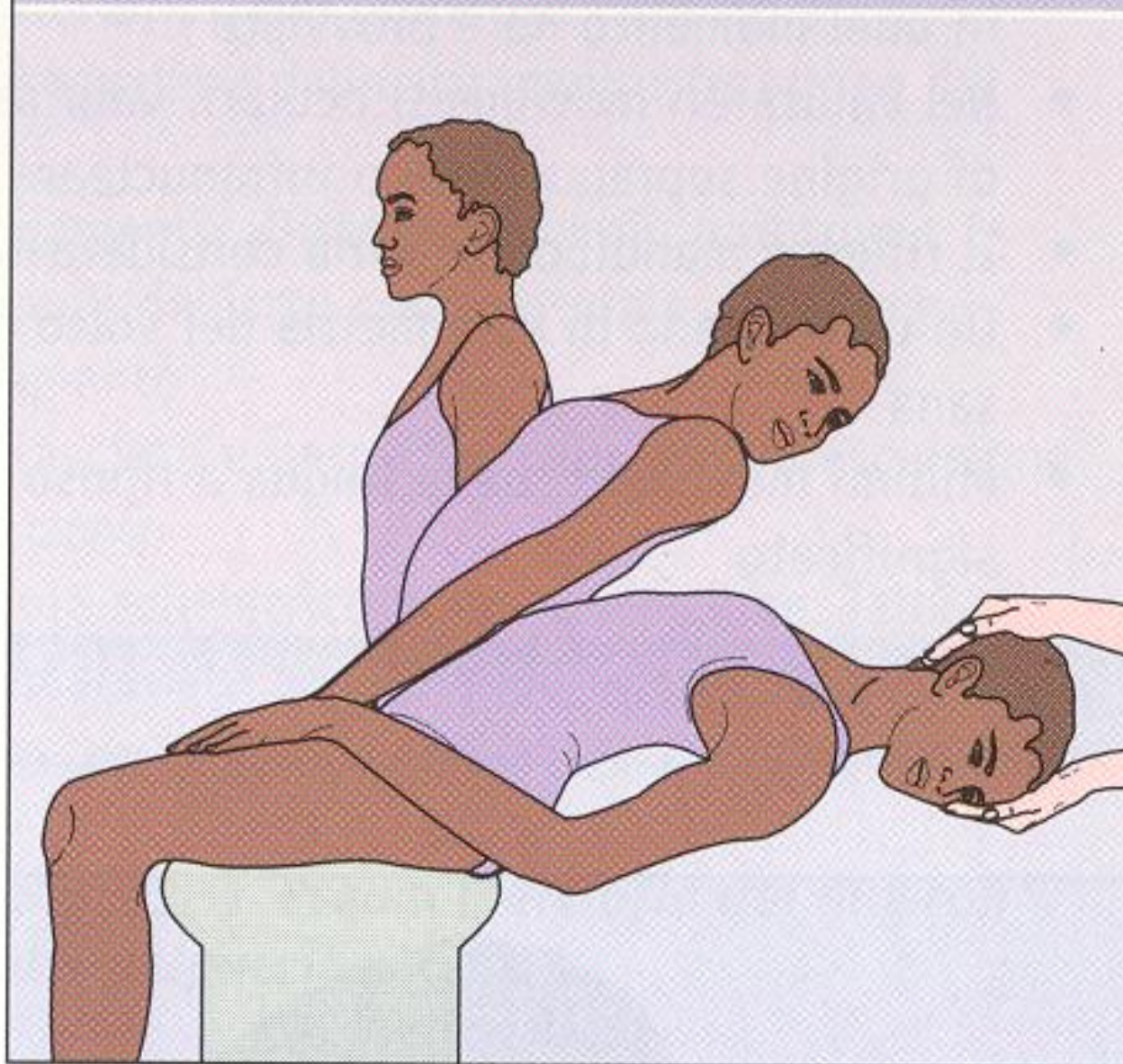
**Fig. 1.19 Test di Rinne.** Confronto fra (a) conduzione per via ossea e (b) per via aerea; (c) sordità di percezione e (d) sordità di trasmissione.

## Test di Weber



**Fig. 1.20** *Test di Weber. Sordità sinistra di percezione (a) e di trasmissione (b).*

## Manovre per il nistagmo posizionale



# 1-Definizioni di alterato tono muscolare

- **SPASTICITA'**:
- Correlata alla velocità di stiramento (può essere assente con movimenti lenti di mobilizzazione).
- Distribuzione selettiva: predomina nei flessori degli arti superiori ed estensori degli arti inferiori, e nei pronatori rispetto ai supinatori .  
Si esaurisce nella prosecuzione dello stiramento (reazione *del coltello a serramanico*).

## 2- Definizioni di alterato tono muscolare

- **RIGIDITA'** Non è correlata alla velocità di stiramento. Distribuzione più uniforme. Attivata dalla contrazione dei muscoli dell'arto controlaterale. Uniforme lungo tutta l'escursione dello stiramento.
- **IPTONIA** Difficile da riconoscere. L'arto è rilasciato e permette un'eccessiva escursione di movimento quando viene mobilizzato.
- **MIOTONIA** alterato rilasciamento di un muscolo scheletrico dopo contrazione. Talora, l'anomala contrazione può essere scatenata percuotendo il muscolo.

# Definizioni di alterazione della forza muscolare

- **Paresi:** paralisi incompleta
- **Plegia:** paralisi totale
- **Emiplegia:** deficit di forza monolaterale di un braccio e di una gamba
- **Monoplegia:** deficit di forza di un arto
- **Paraplegia:** deficit di forza a entrambi gli arti inferiori
- **Tetraplegia** (o quadriplegia): deficit di forza a tutti e quattro gli arti

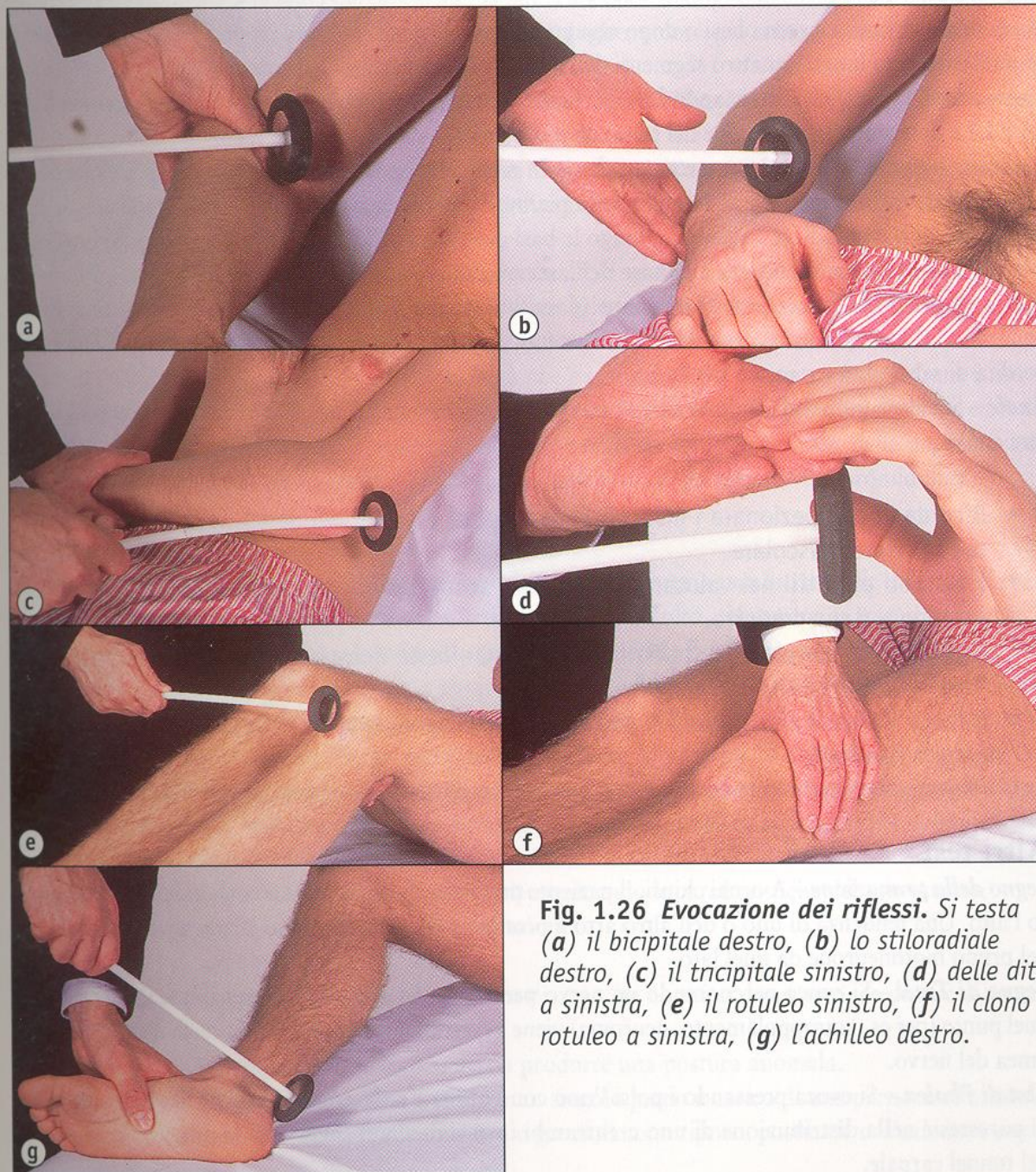
## Classificazione della forza muscolare secondo l'UK Medical Research Council

grado	definizione
0	Paralisi totale
1	Accenno a contrazione
2	Movimento con gravità eliminata
3	Movimento contro gravità
4	Movimento contro resistenza, ma ipovalido
5	Forza normale



# Gradazione dei riflessi profondi

GRADO	DEFINIZIONE
0	Assenti
+ -	Presenti, ma solo con rinforzo
+	Appena evocabili
++	Normalmente evocabili
+++	Iper-reattività

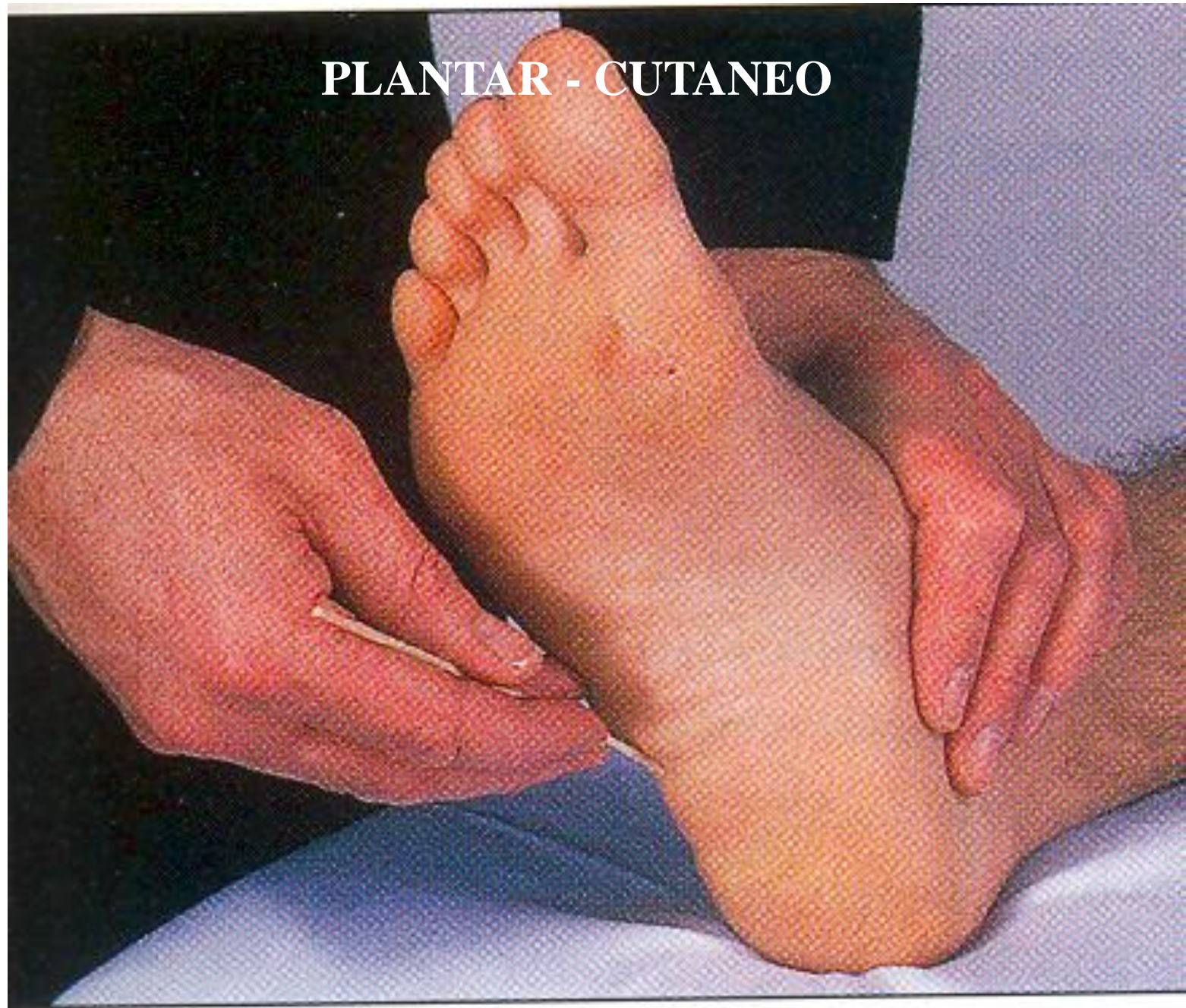


**Fig. 1.26** *Evocazione dei riflessi.* Si testa (a) il bicipitale destro, (b) lo stiloradiale destro, (c) il tricipitale sinistro, (d) delle dita a sinistra, (e) il rotuleo sinistro, (f) il clono rotuleo a sinistra, (g) l'achilleo destro.

# Valutazione funzioni motorie

- Ricordarsi di ispezionare i muscoli peri-scapolari e glutei nel corso della valutazione del trofismo muscolare
- I muscoli più utili nel valutare il tono se si sospetta una spasticità, sono il pronatore rotondo e il quadricipite
- Ricordarsi di correlare la stenia muscolare manifesta del paziente con la sua capacità funzionale.
- Riflessi diffusamente ipovalidi con relativa conservazione dei riflessi achillei sono in genere fisiologici.

# PLANTAR - CUTANEO

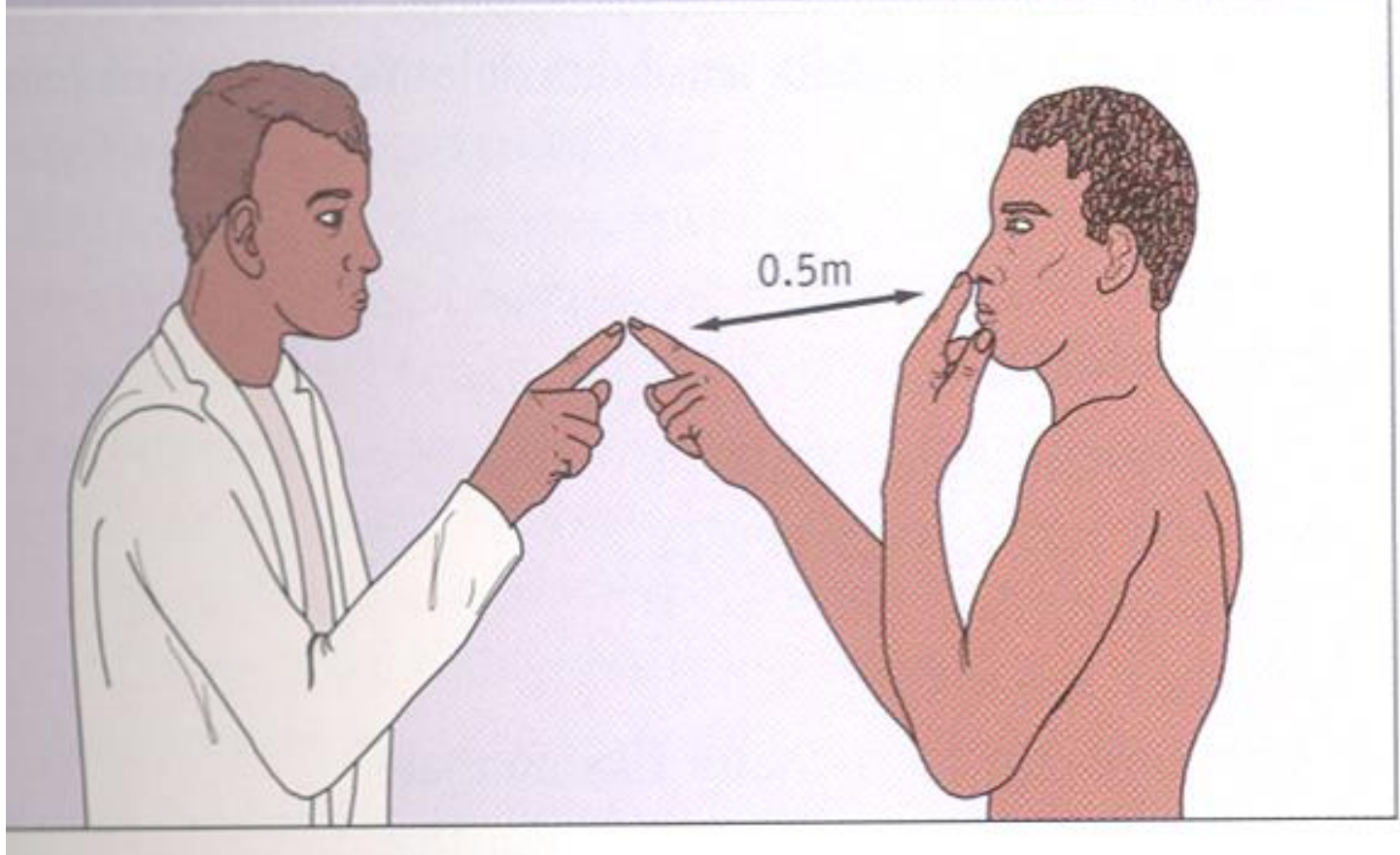


- Il segno di Phalen è positivo più del segno di Tinel nella sindrome del tunnel carpale
- Lo stiramento femorale è utile per valutare l'irritazione delle radici nervose ai livelli L2,L3 o L4.
- La bradicinesia si può evidenziare altrettanto bene durante le attività di tutti i giorni come nel corso di una visita vera e propria
- Nella descrizione dei movimenti involontari, fare attenzione alla loro distribuzione se prossimali o distali, e alla loro durata

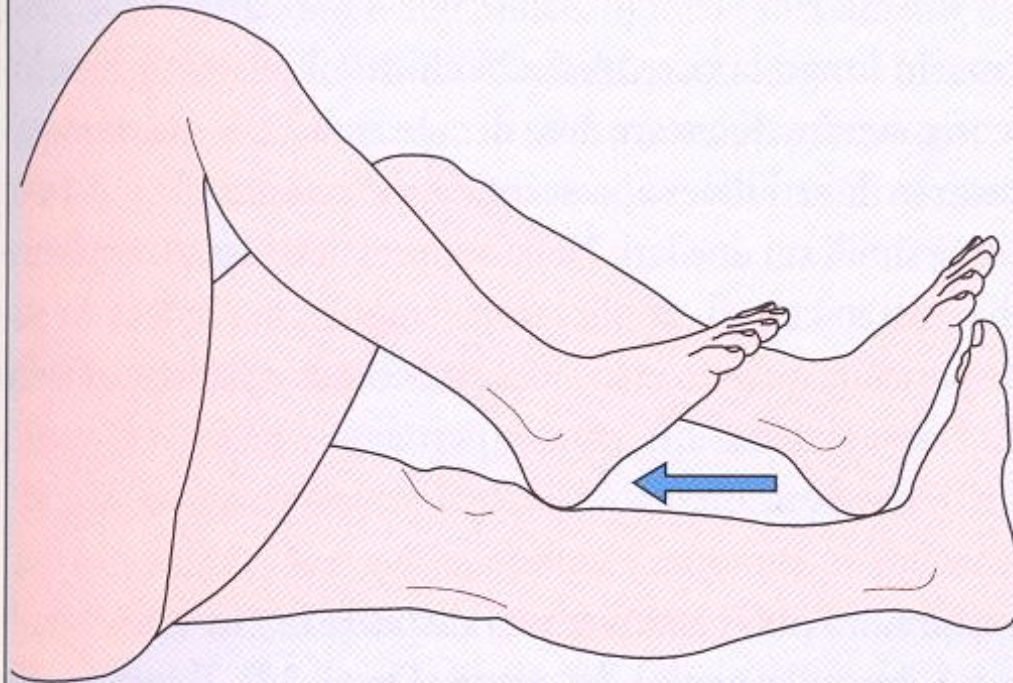
## Segni oculari nei disturbi cerebellari

sede	segni
Flocculo	Alterati movimenti di trascinamento Nistagmo da fissazione
Flocculo\nodulo	Nistagmo battente verso il basso
Verme\nucleo del fastigio	Dismetria oculare
Aree laterali	Dismetria oculare Nistagmo da fissazione

## Manovra indice-naso



## Manovra tallone-ginocchio-cresta tibiale



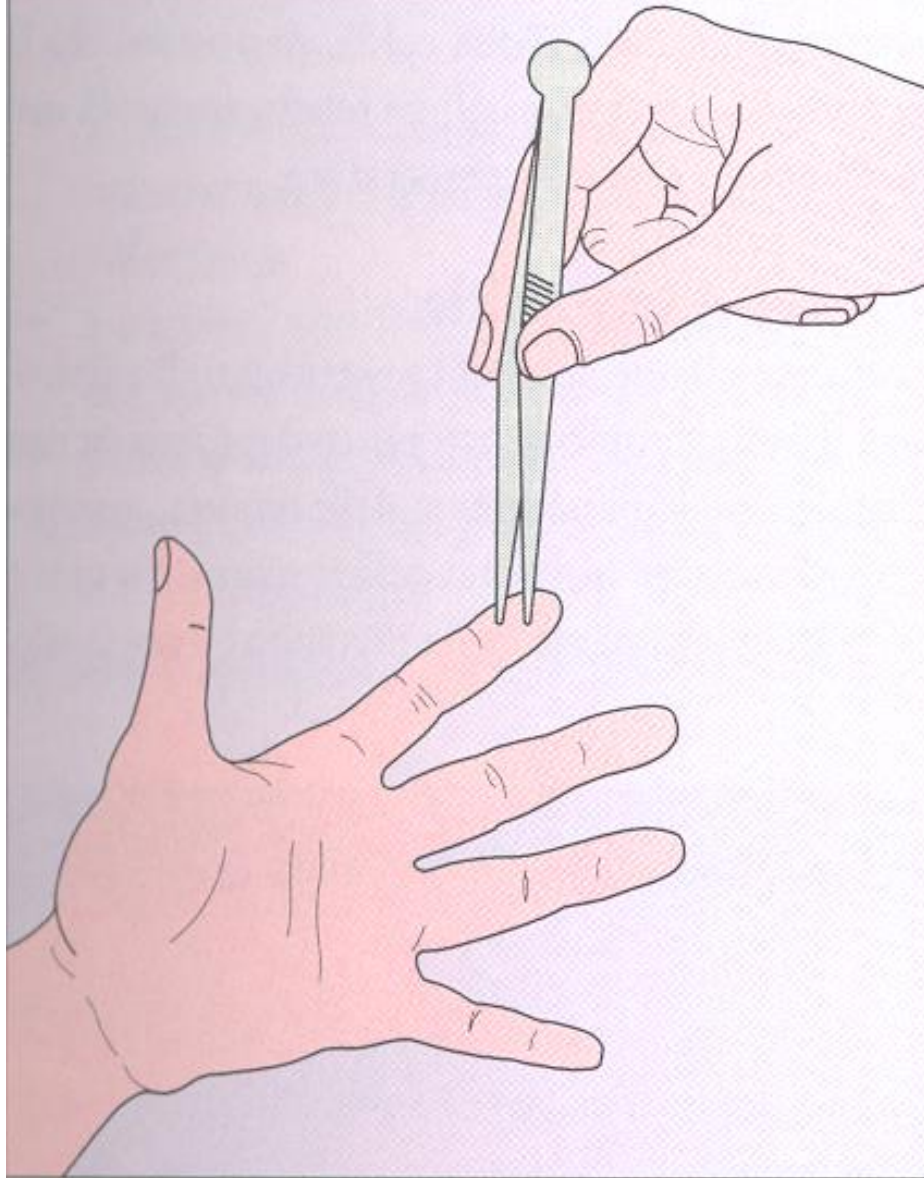
Prova calcagno-ginocchio-cresta tibiale



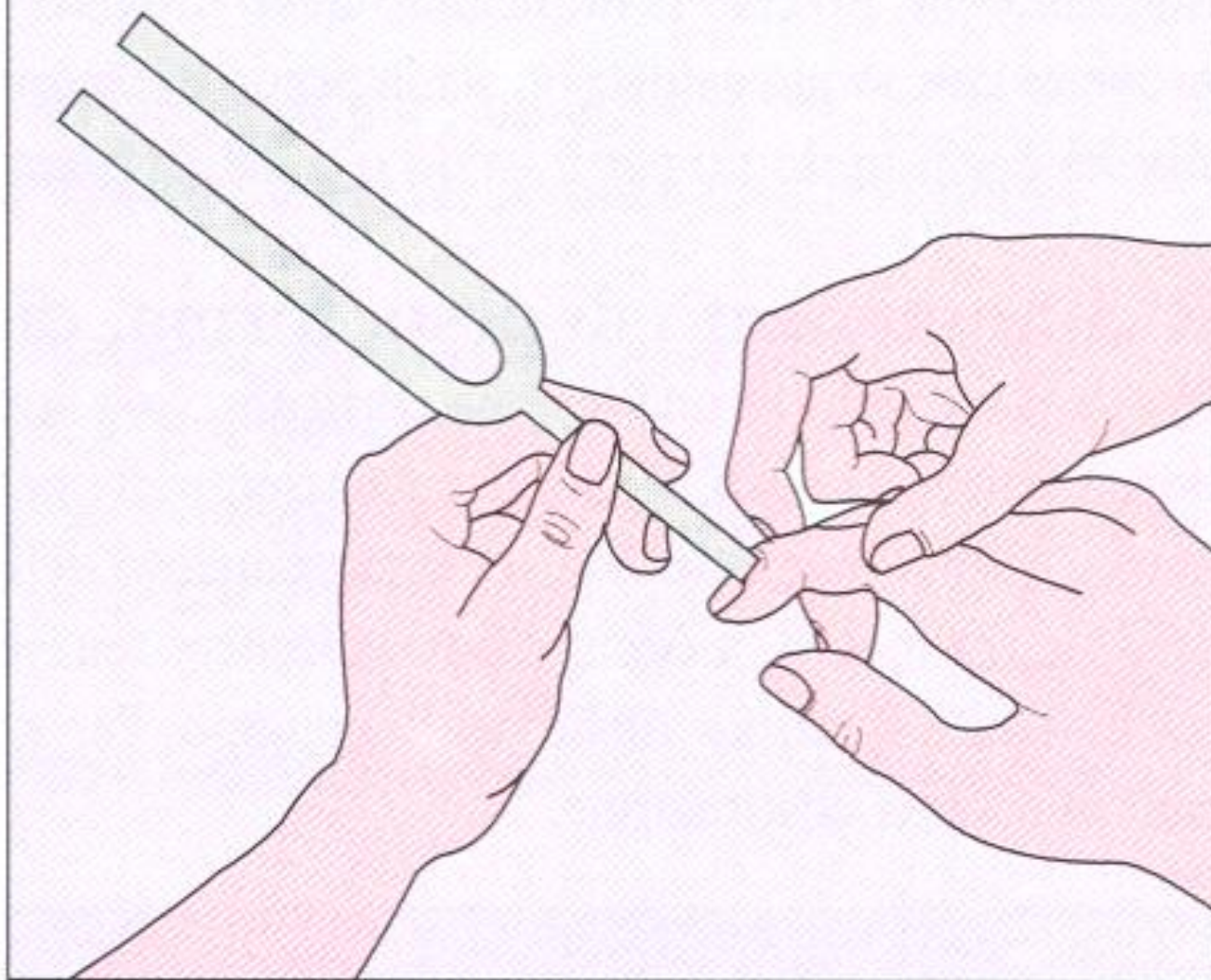
# Definizione delle alterazioni delle sensibilità

- ANESTESIA: perdita della sensibilità tattile superficiale
- IPOESTESIA: riduzione della sensibilità tattile superficiale
- ANALGESIA: perdita della sensibilità dolorifica
- IPOALGESIA: riduzione della sensibilità dolorifica
- IPERALGESIA: esagerata risposta al dolore con soglia dolorifica normale
- IPERPATIA: esagerata risposta al dolore con alterata soglia dolorifica

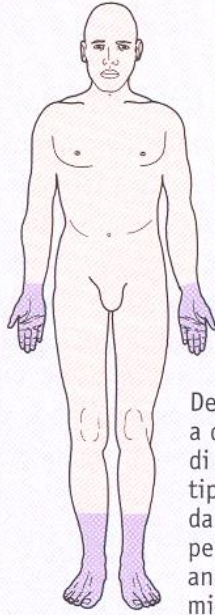
## Discriminazione del doppio stimolo



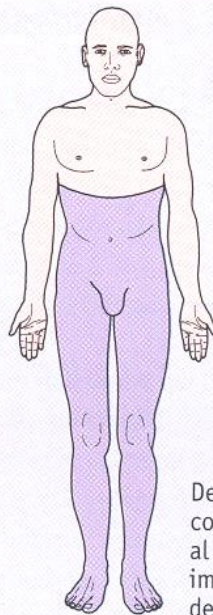
## Sensibilità vibratoria



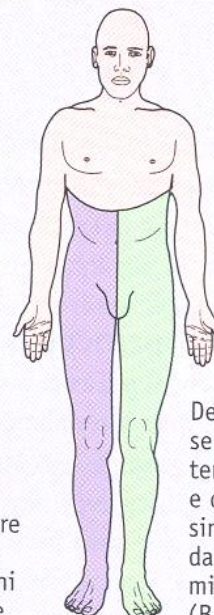
## Modalità di deficit sensitivi nelle affezioni neurologiche



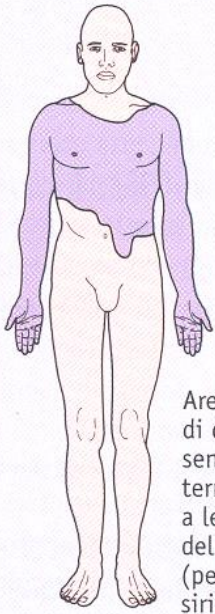
Deficit "a guanto e a calza" (di vari tipi di sensibilità), tipicamente causato da neuropatie periferiche, ma anche da lesioni del midollo cervicale



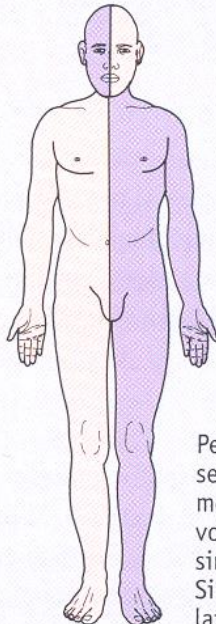
Deficit sensitivo con livello superiore al tronco, imputabile a lesioni del midollo spinale



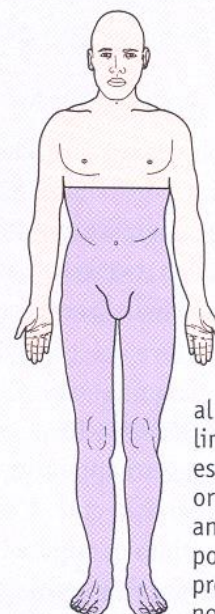
Deficit della sensibilità algotermica a destra, e chinestesica a sinistra. Sindrome da emisezione midollare (Brown-Séquard)



Area "sospesa" di deficit della sensibilità algotermica. Associata a lesioni centrali del midollo (per es., siringomielia)



Perdita di sensibilità della metà destra del volto e della metà sinistra del corpo. Sindrome bulbare laterale destra



Insensibilità al dolore con limite superiore esattamente orizzontale (sia anteriormente che posteriormente); probabile danno non organico

- Il tremore cerebellare è tipicamente assente a riposo, appare durante il mantenimento di una postura, ed è particolarmente evidente durante un movimento volontario
- I pazienti con sindrome cerebellare mediana manifestano atassia fondamentalmente del tronco e della marcia, in contrasto con un deficit lieve agli arti
- L'esame della sensibilità richiede che il paziente sia collaborante e vigile
- Alcune sensibilità sono utili da testare se si sospetta una lesione a livello corticale

## Glasgow Coma Scale

	Risposta del paziente	Punteggio
<b>Apertura degli occhi</b>	Spontanea	4
	Dopo stimolazione verbale	3
	Dopo stimolazione dolorosa	2
	Assente	1
<b>Migliore risposta verbale</b>	Orientata	5
	Confusa	4
	Parole inappropriate	3
	Suoni incomprensibili	2
	Assente	1
<b>Migliore risposta motoria</b>	Esegue ordini	6
	Localizza lo stimolo doloroso	5
	Allontanamento dallo stimolo in flessione	4
	Risposte in flessione abnormi	3
	Risposte in estensione	2
	Assente	1

- La scala di Glasgow per il coma è un'importante, utile scala nel quantificare il livello di coscienza del paziente
- La manovra degli occhi di bambola è una parte essenziale dell'esame della funzione del tronco-encefalo nel paziente incosciente
- Le risposte motorie presenti nel coma metabolico comprendono risposte in decorticazione, decerebrazione ed emiplegia
- Alcuni aspetti del respiro nel paziente incosciente indicano il probabile livello del processo patologico