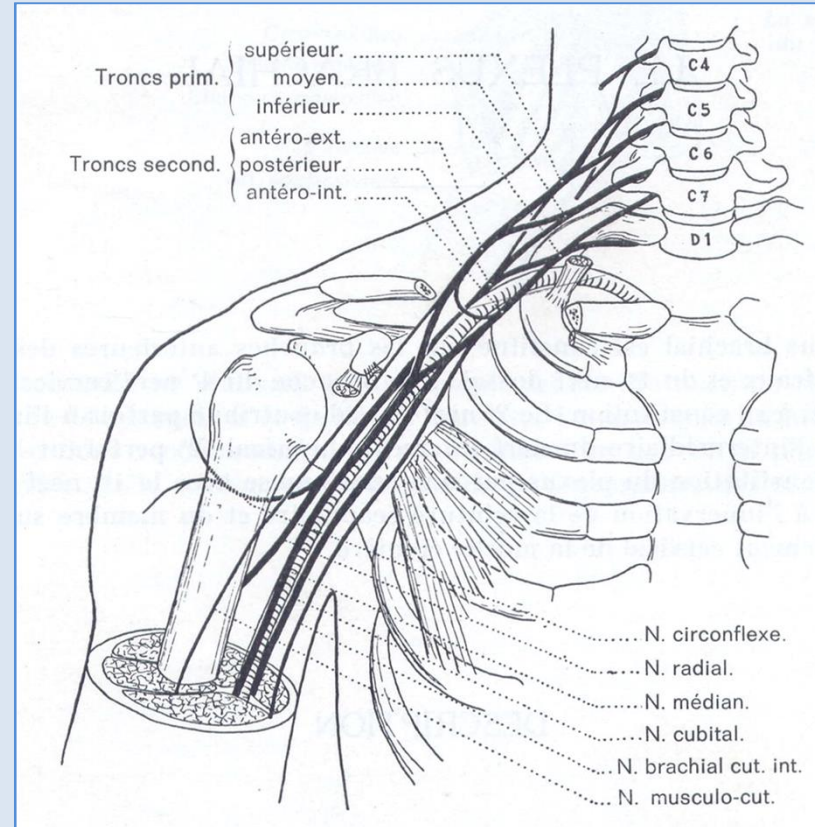
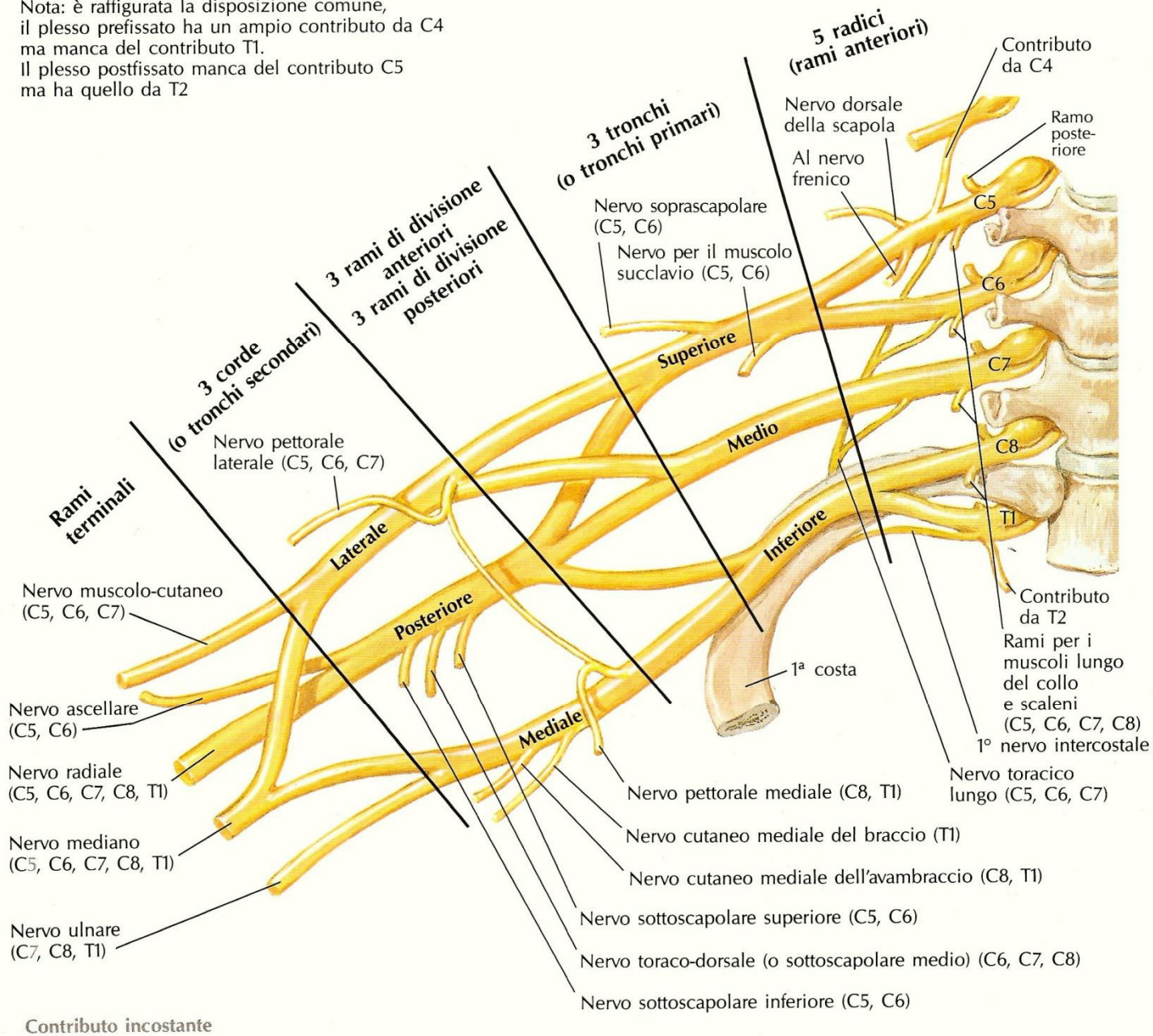




IL PLESSO BRACHIALE



Nota: è raffigurata la disposizione comune, il plesso prefissato ha un ampio contributo da C4 ma manca del contributo T1. Il plesso postfissato manca del contributo C5 ma ha quello da T2



SINDROMI RADICOLARI

Distribuzione METAMERICA

SINTOMI/SEGNI SENSITIVI - *DERMATOMO*

- dolore esacerbato dalle manovre che stirano la radice o che aumentano la pressione liquorale (tosse, starnuti, Valsalva)
- parestesie
- ipoestesia

SINTOMI/SEGNI MOTORI - *MIOTOMO*

- paralisi dei muscoli innervati

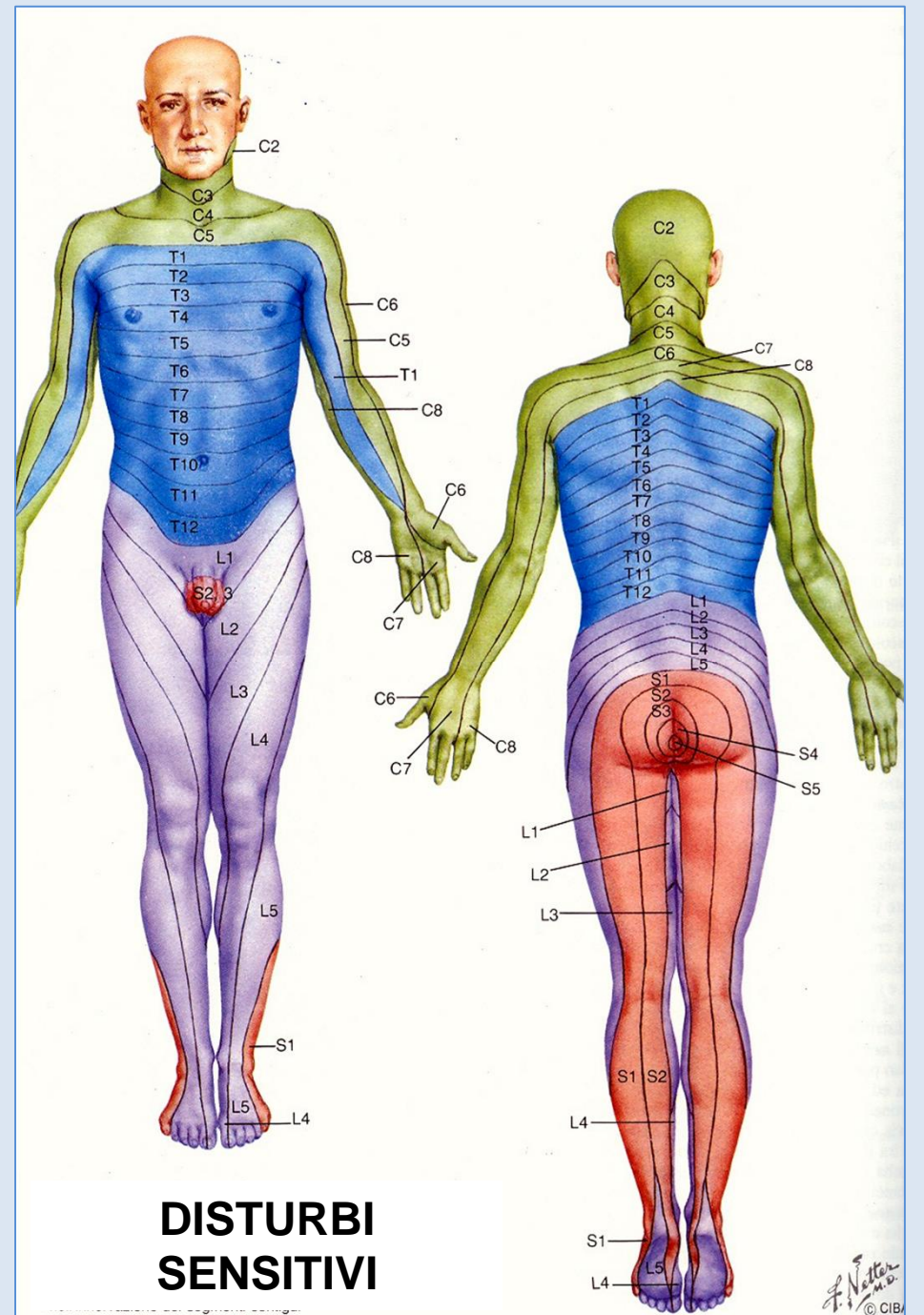
DEFICIT RIFLESSI PROFONDI

Le FORME LOCALIZZATE hanno solitamente eziologia compressiva:

- **ernia discale**
- neoplasie intra- o extra-durali
- fratture vertebrali

Le FORME DIFFUSE sono più spesso dovute a patologia infiammatoria, acuta o cronica

	DEFICIT MOTORIO	RIFLESSO
C5	Abduzione (deltoide e sopra-spinato) e rotazione esterna (sotto-spinato) del braccio	
C6	Flessione dell'avambraccio	Bicipitale Radio-flessore
C7	Estensione dell'avambraccio, della mano e delle dita	Tricipitale
C8-T1	Flessione della mano e delle dita, movimenti di abduzione/adduzione delle dita	Radio-pronatore Cubito-pronatore



SINDROMI PLESSUALI

EZIOPATOGENESI

✓ TRAUMI

- lesioni da stiramento (caduta sulla spalla, lussazione di spalla, errate manovre di riduzione, brusca trazione sul braccio)
- fratture vertebrali o clavicolari
- ferite penetranti
- paralisi in corso di narcosi chirurgica (plessopatia iatrogena)
- parto distocico con presentazione di spalla

✓ NEOPLASIE

- sdr di Pancoast (neoplasie dell'apice del polmone)
- linfosarcomi, M. Hodgkin, neoplasie mammella

✓ RADIOTERAPIA

✓ SDR DEGLI SCALENI O DELLA COSTA CERVICALE

- segni vascolari associati (asimmetria dei polsi arteriosi, cianosi ed edema delarto, soffio sopraclavicolare, segni di insufficienza vertebro-basilare)
- claudicazio parestesica (scatenata da certe posture o manovre)

✓ ANEURISMI DELLA SUCCLAVIA

✓ NEUROPATIA IDIOPATICA DEL PLESSO BRACHIALE

LESIONI DEI TRONCHI PRIMARI

PARALISI SUPERIORE DEL PLESSO - Tipo Duchenne-Erb

lesione delle radici C5 e C6 o del tronco primario superiore

- **Deficit motorio (e trofico)** dei muscoli deltoide, bicipite, brachiale e brachio-radiale (più raramente sopra- e sotto-spinato).
- L'arto si presenta addotto e intraruotato, l'avambraccio esteso e pronato, il palmo della mano è rivolto indietro e verso l'esterno (posizione del cameriere).
- **Ipoestesia** sulla spalla e sulla faccia radiale dell'avambraccio e della mano.
- Assenti o ridotti i **riflessi** bicipitale e radioflessore.

PARALISI MEDIA DEL PLESSO - Tipo Remak

lesione della radice C7 o del tronco primario medio

- **Deficit motorio** del tricipite e degli estensori del polso e delle dita.
- **Ipoestesia** sulla faccia dorsale dell'avambraccio e della mano.
- Ridotto o assente il **riflesso** tricipitale.
- Si distingue dalla paralisi del n. radiale perché risparmia il m. lungo-supinatore.
- Raramente isolata, si associa in genere alla precedente.

PARALISI INFERIORE DEL PLESSO - Tipo Klumpke-Dejerine

lesione delle radici C8 e T1 o del tronco primario inferiore

- **Paralisi** dei flessori del carpo e delle dita e dei piccoli muscoli intrinseci della mano (impossibilità ai movimenti di prensione).
- **Ipoestesia** del bordo interno di braccio, avambraccio e mano.
- Ridotti o aboliti i **riflessi** radio-pronatore e cubito-pronatore.
- Talora presente una sdr di Bernard-Horner per lesione delle fibre simpatiche che da T1-T2 vanno al ganglio stellato).
- Atteggiamen~~to~~to ~~in~~ griffe+delle dita e successivamente, per atrofia dei mm. intrinseci della mano, aspetto di mano scheletrica o mano di scimmia.
- Mima il quadro di una paralisi combinata del n. mediano e del n. ulnare.

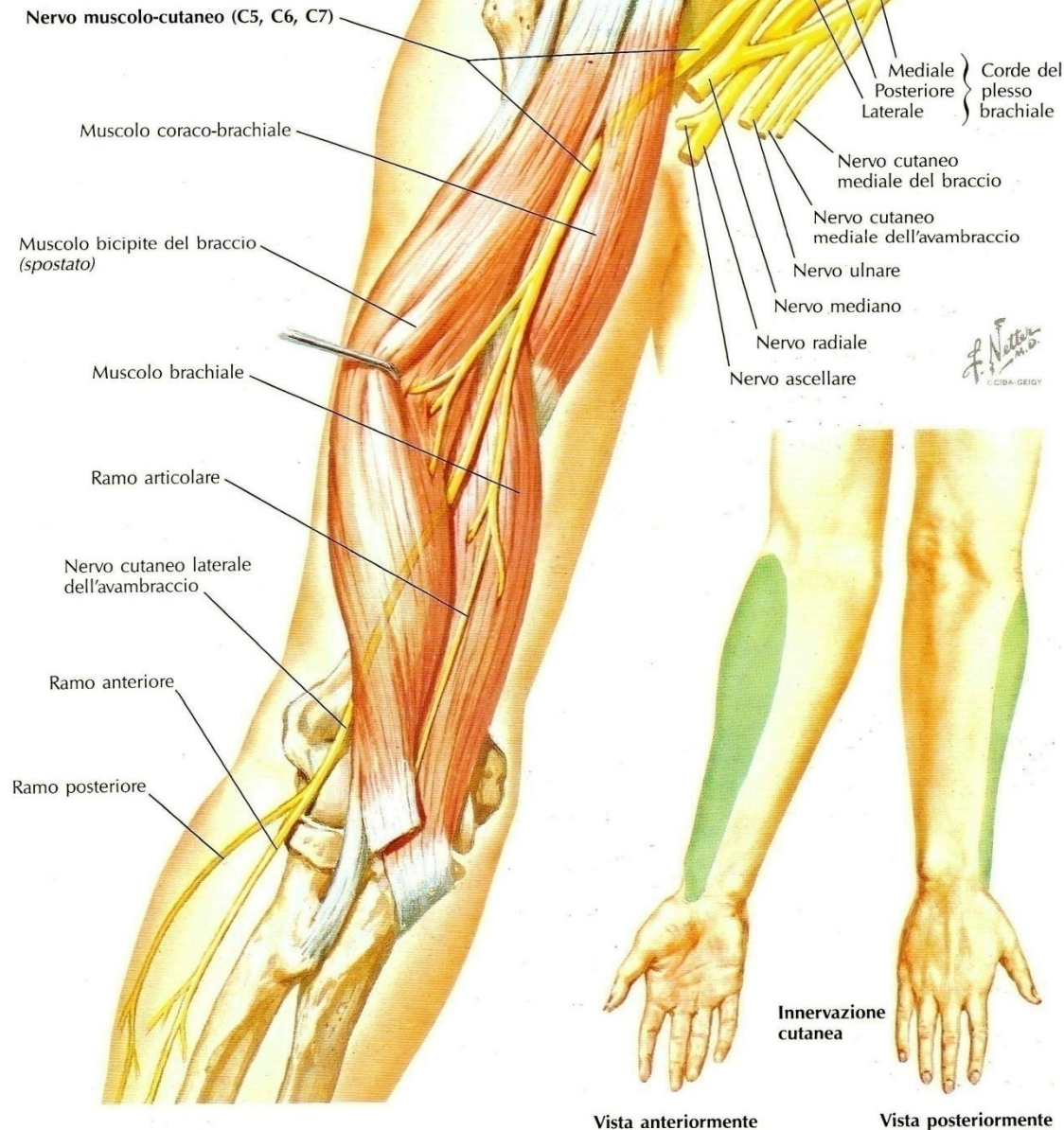
PARALISI TOTALE DEL PLESSO

- Tutto l~~o~~arto è paralitico.
- Anestesia di braccio, avambraccio e mano.
- Riflessi propriocettivi assenti.
- Costante la sdr di Bernard-Horner.

**LESIONI DEI RAMI NERVOSI
TERMINALI**

Visto anteriormente

Nota: sono rappresentati solo i muscoli innervati dal nervo muscolo-cutaneo



NERVO MUSCOLO CUTANEO C5-C6-C7

Motore per i muscoli della loggia anteriore del braccio:

- coraco-brachiale
- bicipite
- brachiale

Sensitivo del margine laterale dell'avambraccio:

- n. cutaneo laterale dell'avambraccio

Le lesioni isolate sono rare.

Si manifestano con:

- paralisi della flessione e della supinazione dell'avambraccio;
- ipoestesia del margine radiale dell'avambraccio.

NERVO MEDIANO

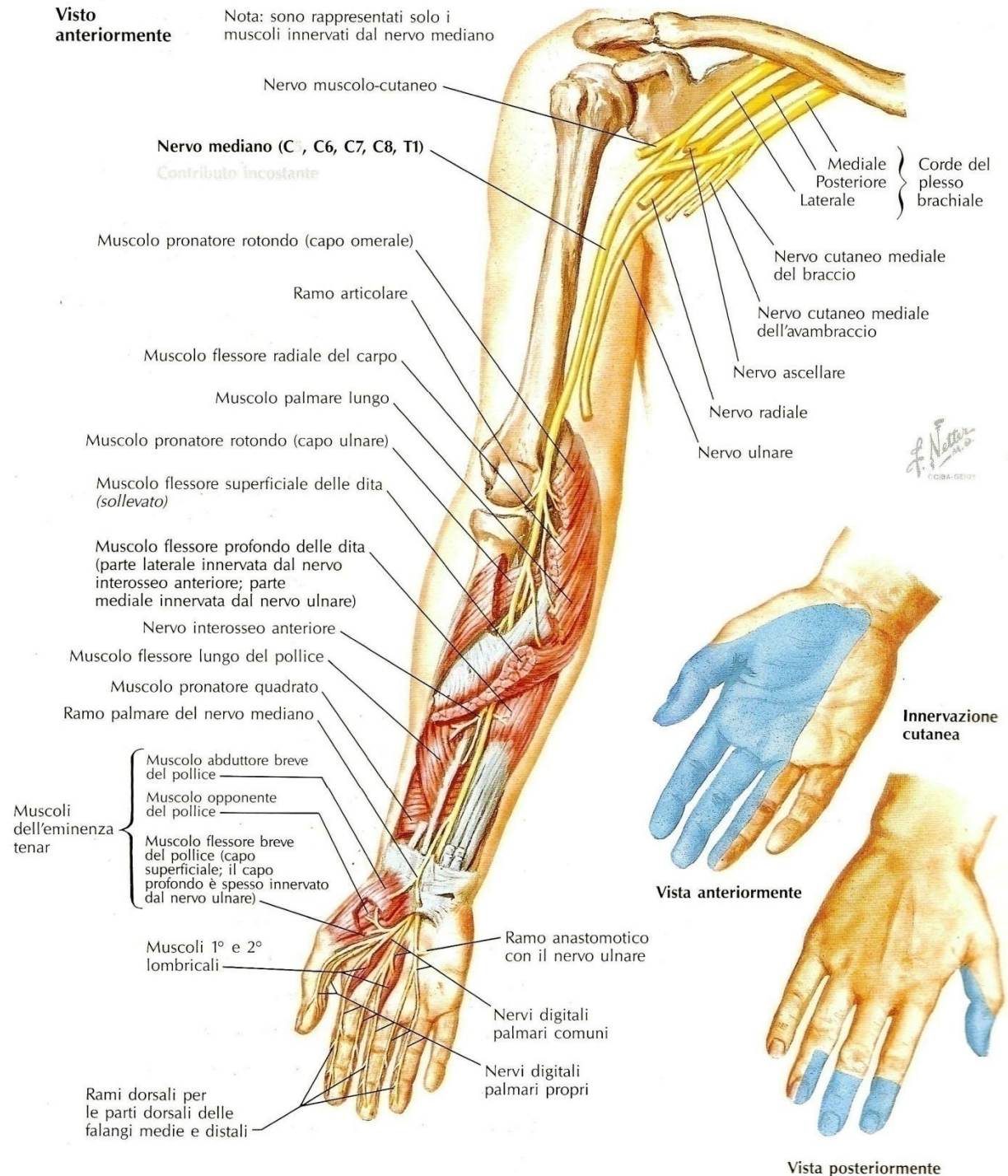
C6-C7-C8-T1

Motore per i muscoli:

- pronatore rotondo
- pronatore quadrato
- flessore radiale del carpo
- palmare lungo
- flessore superficiale delle dita
- parte laterale del flessore profondo delle dita
- flessore lungo del pollice
- mm. dell'eminenza tenar*
- 1^a e 2^a lombricale

Sensitivo per:

- superficie palmare della mano, delle prime 3 dita e di metà del 4^a dito
- per la superficie dorsale delle falangi distali e medie delle prime 3 dita e di metà del 4^a dito



PARALISI DEL NERVO MEDIANO

- ✓ Al braccio (*spesso associata a sofferenza dei nervi ulnare e radiale*)
 - fratture dell'omero
 - aneurismi dell'arteria brachiale
- ✓ Al gomito e all'avambraccio
 - fratture condiloidee
 - lussazioni anteriori dell'omero
 - fratture del radio o dell'ulna
 - sdr del pronatore rotondo
- ✓ Al polso
 - sdr del tunnel carpale (*più comune neuropatia da intrappolamento*)
 - ferite da taglio
 - fratture del polso

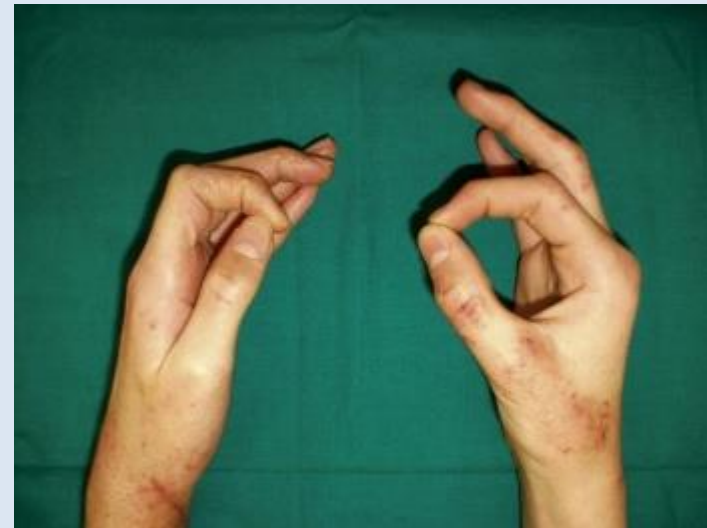SEDE DELLA LESIONE i deficit, più o meno importanti, sono in relazione al livello di lesione del nervo

LESIONI ALTE

- paralisi della pronazione dell'avambraccio (PR e PQ)
- paralisi della flessione del polso (FRC, PL)
- paralisi della flessione della seconda falange delle ultime 4 dita (FSD)
- paralisi della flessione delle falangi prossimali e distali del 2[^] e 3[^] dito (rispettivamente 1[^] e 2[^] lombricale e FPD ½ radiale)
- deficit di flessione, abduzione e opposizione del pollice (FLP, FBP, ABP, OP)
- ipotrofia della massa muscolare inserita sull'epicondilo mediale dell'omero e dell'eminenza tenar
- disturbi sensitivi nel territorio di distribuzione del nervo.

LESIONI BASSE

- deficit di flessione, abduzione e opposizione del pollice
- mano di scimmia+ la colonna del pollice tende a retroarsi portandosi sullo stesso piano della mano
- difficoltà a compiere una presa termino-terminale tra pollice e altre dita
- segno di Claude
- segno di Tinel



NERVO ULNARE

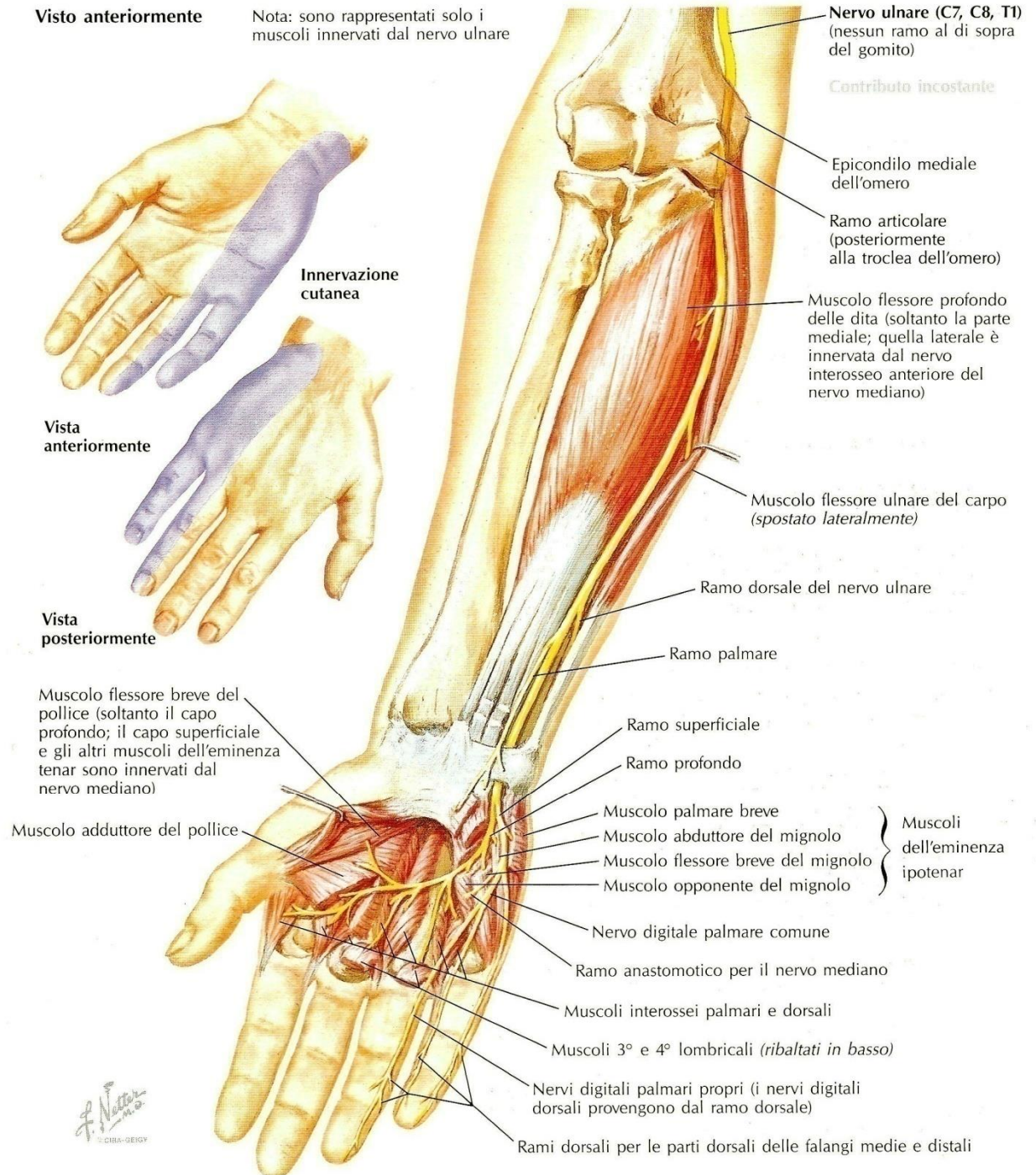
C8-T1

Motore per i muscoli:

- flessore ulnare del carpo
- parte mediale del flessore profondo delle dita
- mm. dell'eminenza ipotenar
- 3^a e 4^a lombricale
- interossei dorsali e palmari
- adduttore del pollice
- capo profondo del flessore breve del pollice

Sensitivo per:

- porzione ulnare della mano (sia palmare che dorsale)
- 5^a dito e metà del 4^a



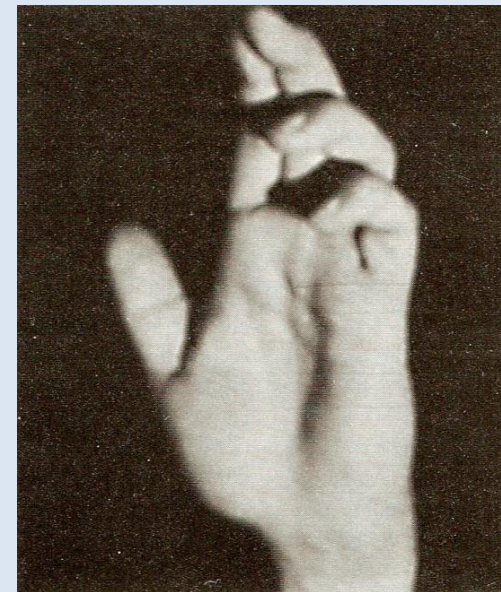
PARALISI DEL NERVO ULNARE

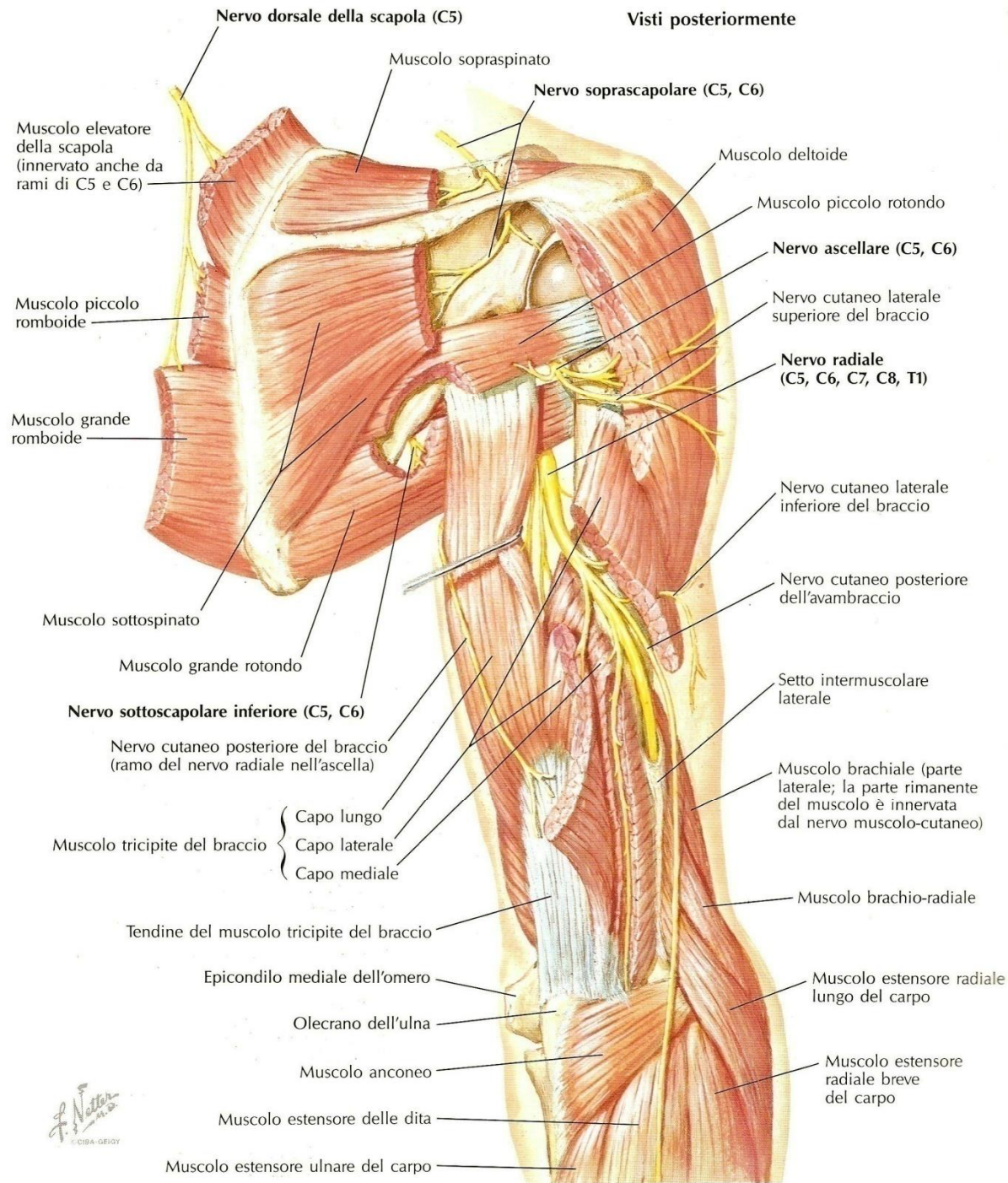
- ✓ Al braccio (*spesso associata a sofferenza dei nervi mediano e radiale*)
 - fratture dell'omero
 - aneurismi dell'arteria brachiale
- ✓ Al gomito (doccia olecranica) e all'avambraccio
 - fratture del condilo mediale o dell'olecrano
 - lussazioni dell'omero
 - mantenimento prolungato del gomito in iperflessione
 - fratture dell'ulna
- ✓ Al polso (canale di Guyon)
 - sdr da intrappolamento
 - ferite da taglio
 - fratture del polso

Lesione completa

- paralisi della flessione ulnare del polso (FUC)
- paralisi della flessione delle falangi distali di 4[^] e 5[^] dito (FPD ½ ulnare)
- paralisi della flessione della falange prossimale di 4[^] e 5[^] dito (3[^] e 4[^] lombricale)
- paralisi di abduzione e adduzione delle dita (interossei)
- paralisi dell'abduzione e opposizione del mignolo (AM, OM)
- paralisi dell'adduzione del pollice (AdP) segno di Froment
- ipotrofia del lato ulnare dell'avambraccio, dell'eminenza ipotenar (e tenar) e dei muscoli interossei (%mano scheletrica+)
- ipoestesia del bordo ulnare della mano e del mignolo

▪ atteggiamento della %mano ad artiglio cubitale+ (il deficit dei mm lombricali e interossei di 4[^] e 5[^] dito non permette di contrastare l'estensione delle articolazioni metacarpo-falangee dovuta all'azione dei mm estensori delle dita, innervati dal n radiale; nello stesso tempo il m flessore superficiale delle dita, innervato dal n mediano, causa la flessione delle articolazioni interfalangee prossimali)



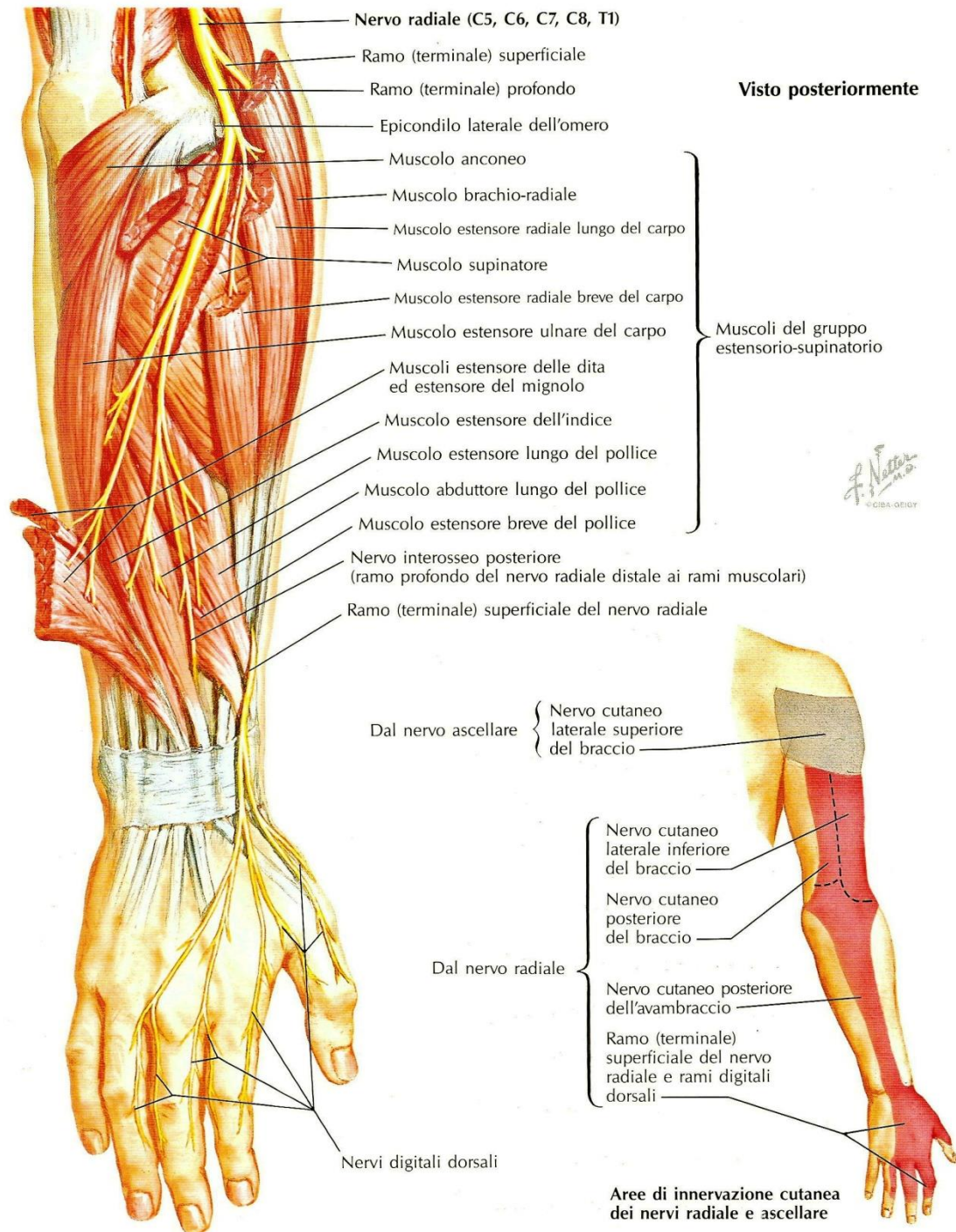


NERVO RADIALE

C5-C6-C7-C8-T1

Motore per i muscoli:

- tricipite
- supinatore
- brachio-radiale
- estensore radiale lungo e breve del carpo
- estensore lungo e breve del pollice
- estensore dell'indice
- estensore delle dita e del mignolo
- abduuttore lungo del pollice
- estensore ulnare del carpo



õ continua

NERVO RADIALE

C5-C6-C7-C8-T1

Sensitivo per:

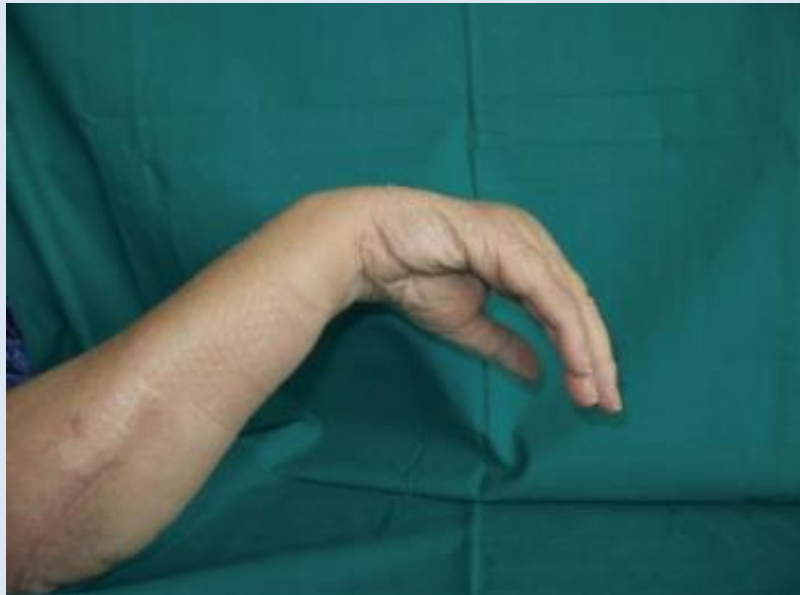- superficie dorsale di braccio, avambraccio e mano (escluso il bordo ulnare)
- superficie dorsale delle falangi prossimali delle prime 3 dita e di metà del 4^a

PARALISI DEL NERVO RADIALE

- ✓ All'ascella
 - uso prolungato di stampella
- ✓ Al braccio (*spesso associata a sofferenza dei nervi mediano e ulnare*)
 - fratture dell'omero
 - aneurismi dell'arteria brachiale
 - prolungato mantenimento di posture anomale (paralisi del sabato sera)
- ✓ Al gomito e all'avambraccio
 - fratture sovracondiloidee
 - fratture e lussazioni della testa del radio

Lesione completa

- paralisi dell'estensione dell'avambraccio
- paralisi della flessione e della supinazione dell'avambraccio (BR, S)
- paralisi dell'estensione della mano (ERLC, ERBC, EUC)
- paralisi dell'abduzione radiale della mano e del pollice (ALP)
- paralisi dell'estensione delle falangi prossimali delle dita (ECD, EPI, EPM)
- ipotrofia dei muscoli della faccia dorsale di braccio e avambraccio
- ipoestesia nel territorio del nervo (a volte limitata alla mano)
- %mano cadente+o %mano da baciare+



Lesione incompleta

faccia posteriore del braccio

preservata l'innervazione del tricipite (estensione dell'avambraccio, riflesso tricipitale)

- può essere preservata l'innervazione del brachio-radiale (non distinguibile da lesione radicolare C7)

sotto il gomito

- abolizione dei soli movimenti di estensione delle dita (talora del solo estensore comune) %mano che fa le corna+